د ننګرهار طب پوهنځی

تشخيصي راډيولوژي

D.A.M.F.
e.V.

تشخيصي راډيولوژي

Nangarhar Medical Faculty

Diagnostic Radiology

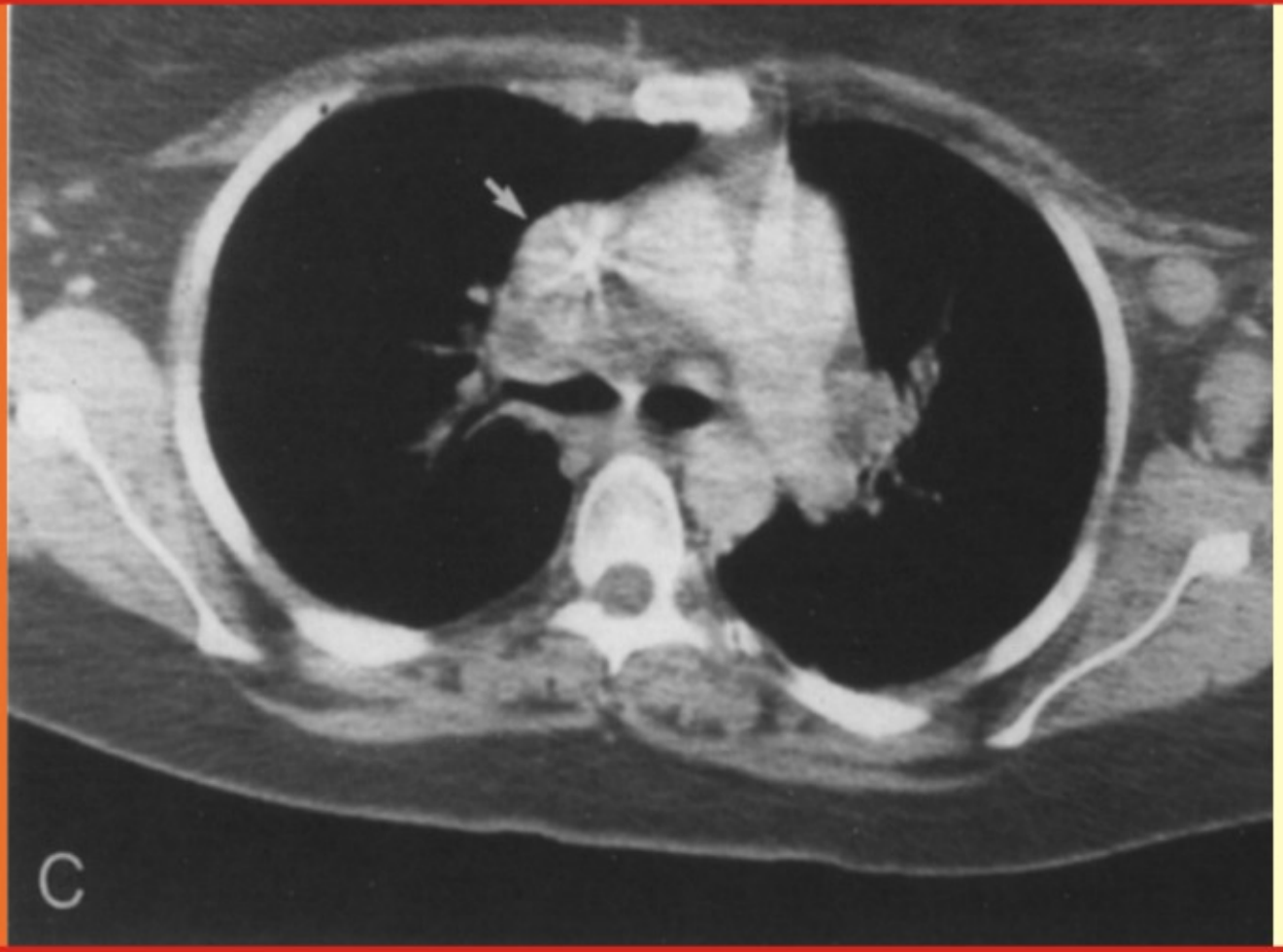

Diagnostic Radiology

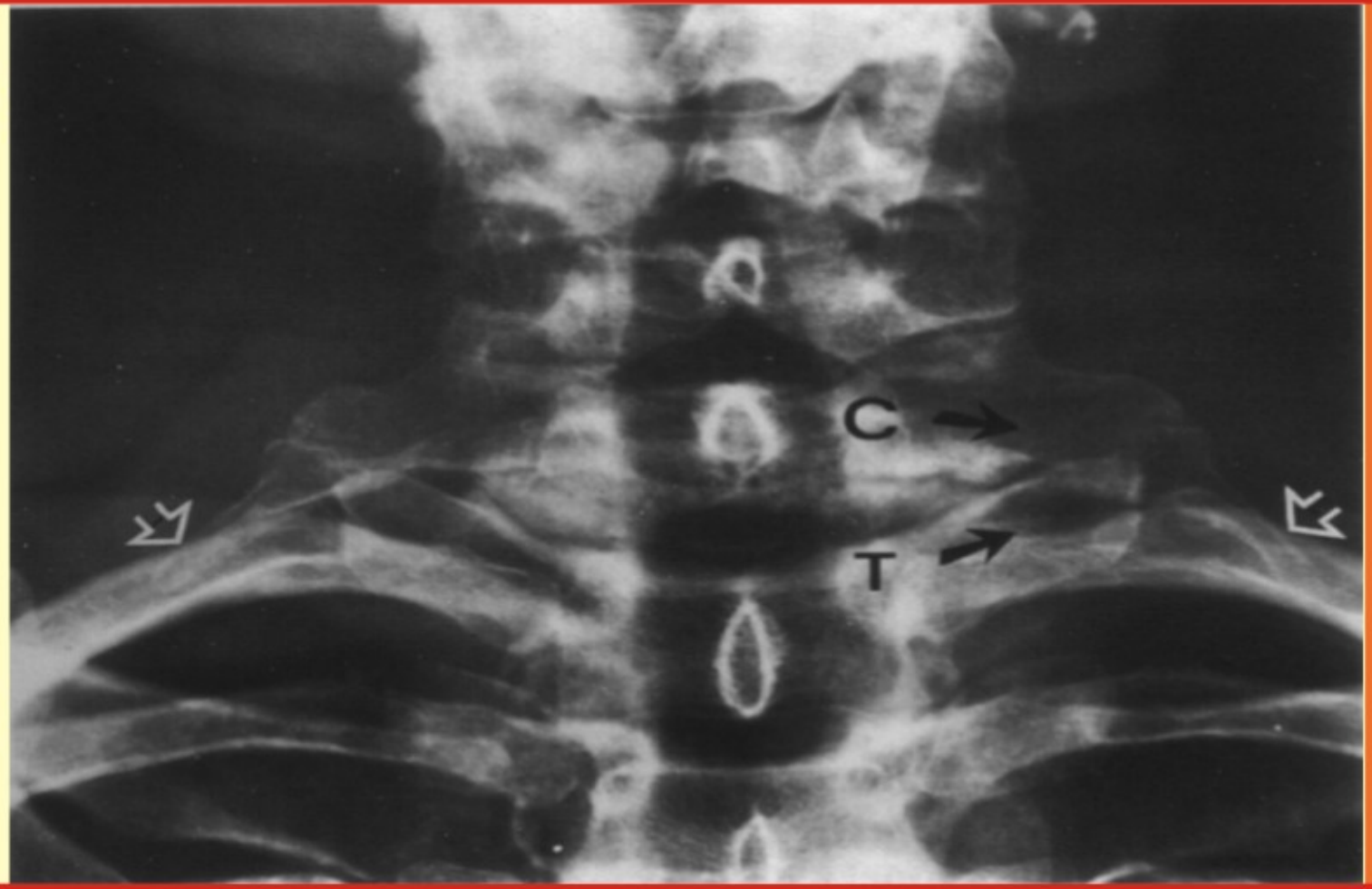

ډاکټر غلام سخي رحمانزی

۱۳۸۹

Dr. Ghulam Sakhi Rahmanzai

2010

ISBN 9789936201
9789936201309

Funded by DAAD

Diagnostic Radiology

By:
Ghulam Sakhi Rahmanzai M.D

Compiled by:
Mohammad Farid Bazger M.D

1998

د لوی او مهربان خښتن په نامه

سریزه

ډیر د خوښۍ ځای دی چې د ژوندانه په دې ناسازو شرایطو کې چې هره شیبه یې له ستونزو ډکه ده، د دې کتاب په لیکلو بریالی شوم.

زما یوازینی مقصد او مرام خپل سپیڅلي مسلك ته خدمت کول او د تاریخي مسوولیت تر سره کول دي. په دې ویاړم چې تر خپله وسه مې د طب ګرانو زده کونکو او درنو ډاکټرانو ته دا اثر وړاندې کړ؛ خدای (ج) دې وکړي چې ګټه ترې واخلي.

په دې کې هیڅ شك نشته چې په ټولنیز ژوند کې هر اړخ خپل ځانګړی ارزښت لري، خو باید ووایم چې علم او خاصتاً طبابت د ټولنې له پاره د سا په مثال دی، که چیرې په یوه ټولنه کې پوهه نه وي نو ویلای شو؛ چې ژوند نشته، نو همدغه علت د دې باعث شو چې دې کار ته لاسونه ونغاړم.

بل ټکی چې ما ته یې ډیره خوښي را په برخه کړه هغه دا چې په ځینو هیوادونو کې اوس کمپیوټر د ژوند برخه ګرځیدلی یا په اصطلاح ژوند Computerized شوی، او له نیکه مرغه زموږ ژبه هم د نړۍ د نورو ژوندیو ژبو په څیر د دې نړیوال بهیر څخه برخمنه شوې ده.

ما تر خپلې وسې ډیره هڅه کړې؛ چې کتاب پرته له نیمګړتیاو لوستونکو ته وړاندې کړم، خو انساني کار له نیمګړتیاو خالي نه وي، نو که درانه لوستونکي ځینو کمیو ته متوجه کیږي، نو لطفاً دې ما ته ولیکي؛ چې له تکرار څخه یې مخنیوی وشي.

په خورا مینه او درناوي

پوهنوال ډاکټر رحمانزی

بسم الله الرحمن الرحيم

تقريظ در مورد اثر علمي محترم پوهنوال دوكتور غلام سخي رحمانزی، تحت عنوان "تشخيصي راديولوژي" به لسان ملي پشتو به طور سليس و روان در طي ۲۰۶ صفحه تايپ شده تهيه گرديده و شامل مباحث ذيل ميباشد:

۱. فزيكي راديولوژي، محافظت شعايي و راديولوژيكي
۲. راديولوژي صدر شامل امراض ريوي، قلبي وعايي و امراض منصف
۳. راديولوژي عظام و قحف به شمول امراض دندانها
٤. راديولوژي جهاز هضمي و ملحقات آن
٥. راديولوژي جهاز بولي و جهاز تناسلي
٦. راديولوژي امراض نسايي و ولادي

اثر علمي فوق كه مباحث آن طور خيلي باموازنه تهيه گرديده، شامل تمام موضوعات ميباشد، كه براى محصلين گرامي طب و ساير هم مسلكان محترم مفيد و قابل استفاده ميباشد. در تحرير و تهيه اين اثر علمي از منابع معتبر بين المللى كه جمعا" هفت اثر عمده بوده و در Bibliographie موجود آند ، استفاده شده است.

نواقص طباعتى كه در متن اثر موجود بودند به شمول بعضى اصلاحات از نظر علمي و مسلكى از طرف اينجانب اصلاح گرديده آند و اثر فوق الذكر كه با زحمت كشى زياد محترم پوهنوال دوكتور رحمانزى تهيه و تحرير گرديده ، مطابق اصول نشريات متداول بوده ، قابل نشر ميباشد .

تهيه و تحرير اين اثر فوق العاده مهم ومفيد را براى محترم دوكتور رحمانزى و ساير هم مسلكان محترم تبريك گفته موفقيت هاى مزيد شانرا از خداوند بزرگ تمنا دارم .

با احترام

پوهاند دوكتور عبدالرحمن سليم

سرلیکونه

گڼه	سرلیک	مخ
۱.	سریزه	۱
۲.	د مجهوله وړانګو ...	۱
۳.	د طب له څانګې ...	۲
۴.	د مجهوله وړانګو د پیدا کیدو ...	۳
۵.	د برق د جریان په هکله لنډ معلومات	۳
۶.	الکترونیکي اساسات	۴
۷.	د الکترونیکي برقي نظریه	۴
۸.	د مجهوله وړانګو د تیوب جوړښت	۴
۹.	د تیوب محفظه	۶
۱۰.	د یافراګم یا کولیماتور	۶
۱۱.	د رادیوګرافي میز	۶
۱۲.	فشار ورکونکې آله	۶
۱۳.	پورټ تیف دستګاه	۷
۱۴.	د لوړ ولتاژ تولیدونکي جنراتور	۷
۱۵.	د مجهوله وړانګې تیوبونه	۷
۱۶.	د رادیوګرافي فلم	۸
۱۷.	د رادیوګرافي کیسیت	۹
۱۸.	تقویه کوونکي اکران	۹
۱۹.	د رادیوګرافي د فلم محلولونه	۱۰
۲۰.	د فلم مینځلو اتوماتیك دستګاوې	۱۱
۲۱.	د فلم مینځلو غیر اتوماتیك ...	۱۲
۲۲.	د رادیولوژۍ په سرویس کې ...	۱۳
۲۳.	د وزیمترك کنترول	۱۵
۲۴.	د طبي پرسونل کنترول	۱۵
۲۵.	د مجهوله وړانګو ځانګړتیاوې	۱۶
۲۶.	د مجهوله وړانګو طبیعت	۱۷
۲۷.	د وړانګو فزیکي ځانګړتیاوې	۱۷
۲۸.	د مجهوله وړانګو امتصاص	۱۸
۲۹.	د وړانګو د امتصاص میخانیکیت	۱۹
۳۰.	د وړانګو کیمیاوي ځانګړتیاوې	۲۰
۳۱.	د وړانګو بیولوژیکي ځانګړتیاوې	۲۱
۳۲.	په حجراتو باندې د وړانګو اغیزې	۲۱
۳۳.	په جنسي حجراتو د تشعشع اغیزې	۲۴
۳۴.	د بدن په ټولو نسجونو د وړانګو اغیزې	۲۴
۳۵.	کانتیرسټ مواد	۲۵
۳۶.	تیږ یا صدر	۲۷
۳۷.	د ازموینې طریقه-اناتومي	۲۷
۳۸.	دصدر رادیوګرافي	۲۸
۳۹.	د صدر Fluoroscopy	۳۰
۴۰.	د تیږ Branchography	۳۱
۴۱.	Technique	۳۳
۴۲.	Laryngography	۳۴
۴۳.	Tomography	۳۴
۴۴.	Computarized Tomography	۳۴
۴۵.	Ultrasound of the thorax	۳۶
۴۶.	Magnetic Resonance	۳۶
۴۷.	Pulmonory Angiography	۳۷
۴۸.	Bronchal arteriography	۳۸
۴۹.	نورماله سینه	۳۸
۵۰.	په عمومي توګه د سینې د کتنو طریقې	۳۸
۵۱.	د غټانو سینه	۴۰
۵۲.	د سینې عظمي جوړښت	۴۰
۵۳.	رخوه اقسام	۴۲
۵۴.	The Mediastinum	۴۲
۵۵.	د منصف او پلورا تصویرونه	۴۴
۵۶.	Azygoesophageal Recess	۴۴
۵۷.	The Right Paratracheal Stripe	۴۴
۵۸.	Pleural Reflection	۴۴
۵۹.	د نورمال منصف CT	۵۰
۶۰.	The Pulmonary Hila	۵۳
۶۱.	سږي	۵۷
۶۲.	Lubar and segmental Anatomy	۵۷
۶۳.	حجاب حاجز	۶۴
۶۴.	پلورا	۶۵
۶۵.	د نوو زیږیدلو او کوچنیانو سینه	۶۶
۶۶.	په پرمختللي عمر کې تیږ یا سینه	۶۸
۶۷.	ولادي سوي اشکال	۶۸
۶۸.	The bony thorox	۶۸
۶۹.	د سږو انومالي	۷۰
۷۰.	Azygos lobe	۷۰
۷۱.	نور اضافي فصونه	۷۱
۷۲.	Supper numrary branch	۷۱
۷۳.	د فیسورونو نشتوالی	۷۲
۷۴.	Pulmonary Agenesis	۷۲
۷۵.	د سږو حاد انتانات	۷۳
۷۶.	بکتریایي نومونیاوې	۷۳
۷۷.	Bronchopneumonia	۷۶
۷۸.	انتشاقي نمونیا	۷۷
۷۹.	په کوچنیانو کې نمونیا	۷۸
۸۰.	Friedlander's Pneumonia	۷۸
۸۱.	Staphylococcal Pneumonia	۸۰
۸۲.	Streptococcal Pneumonia	۸۱
۸۳.	Tularemic Pneumonia	۸۱
۸۴.	Pertusis Pneumonia	۸۲
۸۵.	Lung Abscess	۸۳
۸۶.	د قصباتو ناروغتیاوې	۸۵
۸۷.	Chronic Bronchitis	۸۵
۸۸.	Acute Bronchiolitis	۸۶
۸۹.	Bronchiactasis	۸۷
۹۰.	د سږو ځنډني انسدادي ناروغۍ	۹۰
۹۱.	Emphysema	۹۰
۹۲.	د سږو ځنډني امفزیما	۹۰
۹۳.	د سینې په جدارونو	۹۲
۹۴.	د سږي د پرانشیم بدلونونه	۹۲
۹۵.	د سږو نري رنځ	۹۴
۹۶.	د سږو لومړني نري رنځ	۹۵

۹۷. د لومړني نري رنځ اختلاطات ۹۶
۹۸. Tuberculous Pericarditis ۹۷
۹۹. Early reinfection TB ۹۸
۱۰۰. د قصبې له لارې د نري رنځ ۹۹
۱۰۱. کهف ۹۹
۱۰۲. Unusal Manif.of Pul. TB ۱۰۱
۱۰۳. Rasmussen's Aneurysme ۱۰۱
۱۰۴. د نري رنځ روغيدل ۱۰۱
۱۰۵. د سږو جاورسي نری رنځ ۱۰۴
۱۰۶. د وينې له لارې د نري رنځ خپريدل ۱۰۵
۱۰۷. د سږو او قصباتو تومورونه ۱۰۶
۱۰۸. د سږو د تومورونو ويشنه ۱۰۶
۱۰۹. د سږو په کينسر کې راديوګرافيك .. ۱۰۷
۱۱۰. د ريوي تومورونو مرحلې ۱۱۱
۱۱۱. Bronchial Adenoma ۱۱۲
۱۱۲. Pulmonary Sarcoma ۱۱۲
۱۱۳. Kaposi's Sarcoma ۱۱۲
۱۱۴. سليم تومورونه ۱۱۲
۱۱۵. Lipoma ۱۱۳
۱۱۶. Leiomyema ۱۱۳
۱۱۷. The Diaphragm ۱۱۳
۱۱۸. Hicups ۱۱۳
۱۱۹. د حجاب حاجز Paralysis ۱۱۳
۱۲۰. دحجاب حاجز د قبې لوړوالی ۱۱۴
۱۲۱. د حجاب حاجز فتقونه ۱۱۴
۱۲۲. د مورګاګني د ثقبې فتق ۱۱۴
۱۲۳. Bochdalek's Hernia ۱۱۴
۱۲۴. د حجاب حاجز ترضيضي فتق ۱۱۶
۱۲۵. The Cardio Vascular System ۱۱۶
۱۲۶. راډيوګرافي ۱۱۷
۱۲۷. فلوروسکوپي ۱۱۷
۱۲۸. Angiocardiography ۱۱۷
۱۲۹. Coronary Arteriography ۱۱۷
۱۳۰. Retrograd Aortography ۱۱۷
۱۳۱. Ultrasonography ۱۱۸
۱۳۲. د زړه د اندازې ځرګندونه ۱۱۸
۱۳۳. نورمال زړه ۱۱۹
۱۳۴. ښې قدامي مايله منظره ۱۲۱
۱۳۵. کيڼه قدامي مايله منظره ۱۲۱
۱۳۶. اړخيزه يا جنبي منظره ۱۲۱
۱۳۷. دنووزيږيدلو او کوچنيانو زړه ۱۲۱
۱۳۸. نورمال ابهر ۱۲۳
۱۳۹. نورمال پريکارديوم ۱۲۳
۱۴۰. د زړه غټوالی ۱۲۳
۱۴۱. د کيڼ بطين لويوالی ۱۲۳
۱۴۲. دښي بطين غټوالی ۱۲۴
۱۴۳. دکيڼ اذين غټوالی ۱۲۴
۱۴۴. دښي اذين غټوالی ۱۲۴
۱۴۵. د زړه ولادي ناروغتياوې ۱۲۵
۱۴۶. Tetralogy of Fallot ۱۲۵
۱۴۷. Angiocardiography ۱۲۶
۱۴۸. ريوي تضيق ... ۱۲۶
۱۴۹. دغټو اوعيو بشپړ بدلون ۱۲۶
۱۵۰. دترای کسپيداتريزيا د ريوي تضيق سره ۱۲۷
۱۵۱. Angiocardiography ۱۲۸
۱۵۲. دترايکسپيداتريزياپرته له ريوي تضيق ۱۲۸
۱۵۳. د ترايکسپيد تضيق ۱۲۸
۱۵۴. Persistent ductus Arteriosis ۱۲۸
۱۵۵. Ebstein's Anomaly ۱۲۸
۱۵۶. د ريوي وريدونو د بيرته راګرځيدنه ۱۳۰
۱۶۷. نوري سيانوتيك نقيصې ۱۳۱
۱۶۹. په نوو زيږيدلو ماشومانوکې د زړه ۱۳۱
۱۷۰. Hypoplastic Left Heart S. ۱۳۱
۱۷۱. Noncyanotic Defect ۱۳۱
۱۷۲. Patent Ductus Arteriosis ۱۳۱
۱۸۰. د اذيناتود منځ د پردې نقيصه ۱۳۲
۱۸۱. A S D with R to L Shunts ۱۳۴
۱۸۲. بين الاذيني نقيصه د مترال د تضيق سره ۱۳۴
۱۸۳. دبطيني پردې نقيصې ۱۳۴
۱۸۴. راديوګرافيك نښې ۱۳۴
۱۸۵. V S D with R to L shunt ۱۳۵
۱۸۶. ريوي تضيق ۱۳۵
۱۸۷. Aortic Steosis ۱۳۵
۱۸۸. Corrected Transposition of the Great Vessels ۱۳۶
۱۸۹. Coarctation of the Aorta ۱۳۷
۱۹۰. Pseudocoarctation ۱۳۷
۱۹۱. د ريوي شريان اود هغې دځانګوانومالی ۱۳۸
۱۹۲. ريوي شرياني وريدي سويې تشکلات ۱۳۹
۱۹۳. د زړه د دسامونو کسبي ناروغی ۱۳۹
۱۹۴. د مترال تضيق ۱۳۹
۱۹۵. د مترال عدم کفايه ۱۴۱
۱۹۶. د ابهر تضيق ۱۴۲
۱۹۷. د ابهر نيمګړتيا ۱۴۲
۱۹۸. ريوي دسامې ناروغتياوې ۱۴۳
۱۹۹. د ترايکسپيد دسامي ناروغتياوې ۱۴۳
۲۰۰. Cor – pulmonal ۱۴۳
۲۰۱. راديوګرافيك نښې ۱۴۳
۲۰۲. د ميو کارديوم ناروغی ۱۴۴
۲۰۳. انتاني ميوکارډايتس ۱۴۴
۲۰۴. د زړه تومورونه ۱۴۴
۲۰۵. د پريکارديوم ناروغتياوې ۱۴۵
۲۰۶. د پريکارډ انصاب ۱۴۵
۲۰۷. التصاقي او انقباضي پريکاردايتس ۱۴۶
۲۰۸. د هډوکو راډيولوژيك څيړنې ۱۴۷
۲۰۹. کسرونه ۱۴۷
۲۱۰. خلع ۱۴۷
۲۱۱. Osteomalacia ۱۴۸
۲۱۲. د بندونو روماتيزمل ناروغی ۱۴۸
۲۱۳. توبرکلوزيك ارترايتس ۱۴۸
۲۱۴. د هډوکو تومورونه ۱۴۹
۲۱۵. د هډوکی کيست ۱۵۰
۲۱۶. Gaint cell tumor ۱۵۰
۲۱۷. خبيث تومورونه ۱۵۱
۲۱۸. Von Recklinghausens Dis. ۱۵۲
۲۱۹. Metaphyseal Dysplasia ۱۵۲
۲۲۰. Endosteal Hyperstosis ۱۵۲

۲۲۱ Oliers Disease ۱۵۲
۲۲۲ Cushings Syndrome ۱۵۲
۲۲۳ Hyperparathyroidism ۱۵۲
۲۲۴ Acromegaly ۱۵۳
۲۲۵ قحف ۱۵۳
۲۲۶ اوږده هډوکي ۱۵۳
۲۲۷ د سربو تسمم ۱۵۳
۲۲۸ د گوشراو نیمان پیک ناروغی ۱۵۳
۲۲۹ Sick cell Anemia ۱۵۳
۲۳۰ Hemolytic anemia ۱۵۳
۲۳۱ د قحف یا کوپړۍ رادیولوژي ۱۵۴
۲۳۲ د داخل قحفي کلسفکیشنونو پیژندنه ۱۵۴
۲۳۳ د اخلي قحفي لوړ فشار ۱۵۴
۲۳۴ د نخامیه حفري پراختیا ۱۵۴
۲۳۵ د سینو سونو رادیوگرافي ۱۵۴
۲۳۶ Acute Sinusitis ۱۵۵
۲۳۷ د ساینسونو کیستونه او تومورونه ۱۵۶
۲۳۸ Muco cell ۱۵۷
۲۳۹ سلیم تومورونه ۱۵۷
۲۴۰ د مستوئید حاد التهاب ۱۵۸
۲۴۱ څنډنی مستوئیدایتس ۱۵۸
۲۴۲ د هضمي جهاز ناروغی ۱۵۹
۲۴۳ د مرۍ ناروغتیاوې ۱۵۹
۲۴۴ د مرۍ سرطان ۱۵۹
۲۴۵ د مرۍ التهاب او قرحې ۱۶۰
۲۴۶ Esophagus Varses ۱۶۱
۲۴۷ Scleroderma ۱۶۱
۲۴۸ Gastric Ulcer ۱۶۱
۲۴۹ INCISURA ۱۶۲
۲۵۰ د معدې سرطان ۱۶۲
۲۵۱ د اثنا عشر قرحه ۱۶۲
۲۵۲ د اثنا عشر التهاب ۱۶۲
۲۵۳ پانقراص ۱۶۵
۲۵۴ ینه یا Liver ۱۶۶
۲۵۵ د کبد ښنځه ۱۶۶
۲۵۶ هیداتیک کیست ۱۶۶
۲۵۷ توری (طحال) ۱۶۶
۲۵۸ د وړو کولمو حاد انسداد ۱۶۷
۲۵۹ ساده انسداد ۱۶۷
۲۶۰ د کولون بندښت ۱۶۸
۲۶۱ د سیگموئید کولون تدور ۱۶۹
۲۶۲ د سیکوم تدور ۱۷۰
۲۶۳ د کولون کارسینوما ۱۷۰
۲۶۴ Chronic idiopatic Ulcer. Colitis ۱۷۱
۲۶۵ Appendicitis ۱۷۱
۲۶۶ Idiopathic colitides ۱۷۱
۲۶۷ Colitis Cystica Profunda ۱۷۱
۲۶۸ Colitis ۱۷۱
۲۶۹ بولي تناسلي جهاز ۱۷۲
۲۷۰ کثیفه مواد ۱۷۲
۲۷۱ د پښتورگو ولادي انومالي ۱۷۳
۲۷۲ هایدرونفروزس ۱۷۳
۲۷۳ د پښتورگو او حالبونو ډبرې ۱۷۳
۲۷۴ د پښتورگو ښنځې ۱۷۴
۲۷۵ د حویضې څنډنی التهاب ۱۷۴
۲۷۶ د پښتورگي نرۍ رنځ ۱۷۵
۲۷۷ د پښتورگو کیستونه ۱۷۵
۲۷۸ د پښتورگي تومورونه ۱۷۶
۲۷۹ Wilm's Tumor ۱۷۶
۲۸۰ د مثاني ډبرې ۱۷۷
۲۸۱ حالبونه ۱۷۷
۲۸۲ د صفراوي لارو رادیولوژي ۱۷۸
۲۸۳ فمې کولې سیستوگرافي ۱۷۸
۲۸۴ وریدي کولې سیستوگرافي ۱۷۹
۲۸۵ د تریخي څنډنی التهاب ۱۷۹
۲۸۶ د بلاربښترادیولوژیکي تشخیصونه ۱۸۰
۲۸۷ ښځینه حوصله ۱۸۰
۲۸۸ د مستعرضه قطرونو اندازه ۱۸۱
۲۸۹ هستریبو سلپنگوگرافي ۱۸۱
۲۹۰ ولادي او نسایي ۱۸۲
۲۹۱ د جنین تشخیص ۱۸۲
۲۹۲ د بلاربښت یا حاملگۍ لومړنۍ ۱۸۴
۲۹۳ د بلاربښت د مودې ټاکل ۱۸۵
۲۹۴ د جنین مړینه ۱۸۶
۲۹۵ Pelvimetry ۱۸۷
۲۹۶ د ښځو دتناسلي جهاز CT ۱۸۷
۲۹۷ د مبیض کتلې ۱۸۷
۲۹۸ د مبیض کیستونه ۱۸۷
۲۹۹ د مبیض تومورونه ۱۸۸
۳۰۰ د رحم یا زیلانځ تومورونه ۱۸۸
۳۰۱ د رحم او Cervix کارسینوما ۱۸۸
۳۰۲ شوکي نخاع ۱۸۹
۳۰۳ د فقراتو فیوز ۱۸۹
۳۰۴ قفوي رقبي فیوز ۱۸۹
۳۰۵ Klippel-Feil Syndrome ۱۹۰
۳۰۶ د نخاع د کانال نریوالی ۱۹۰
۳۰۷ Hemivertebra ۱۹۰
۳۰۸ Vertebral cleft ۱۹۱
۳۰۹ د عصبي قوس نقیصې ۱۹۲
۳۱۰ Myelography ۱۹۲
۳۱۱ تیلي میالوگرافي ۱۹۳
۳۱۲ Discography ۱۹۵
۳۱۳ د شوکي نخاع Arteriography ۱۹۵
۳۱۴ د بین الفقري ډسک فتق ۱۹۵
۳۱۵ د ډسک مستعرض راوتل ۱۹۷
۳۱۶ د شوکي نخاع تومورونه ۱۹۹
۳۱۷ له میډولا څخه بهر تومورونه ۲۰۰
۳۱۸ Meningioma ۲۰۱
۳۱۹ د غابونو رادیولوژي ۲۰۲
۳۲۰ د غابونو غیر نارمل حالت ۲۰۲
۳۲۱ د غابونو د ودې کرونولوژي ۲۰۳
۳۲۲ د غابونو انومالي ۲۰۴
۳۲۳ د غابونو ترضیضي افات ۲۰۵
۳۲۴ د غاښ کسر ۲۰۵
۳۲۵ د غاښ Cariese او اختلاطات ۲۰۶
۳۲۶ References ۲۰۷

بسم الله الرحمن الرحيم

RADIO-DIAGNOSTIC

(تشخيصي راديولوژي)

سريزه:

راديولوژي د طب په علم کې د زيات ارزښت او اهميت لرونکی ده د ناروغيو په تشخيص او درملنه (تداوی) کې شامله ده. دا برخه د ناروغيو په تشخيص کې رول لري، او دويمه برخه يې چې د ناروغيو په درملنه کې خاصتاً په سرطاني پيښنو کې ترې کار اخستل کيږي د Radio-therapy (راديو تيراپی) څخه عبارت ده.

د کلينيکي څانگو سره د ناروغيو د تشخيص په هکله د راديولوژي مرسته غوره اهميت لري، دا څکه چې راديولوژي يو زيات شمير معاينات مونږ ته دقيق تشخيص راکوي او په يو شمير نورو ناروغيو کې له نورو لابراتواري او کلينيکي معايناتو په مرسته او د ناروغيو د تعقيب له مخې پوره يا دقيق تشخيص په لاس راځي او هم يې تائيدوي. له همدې کبله د ناروغيو د اندازې په ټاکلو کې او د اختلاطاتو په هکله مونږ ته خبرتيا راکوي. د ساينس او تکنالوجي له ورځني پرمختگ سره سم د راديولوجي په برخه کې هم پوره انکشاف مينځ ته راغلی دی چې د هغې په واسطه ډير مهم او دقيق معاينات اجرا کولای شو. لاکن دا ټکی مو بايد په ياد وي چې د راديولوژيک ازموينو د توصيه کولو په برخه کی ډيره پاملرنه وشي دا څکه چې برسيره په اقتصادي موضوع د مجهوله وړانگو عضوي خطرونه هم بايد په ياد ولرو او د نظر څخه يي ونه باسو. د بلی خوا په شمير راديولوژيکي ازموينو کي د کثيفه موادو څخه کار اخستل کيږي چې اکثرا يي قيمتي دي نو د پرنسيپ په اساس بايد د ساده ضروري معايناتو څخه بايد پيل وکړو او که چيری د لزوم په و خت کې مغلقو معايناتو يا کتنو ته اړتيا وه نو په دويم قدم کی بايد ترې کار واخستل شي.

بايد يادونه وکړو چې د راديولوژی د علم د اساساتو پوهيدل د هر طبيب له پاره ضروري دي او بې له هغې د يوه تکره ډاکټر په علم کې نيمگرتيا وي د راديوگرافي د کليشی مطالعه او د راديوسکوپي او تلويزيوني د پردی څخه معلومات زياتی تجربی ته اړتيا لري نو لدی کبله د محترمو لوستونکو څخه دا هيله لرو چې سربيره په نظري معلوماتو ددی څانگی په اساساتو هم څانونه پوه کړي تر څو د راديوگرافيو د کليشي د تشخيص په برخه ښه مرسته تر سره شي.

د مجهوله وړانگو په هکله لنډ تاريخي معلومات:

په ۱۸۹۵ کال کی پروفيسور Wilhelm konrad Roentgen د Croockes په تيو پکی په تجربو مصروف وو او د فعاليت په وخت کې ورته ښکاره شوه چې يو شمير مواد چې د تجربې په کوټه کی موجود وو لکه پلاتينوسيانورباريوم، د فلور سانس Fluorescence په پيښه کی معروض شول.

سربيره پردی د فوتوگرافی فلمونه چې په همدی کوټه کی موجود وو هغه هم ردي او د استفادی څخه ووتل. پروفيسور رونټگن د دې پديدی څخه دې نتيجی ته ورسيد چې د کروکس د تيوپ د فعاليت له کبله يو ډول غير مرئی شعاع پيدا کيږي چی د ځينې مواد- د فلورسانس سبب او د فلمونو د ردي کيدو سبب گرځي. پدې

بول مجهوله ورانګه (X-Rays) یا Roentgen شعاع د لومړي ځل دپاره کشف شوه. د مختلفو علومـو خاصتـاً د طب د علم په برخه کې یې د کتنې وړ زیاتی اغیزي منځ ته راوړي. وروسته د مجهولو ورانګو د کشف څخه د مختلفو پوهانو په واسطه ددی شعاع د خواصو په هکله پلټنې وشوې له مجهولې ورانګې څخه پـه صنعت ، د ناروغیو په تشخیص او هم د ځینو ناروغیو په درملنه یا تـداوی کې کټه اخیستل کیـږي چـې البتـه پـه دې کتاب کې به یې د پیدا کیدو او خواصو په هکله او همدارنـګه د اساسي او اختصاصي رادیولـوژي معاینـاتو پـه برخه کې چې د عضویت په مختلفو سیستمونو کی سرته رسیږي یادونه وکړو بی ځایه به نه وي چی یو انـدازه معلومات ددې ورانګې د کاشف او د رادیولوژي د علم د بنسټ ایښودونکي په هکله ولرو.

د نوموړي د علمي شخصیت د احترام په اساس مجهوله شعاع د رونټګن په نـوم یـاده شـوي او ځینـې وخـت د رادیولوژي علم د Roentgenology په نامه هم یادوي. په ۱۹۰۱ کال کی رونټګن د نورو پوهانو سره یوځای د Nobel جایزی لـه پـاره د فزیک پـه برخـه کـی کـاندید شـوي وو. چـې هغـه علمـا عبـارت S.Arrhenius , T.J.Thomson ,lord Kelvin ,H.Becquerel او څو نور شخصیتونه وو. په نتیجه کې د (۱۷) موافقو رایـو په اساس چې تولي (۲۹) وې پروفیسور رونټګن د نوبل جایزې په اخستلو د فزیک په څانګه کې بریالی شو.

سره لـه دې چـې رونـټکین د مجهولـه ورانـګو د کشف څخـه وروسـته د خپلـي میرمنـي د لاس د هـډوکو پـه رادیوګرافی هم بریالی شو، دا مفکوره یې نه درلوده چـې دا غـوره او مـهم پرمختـګ تـه عمومـي بڼه ورکـړي او تجارتي امتیاز یې هم تر لاسه کړي او د رادیولوژي دستګاوو په جوړولو پیل وکړي. په ۱۹۲۳ع کـال رونټـګن د یوازیتوب په حالت کې له نړی نه سترګي پټي کړې او یو شمیر حق پټونکو خلکو د مجهوله ورانـګو پـه کشـف کې نوموړې ته د شک او تردید په سترګو کتل. پروفیسور رونټګن له خپلې مړینې نه مخکې پـه خپلـه وصیتنامـه کې لیکلي وو، چې زما لهٔ مړیني وروسته دې زما ټول یاداشتونه وسوزول شي او هماغسي وشول.

دبنمنـانو چـې هر څه ویـل، خـو پـه پـای کـې د یـوه غښتلـي انګلیسـي عـالم او فزیک پـوه Sylvanus) (P.Thomson چې د British Roentgen Society بنسټ ایښودونکی وو د انکار نه منونکو شواهدو پـه بنـا پروفیسور رونټنګن د مجهوله ورانګو کاشف تائید او تثبیت کړ (۱۸۹۸ع د نوامبر پنځمه). که چیرې په لنـډ ډول د مجهوله ورانګو د کشف په هکله پاملرنه وشي نو باید ووایو چې دا ډیر غټ او کټور کـار د مختلفـو علمـاوو د دري سوه کالو د هڅو او کوښښونو نتیجه وه چې غوښتل یې د لوړ جریان او برقي دسچارج د خالي تیوبونـو پـه خلا کې بشپړ کړي مینځ ته راغلې ده.

د طب لـه څانګې سـره د رادیولـوژي اړیکـې او مشـخصات یـا ځانګړتیاوې:

د طب لـه مختلفو څانګو سره د رادیولوژي اړیکي د زیـات ارزښت او اهمیـت وړ دي، دا ځکـه چـې د رادیولوژیکي ازمویني د ناروغیو په تشخیص، سیر ، تعقیب او انذارو په ټاکلو کې پـوره مرسـته کـوي. پـه یـو شمیر پیښو کې کورټ یا قطعي تشخیص امکان لري او رادیولوژیکي نښې په وصفي توګه وي په داسې حال کـې چې په یو شمیر پیښو کې تشخیص د رادیولوژیکـي علامـو لـه مخـې د نـورو لابراتـواري معاینـاتو ، علامـو او کلینیکي اعراضو په مرسته ټاکل کیږي. د رادیولوژي ارتبـاط د کلینیـک او پـرا کلینیـک څانـګو سـره موجـود دی برسیره د ناروغیو د تشخیص څخـه د یـو شـمیر نـاروغیو تـداوي هـم د رادیوتـراپـي پواسطه صورت مومـي د

رادیولوژي علم د طب د نورو څانګو په څیر د خپلی تاکلی مبادي لرونکی دي چې د هغی څخه په استفادی سره او یا د اناتومی _ فزیولوژي_ فزیوپتولوژي د ناروغیو د علامو سریري او داسی نورو په هکله لازمه پوه ولرو نو د مختلفو ناروغیو په تشخیص بریالي کیدای شو رادیولوژیک علایم په مختلفو غړو کی د مختلفو تصویرونو پواسطه مطالعه کیږي چې دا تصویرونه د یو شمیر تورو او سپینو خیالونو څخه عبارت دي چې د شفافیت او کثافت څخه جوړ شویدي.

د یو شمیر ناروغیو تشخیص او سریري معاینات ایجابوي چې د رادیولوژیک معایناتو په وخت کی د ځنی موادو څخه کار اخستل کیږي چې په مصنوعی توګه کثافت یا شفافت جوړ کړي د رادیولوژي معایناتو د اجرا دپاره د مختلفو سامانونو او الاتو ته اړتیا او په لاندی ډول تری یادونه کوو:

١ - د مجهوله شعاعو د تولید دستګاه او د هغی ملحقات.

٢ - د دستګاه ملحقات د ناروغ د وضعیت ورکولو دپاره.

٣ - د رادیولوژیک تصویر د پیدا کیدو د ثبت دپاره سامان او الات- د تصویر پراسس (عمل کول یا تکمیلول) او د فوتولابراتوار ملحقات چی په لاندی ډول تری یادونه کوو:

د مجهوله وړانګو د پیدا کیدو دستګاه:

باید په یاد مو وي چې مجهوله شعاع هغه وخت پیدا کیږي چې د ډیرو چټکو الکترونو یوه غنچه یا دسته په انی توګه د یوي مانعی پواسطه توقف کړل شي. په همدي وخت کی مجهوله شعاع منځ ته راځي او په طبیعت کی دا پیښه هغه وخت صورت مومی چې د وریځو په منځ کی د لوړ پوتانشیل توپیر د څو ملیونو ولټو په حدود کی منځ ته راشي. په همدی وخت کی بریښنا او یا رعد و برق پیدا کیږي او ضمناً یوه اندازه د اکس شعاع په فضا کی منځ ته راځی. ځنی طبعي رادیواکتیف مواد د تجزیي په وخت کی یو شمیر الکترونونه چې د ډیرې زیاتی انرژي لرونکی وي منځ ته راځی چې دا عبارت د β د ذراتو څخه دي او کله چې د نورو موادو سره ټکر وکړي یوه اندازه مجهوله شعاع منځ ته راوړي په صنعت کی کله چې برقی مخزنونه د لوړ جریان لرونکي وي یوه اندازه دا شعاع پیدا کوي. سربیره پر دې یو شمیر الکترونیکي الات خصوصاً تلویزیون هم د اکس شعاع منځ ته راوړي باید عرض وکړم چې څرنګه چې د برق جریان د مجهوله شعاع په پیدا کیدو کی شامل دي نو له دې کبله څو ټکي ورڅخه په لنډ ډول یادونه کوو:

د برق د جریان په هکله لنډ معلومات:

کولای شو چې د برق جریان د اوبو د جریان سره مقایسه کړو چې د یو شدت لرونکی وي او په Ampere او یا ملی امپیر MA اندازه کیږي. ددی دپاره چې اوبه جریان پیدا کړي لازمه ده چې د سویی تفاوت او لوړوالی موجود وي. لاکن د برق د جریان په هکله چې جریان صورت وموي نو لازمه ده چې د سرکټ په قطبونو یا برقي دایره کی د قوی یو تفاوت موجود وي چې دا برقي قوی د فرق پوتانشیال په نوم یادوي او په Volt یا Kilo Volt (KV) اندازه کیږي.

د ښارونو او کورونو د بریښنا جریان یو متناوب جریان دی چې په هره لحظه کی یی شدت او علامه بدلون مومی لکه د لاندی شکل په څیر:

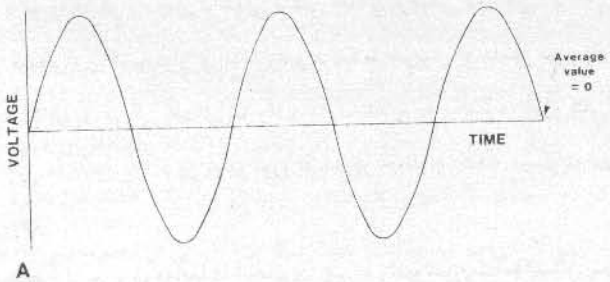

الکترونيکي اساسات:

مختلف جسمونه لکه مايعات- ګازات او جامدات د ډيرو کوچنيو واحدونو څخه چې حتی په ډير قويترين ميکروسکوپ يی هم کتلای نشو جوړ شويدي چې عبارت د هماغی مادي- د Atom څخه دی. اتوم په خپل نوبت د دوو برخو څخه جوړ شويدی د اتوم هسته چې په مرکز کی ځای لري او د مثبت برق چارج لورنکی دي د هستی په محيطه کی الکترونونه د انرژي په معينو سويو ځای لري (مدارونه) او د حرکت په حال کی د ي چې منفي چارج لري په هره اندازه چې الکترونه د مرکز سره نژدې ځای ولري په هماغه تناسب يی د مرکز څخه د فرار انرژي زياته وي.

د الکتونيکی برقي نظريه:

د ځنی فزيکی عواملو په اثر لکه حرارت الکتونونه د خپل مدار څخه خارجيږي او ازاد ډول غوره کولای شي هر کله چې الکتورنونه د برقي ساحې لاندې راورل شي (لکه د دوو برقی الکترودو په منځ کې) مثبت قطب يې جذب او د منفي قطب پواسطه دفع کيږي ځکه چې الکترون منفي چارج لري د برق د جريان شدت يې د هغه الکترنونو پوري اره لري چې ازاد شوي او په هره اندازه چې د انود او کتود تر منځ پوتانشيال فرق زيات وي په هماغه اندازه الکتونونه د مثبت قطب پواسطه جذبيږي. يوه ماده چې په زياته اندازه ازاد الکترونونه ولري د برق يو ښه هادي ګڼل کيږي کله فلز- مس اما برعکس که چيری د هری مادې د ازادو الکترونونو شمير کم وي د برق هادي نه ګڼل کيږي. الکترونونه په خلا کی بې له کومې مانعې او تکر څخه په اسانی تيريدلای شي.

د مجهوله وړانګو د تيوب جوړښت:

د ايکس شعاع د پيدا کيدو دپاره په طب او صنعت کی ددی شعاع د پيدا کونکي ګروپ يا تيوب څخه کار اخستل کيږي بايد ددی شعاع د پيدا کيدونکي تيوب دپاره لاندی شرايط مهيا کړل شي:

- د داسی يو منبع شتوالی چې ازاد الکتونونه يعنی کتود توليد کړي.
- الکترونونو ته سرعت ورکول د يوې برقي ساحی يا د يو لوړ فرق پوتانشيال پواسطه.
- د چټکو يا سريع السير الکتونونو تکر له يوې مانعې يعنی انود يا انتي کتود سره .
- د تيوب په منځ کی د پر مخ تللی خلا شته والی دا ځکه چی د هوا او نورو ګازاتو د ماليکولونو د موجوديت په صورت کی د ايونايزيشن پيښه د تيوب د خرابی سبب ګرځي. په تيوب کی موجوده خلا د 10^{-6} mmHg په حدود کی وي.

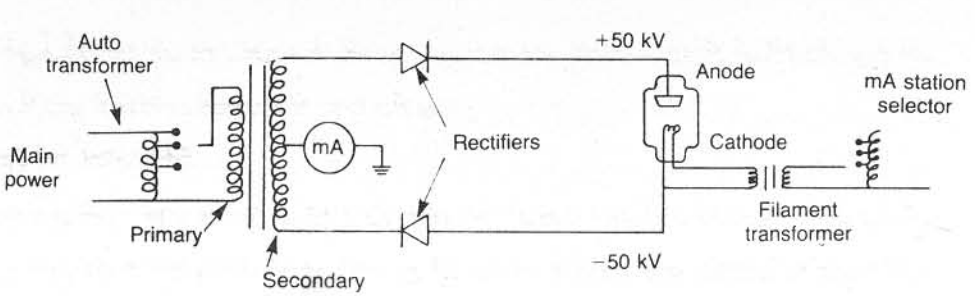

کتود د یو نري حلزوني سیم څخه جوړ شویدی او انتي کتود د یوه فلز تنگستن او یا د Tungsten تبی څخه تشکیل شویدی دا ځکه چې ددی فلز د زوبان نقطه ډیره لوړه ده او د هغه حرارت په مقابل کی چې پـه تیـوپ کی منځ ته راځي نه دوب کیږي ځرنگه چې د بمباردمان پوخت کی د تیوپ حرارت لوړیږي نو د هغـی مسی میلی پواسطه چی په انود کی ځای لري بهر ته رهنمایی کوي او حرارت یی د تیلو یا بادپکي پواسطه برطرفـه کیږي. پخوا د هغه تیوبونو څخه کار اخستل کیده چې تودبنه یا حرارت یی د یخوا اوبو په واسـطه لـه مینـځه وړل کیده.

د تاریخ له نظره د هغه تیوبونو څخه چې په اوله کی کار اخستل کیده د فلـزي انتـی کتـود لرونکـی نـه وو نـو لدی کبله الکترونونو د تیوب شیشه بمباردمان کوله او په نتیجه کی مجهولـه شـعاع پیـدا کیـده. برسیره پـردی همیشه پدی تیوبونو کی یوه اندازه هوا داخلیده نو لدی کبله یی د گاز لرونکی تیوپ په نامه یـادوي. د یوشـمیر نیمکړتیاو په اساس د گاز لرونکی تیوبونه اوس د استفادی وړ ندي یواځی تاریخي ارزښت لري. د پرمختـگ پـه دویمه مرحله کی د Coolidge د تیوبونو څخه استفاده وشوه چې د زیاتی خلا لرونکی وو او ضمناً یی انـود او انتی کتود د تنگستن فلز په یوه بلاک کی ځای درلود. دا تیبونه موږ ته اجازه راکوي تر څو د مجهوله وړانگو د دستو شدت او د هغوي نفوذیه قابلیت (طول موج یا د څپې اوږدوالی) په ځانګړي او مجزاً ډول یو له بـل څخـه تغییر ورکړ په داسې حال چې په پخوانیو تیوبونو کې د دی امکانیت موجود نه وو.

باید په یاد ولرو چې په اوسنیو تیوبونو کی انـود یـا انتـي کتـود یـا پـه ثـابت ډول وي او هغـه سـطحه چـې د الکترونونو په واسطه بمبارد کیږي زاویه لرونکی وي او زیاتره د یو څخه تر دری محراقو (Focus) د الکترونو بمباردمان دپاره لري چې دا عبارت د عت محراق- کوچنی محراق او ډیر کوچنی څخـه دي. البتـه د محـراق د مساحت په تناسب د الکترونونو د بمباردمان د قدرت تحمل هم توپیر مومي لکه چې د بـدن د پیـرو او ضخیمـو برخو د رادیوگرافیو دپاره شدت ته اړتیا ده نو د غټ محراق څخه کار اخیستل کیږي په داسی حال کـی چـې د بدن د نریو برخو دپاره لکه د لاسونو کوتی چې د شعاع کم شدت ته اړتیا لري د کوچنی محراق او یا ډیر کم څخه کار اخستل کیږي. پدی ترتیب سره ډیر ښه او غـوره تصویـر د هـډوکو او د هغـی د سـاختمانونو پـه لاس راتللی شي. که چیری د غټ محراق څخه استفاده وشی نو لوړ شدت په لاس راځي لاکن ځرنـگه چـې محـراق نقطوي ندی نو له دی کبله هغه تصویر چې په لاس راځي تر یو حده پوری مغشوش وي.

په اوسنیو وختونو کی د اکسریز پـه ډیـرو دستگاوو کـی د گرځنـده (دوار) انتـی کتـود تیوبونـو څخـه چـې د تنکستن د فلتر د یوي تبی څخه جوړ شویدی کار اخلي. د بمباردمـان پـه وخـت کـی انتـی کتـود ددی تبـی د الکترونونو پواسطه په سرعت سره څرخیږي له دې امله بمباردمان پـه یـوه دایـره اجـرا کیـږي. پـه نتیجـه کـې تیوب لږ گرمیږي او سربیره پر دې محراق په نقطوي ډول او د مختلفه احشاوو تصویرونه په ډیر دقیق ډول منځ

ته راځي د څرخنده انتی کتود تیوبونو بله کته داده چی په یو شمیر اختصاص مقایناتو کی انجیوکرافي او نورو کی پر له پسی او دوامداره اکسپوزونو ته اجازه ورکوي.

د تیوب محفظه:

د مجهوله وړانګی د تیوپ په دننه کی شعاع تولو خواوو ته خپریږي د دې له پاره چې د ایکس وړانګه د کنترول لاندې وي او ضمناً وکولای شو چې تیوب یخ کړو نو د دی له پاره یو فلزي محفظې ته چې د ایکس شعاع ورڅخه د تیریدو توان ونلري اړتیا ده. دا محفظه د انتي کتود په مقابل کی(د شعاع د پیدا کیدو محـراق) یوه کړکی لري چې شعاع د هغی څخه بهر ته انتشار مومي. سربیره پردی د تیوپ په محفظه کی یوډول مخصوص تیل موجود دي چی حرارت بهر ته خارجوي.

ډیافراګم یا کولیماتور (Diaphragme or Collimateur) :

د بدن مختلفې برخې د مختلفو جسامتونو لرونکی وي لهذا د په زړه پوری ساحی په تناسب د یافراګم وروکی یا غټ کیداي شي دا ځکه چی د یوی خوا څخه د تصویر په څرنګوالی کی هم اغیزه لري. یعنی دا چې په هره اندازه د دیافراګم ساحه زیاته شي په هماغه انـدازه یی ثانوي وړانګی پیدا کیږي چی هم نـاروغ او هم پرسونل ته بیځایه تشعشع ورکوي او د بلی خوا هم تصویر مغشوشه بنه غوره کوي.

د دیافراګم په منځ کی د رڼا سیستم د شعاع د ساحی د ترسیم او تمرکزیه منظور موجود دي چې د دوو طولانـي او عرضانی خطونو په واسطه چې یو د بل له پاسه عموه دي د شعاع مرکزي پیـدا کیدای شي. دا سیستم د شعاع سنتر کونکی په نامه یادیږي. د مجوله وړانګی محفظه د دیافراګم سره یوځای په مختلفو سیستمونو یا په سقف او یا په یوه میله د کوټی په مخ په داسی یوه سیستم لکه د اور کادي د پټلی په څیر حرکت کوي ارتبـاط لري. د مجوله شعاع تیوپ باید په هـر یـو طرف د کرځولـو وړ وي دا ځکـه چـی د عضویت د مختلفو برخـو معاینی ـ مختلفو وضیعتونو او مختلفو زاویو ته اړتیا لري.

د رادیوګرافی میز:

ناروغ ته وضیعت ورکول او په همدي شان د فلم ایښودل د مطلوب غړي لاندې بی لدی چې نـاروغ تـه حرکت ورکړو نو د رادیوګرافی مخصوص میز ته اړتیـا ده چې زیـاتره د برقـي موتـور لرونکـي وي او هغـه پـه مختلفو قسمتونو ته د ولاړې او ملاستې په وضیعتونو کې حرکت ورکولاش شو دا میز د یو مهم عنصر لرونکـی وي چې د پوتیر بوکی Peter Bucky په نامه یادیږي. او د ثانوي وړانګو د جذب دنده په غاړه لري د رادیوګرافی مـیز یوه بله مهمه برخه لري، چې عبارت د رادیوسکوپی او یا سلکتور (Selector) له پردې څخه ده او د هغې پـه واسطه رادیوسکوپي اجرا کولای شو.

همدارنګه سلکتور موږ ته اجازه راکوي چې د رادیوسکوپي په وخت کې د مطلوبی برخی رادیو ګرافي هـم اجـرا کړو. مدرن سلکتورونه موږ ته ددی امکان هم راکوي چې په یوه قطعه کی ۲-۳-۴ قطعی فلمونه واخلو.

فشار ورکونکې اله یا (Compresser) :

د رادیوسکوپي او رادیوګرافی د اجرأ په وخت د مختلفه احشاوو د فشار ورکولو د پاره د سلکتور شاو خوا ته یـو نیمه کروي ساختمان چې دا کس د شعاع په مقابل کی نفوذیه قابلیت لري موجـود دی. ددی سـامان څخـه پـه خاصه توګه د هضي جهاز په معده ، کولمو ، کولون او د صفرا په کڅوړه یا تریخي کـې کـار اخلـي مثـلا کلـه

چې د باریوسلفیت په واسطه معده ډکه شي نو کمپریسور په واسطه کولای شو چې معدي ته فشار ورکړو او مخاطي عشأ یې په ښه توګه مطالعه کړو او یا دا چې د قرحې خیال چې د کثیفه موادو په واسطه پټ شویدی ښکاره کړو د صفرا د کڅوړې ډبرې او داسې نورې کولای شو چې په ښه ډول د کمپریسور پواسطه تشخیص کړو.

پورتاتیف دستګاه (Portatife) :

زیاتره وخت لیدل کیږي چې یو شمیر ناروغانو ته د بسترو څخه حرکت نشو ورکولای نو له دې کبله داسې حالاتو کې باید د اکسریز دستګاه د ناروغ کوټې ته راوړل شي تر څو یې رادیولوژیکه ازموینه اجرا شي. دا مقصد د پورتاتیف د ستګاه پواسطه لاس ته راتلای شي. د ساده رادیوګرافیو د پاره کوچنې د ستګاوې موجود دي چې حتی د ناروغ په کور کې یې رادیو ګرافي اجرا کیدای شي.

د لوړ ولتاژ تولیدونکی جنراتور:

لکه چې مخکې یادونه وشوه چې د مجهولې ورانګې د پیدا کیدو لپاره د لوړ پوټانشیال تفاوت ته اړتیا لري. د دې منظور له پاره د برق ترانسفارمرونو څخه چې له ۴۰ زرو څخه تر ۱۳۰ زرو ولټ د پیدا کیدو توان ولري، ضرورت دی، چې البته د ترانسفارمرو د برق جریان (۲۲۰-۱۲۰) او یا (۳۸۰) ولټ زموږ د غوښتنې او نظر په ضرورت په لوړ ولتاژ بدلیږي، موږ پوهیږو چې د مجهوله شعاع په تیوب کې فرق پوټانشیال د مجهوله ورانګو په نفوذیه قابلیت یعنې د هغې په طول موج اغیزه لري، نو له همدې کبله د تطبیق شوي ولتاژ د بدلون په وجه په تیوب کې د تولید شوې ورانګې د څپې اوږدوالی (طول موج) ته تغیر ورکوو.

د مجهوله ورانګو په تیوب کې بله غوره موضوع عبارت له یو طرفه برقي جریان څخه ده. په دې توګه چې د تیوب قطبونه باید د عین علامې لرونکی وي یعنی انود همیشه مثبت او کتود همیشه منفي وي. د ضرورت د پوره کولو دپاره الکترونیک الی په چې د کینوترون Kenotron یا رکتفایر Rectifier په نوم یادیږي کار اخلي چې د دوی اساسي ساختمان د یو Doide په څیر دي او د برق جریان ته یواځې د یوې خوا څخه د تیریدو اجازه ورکوي. د مدرنو اکسریز په دستګاوو کې د کینوترون په عوض چې د زیات حجم لرونکی دي د ترانزیستور د سیستم څخه استفاده کوي او د هغه مشتعله موادو څخه چې په دې ځای کې تري کار اخلي د (Selenium) د عنصر څخه دي.

په کوچنیو تیوبونو چې د یو ټاکلي ولتاژ لرونکی وي د رکتفایر شتوالي ته اړتیا نشته.

د مجهوله ورانګی د پیدا کیدو مختلف تیوبونه:

د کلاسیک نیوبونو برسیره چې مخکې ورته اشاره شویده په ځنې ځایونو کې مثلاً رادیو ګراپي تماس د غابنونو – رادیو ګرافي پنورامیک (Ponoramic) تکتیک رادیوګرافي او داسې نورو مخصوص تیوبونه موجود دي. په یو شمېر تیوبونو کې Anod of Transmission موجود دی.

د مجهوله ورانګو دسته او د الکترونو چې انود بمباردوي، یا په بل عبارت پیدا شوې ورانګه له انود څخه تیریږي او مخني (قدام) پلو ته سیر مومي. د غابنونو او ژامو (فکونو) د رادیو ګرافیو له پاره د پنورامیک په اصول یو تیوب موجود دی، چې د انعکاس انود (Anod reflexia) لرونکی وي. په دی توګه چې انود د تیوپ په هغه نهایت کی ځای لري چې د خولی جوف ته داخلیږي او د مجهوله شعاع د خولی دننه څخه خارج

خواته انتشار مومي او په نتيجه کې د ژامو او غابنونو راديوگرافي په لاس راځي(لاندی مربوطه شکل تـه دي پاملرنه وشي).

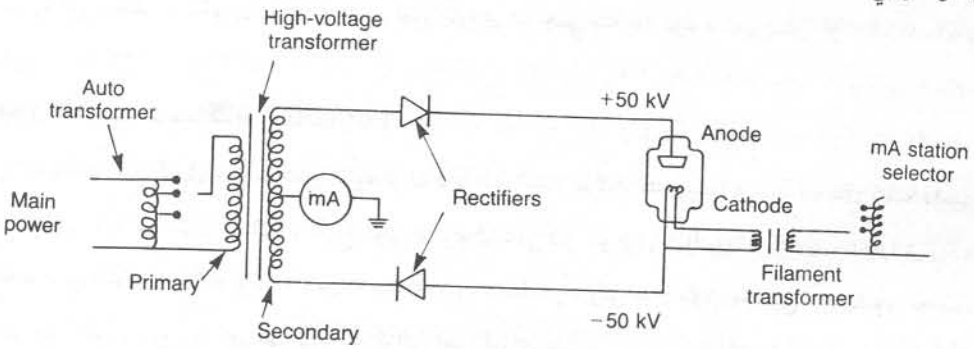

د راديو گرافي د فلمونو د پراسس کولو لابراتوار او د هغې مربوطه سامان الات:

په هغه وخت کې چې راديوگرافيک تصوير د راديوگرافی پـه فلـم او يـا د فوتوگرافـي پـه مخصوصـو کـاغذونو تشکيل شي او مونږ مجبوريږو چې دا نه ليدونکی تصوير د کتلو وړ وګرځوو نو لازمه ده چې فلم يا د راديوگرافـی کليشه د يو شمير کيمياوي تعاملاتو سره معروض کړو تر څو راديوگرافيک تصوير په لاس راشي.

د راديوگرافی فلم:

د يوې پولی استر (Poly ester) صفحی څخه جوړ شويدی او په دواړو مخونو کې يـو مسـتحلب چـې د نـور او مجهوله وړانگو په مقابل کی حساس دي يعنی د سپينو زرو جلاتينوم برمايد (Ag- Br=Gelatino bromairr (Argent خای لري چې راديولوژيک تصوير د همدې حساسی مادی د پاسه مينځ ته راځي.

کله چې د برومور(برومايد) حساس ذرات د مجهولـه شـعاع سره مخـامخ شـي د يـوه محلـول پـه واسطه چـې Developper نوميږي په فلزي نقره(يعنی تور رنګ) بدليږي لاکن د فلـم هغـه برخـی چـې د مجهولـه وړانګـی سره نه دي مخامخ شوي او يا يی په کمه اندازه شعاع اخيستی ده نقره يی د برومايد په شکل پاتی کيږي. لهـذا د Developper محلول په هغی باندی اغيزه نه کـوي نـو پـه دې اسـاس د Fixiar محلـول پـه واسطه ورتـه روسوب وركول كيږي او په نتيجه کې هماغه برخی د فلم پر مخ په سپين رنګ کتل کيـږي. بـايد دا مـو پـه يـاد وي چې د راديوګرافی په فلمونو کې په مختلفو ډولو کليشې موجـود دي چـې د هغـوی حساسـيت سره تـوپير لري. په هغه صورت کې چې د برومايد نقري درات د فلم په مخ په غټه اندازه وي نو د فلم حساسيت په زياتـه اندازه دي ددی کبله د فلم پر مخ د تصوير د پيدا کيدو دپاره په کمه اندازه مجهوله شعاع ته اړتيـا ده. پـه هغـه صورت کې چې د نقرې برومايد ذرات د فلم پر مخ ډير کوچني وي نو د فلم حساسيت يوه انـدازه کـم وي لـدی کبله د همدی تصوير د حاصليدو دپاره (د پورته حالاتو ته خير) د مجهوله وړانگو زياتی اندازی ته اړتيـا ده. د اخري ډول ښه والی دادې چې دقيق تصوير په لاس راځي مثلاً د ثديو يا د لاس او پزې د هډوکو د راديوګرافيـو يا نورو دپاره ترې کار اخستل کيږي همدارنګه د بدن د خوځيدونکو غړو لکه زړه، معده، کولمې او داسـې نـورو حالاتو کې هم ترې کار اخلي دوه ډوله پورتني فلمونه د تقويه کونکي اکران سره استعماليږي.

بايد په ياد ولرو چې د فلمونو مختلفی اندازې موجودی دي او هغه په زياته اندازه رواج لري او پـه لانـدی ډول دي:

۳۶ په ۲۴ سانتي متره ، ۳۵ په ۳۵ سانتي متره، ۳۰ په ۴۰ سانتي، ۱۸ په ۲۴ سانتي ، ۱۲ په ۱۸ سانتي، ۱۵ په ۴۰ سانتي او ۹ په ۱۱ سانتي کی. د غابنونو د راديوګرافي دپاره ۳ په ۴ سانتي ۴ په ۵ سانتي ۵٫۷ په ۷٫۷ سانتي او ۲۰ په ۹۶ سانتي.

د راديوګرافي د فلمونو څخه د استفادې او ساتنې له پاره د لاندې اهتماماتو څخه کار اخستل کيږي. د فلمونو قطی بايد په وچ ځای د مجهوله شعاع څخه لری او په ولاړه توګه خوا په خوا يو دبل سره کينبودل شي(بايد قطی سر په سر يو د بل له پاسه کينبودل شي).

- فلمونه بايد قات نه شي – سربيره پر دی بايد فشار پری وارد نه شي.

- په تودو افليمونو کې د فلم او د هغې د پوښ د پاسه برقي چارجونه پيدا کيدايش په داسې حالاتو کی که چيری فلم د هغی د پوښ څخه په شدت سره راوويستل شي برقي جرقيی پيدا کيږي او د تورو Artifacts سبب ګرځي.

د راديوګرافی کيسيت (Cassette):

د راديوګرافی د اجرا په منظور فلم په يوه داسی محفظه کی دننه اينبودل کيږي چې نور ورته ننه وتلی نشي.

دا محفظه يا قطی د کاست په نامه ياديږي قدامی مخ يی د المونيمی يا پلاستيکی موادو او خلفي مخ يی د يوی اندازې سربو په واسطه پوښل شويدې. د کاست په منځ کی تقويه کوونکی اکرانونه موجود دي د کاست قدامی وجه د شعاع د پيدا کيدو خوا ته متوجه وي. کاست بايد په ډير مطمين ډول وتړل شي او قدامي او خلفي اکرانونه په دقيق ډول د راديوګرافی د فلم د پاسه ونښلول شي.

تقويه کوونکی اکران:

دا عبارت د مقوايي يا پلاستيکي پاڼو څخه دی چې په مخ يی د Fluorescent موادو بلورونه ځاي لري په اوستي وخت کې زياتره د تقويه شوي باريوم سلفايد Active Baryum Sulfure ، تنګستات کلسيم Tangstate Calcuim او د جست د سلفايد او کرميوم Sulfure zink and Cadmium څخه کار اخلي.

کله چې مجهوله وړانګې په دې مواد اصابت وکړي نو د فلورسانس د پيدا کيدو سبب ګرځي او په نتيجه کې نور مريی يا ماوراى بنفش پيدا کيږي. او د راديوګرافی په فلم ژر اغيزه کوي. په يوه کاست کې دوه عدده تقويه کوونکی خلفي او قدامي اکرانونه موجود دي چې خلفي اکران يوه اندازه قوي وي د تقويه کونکو اکرانونو د استعمال سره په کمه اندازه مجهوله شعاع ته ضرورت پيدا کيږي ځکه چې قوي وي د فلورسانس تشعشع د راديوګرافی د فلم د پاسه د تصوير د جوړيدو سبب ګرځي.

څرنګه چې مخکې يادونه وشوه چې د راديوګرافي د فلمونو مختلف ډولونه موجود دي همدارنګه بايد په ياد ولرو چې د هر تقويه کوونکو اکرانونو هم مختلف اشکال شته مثلا استندرد ډول يی په منځنی اندازه د حساسيت لرونکی دي ځکه چې د فلورسانت موادو د بلوراتو جسامت په متوسط اندازه دي هرڅومره چې د فلورسانت موادو جسامت په غټه اندازه وي په هماغه توګه د اکران تقويه کوونکی قدرت زيات وي.

لهذاً استندرد اکران نسبتاً په کمه اندازه مجهوله شعاع ته ارتيا لري مګر هر څومره چې د بلوراتو ذرات کوچنی وي د اکران تقويه کونکی قدرت د استندرد اکران په مقايسه کم وي لاکن برعکس ددی تصويرونه ډير دقيق وي.

ددې کبله د نريو هډوکو په راديوګرافيو ثديه او ټولو هغه حالاتو کې چې د يوه غړي ډير دقيق ساختمان مو په

نظر کې وي د هغه اکران څخه استفاده کیږي چې د کوچنیو پلوراتو لرونکی وي په لند ډول پـاید یادونـه وکړو چې د تقویه کونکی اکرانو څخه کار اخستل مور ته اجازه راکوي چې د اکسپوز وخت د یـو پر پنځه ویشت څخه تر یو پر څلویښت ته راکم کړو چې دا کار په خپل ذات کې د تصویر په څرنګوالي او د تیوب د عمـر په اوږدوالي کې د زیات ارزښت لرونکی دي.

د عضویت د هغه برخو د رادیوګرافیو دپاره چې د یو شانته جسامت لرونکی نه وي د مخصوصو تقویـه کوونکو اکرانو څخه یعنی Ecrans graduels څنې کار اخلي. ددې تقویه کونکو اکرانونو قـدرت د یـوې خـوا د بلـې خخه په تدریجي توګه کمیږي چې زیات طرف یې د (+) علامی په واسـطه او کم طرف یې د (-) علامـی پـه واسطه په نښه شویدي له دی کبله (-+) (+-+) او یا (- -) اکرانونه موجود دي. کله چې وغوارو د قطنی برخـی د رادیوګرافی د همدی فلم په واسطه اجرا کړو د (-) تقویه کونکو اکرانونو څخه کار اخلـو پـه دې تـوګه چې د اکران (-) طرف د عمود قطنی څخه لاندی او (-) طرف یې د ظهري عمود لاندی ایښودل کیږي. په دی صـورت کې د طبعي کانترست په شته والي کې رادیوګرافي په لاس راځي تقریباً د ظهري او قطنی په برخو کې په عـین کانترس لرونکی وي غیر له هغی څخه که چیرې د معمولي اکرانونو څخه کار واخستل شـي نـو د قطنـی برخـه به زیاته اندازه سپینه او ظهري برخه به زیاته توره ښکاره شي. تقویه کونکی اکرانونه باید پـه ډیر خیر او پام لرنی سره وساتل شي دا ځکه چې ډیره کوچنی رته او کریدنه یا خراشیدګي فلم ته انتقال مومي او په تشخیص کې غلطي منځ ته راوړي نو له دې کبله هیڅکله باید د فشار او یا د فلم د لیکلـو څخـه کـار وانخلـو او همیشه هڅه وشي چې د فلم د مینځلو مواد څاځکي پرې توی نشي او وخت په وخت د ترمو اوبو صابون او د ململ د توتی په واسطه په احتیاط سره پریمنځل شي. او یا د مخصوص محلـول مثلاً (Folipur) پـه واسطه پریمنځل شي دا ځکه چې د تقویه کونکو اکرانو پاک ساتل د تصویر پـه څرنګوالي کـې ډیـر زیات ارزښت او انکار نـه منونکی اهمیت لري.

د رادیوګرافی د فلم د پراسس Process محلولونه:

وروسته د دې چې د رادیوګرافي فلم واخستل شو د ناروغ نوم او نور مشخصات د فلم پر مخ لیکل کیږي پس لـه دې څخه کلیشه د هغې په مناسب چوکات (فلم هنګر) کـې تثبیـت او لومـړي پـه Developper محلـول کـې داخلیږي دا عملیه په داسې حال کې اجرا کیږي چې په کوټه کې سپین خیراغ روښانه نه وي بلکـه د لابراتـوار په کوټه کې یواځې تور یا نارنجي څیراغ یعنی (Inactin څیراغ فعال وي) فلم کنټرولیږي تر څو یې تـوروالی او سپین والی په مناسبه او زړه پورې شکل غـوره کـړي وروسـته لـه هغـې فلـم د Developper څخـه راوباسـو څاځکي یې په ټانک کې څڅوي او فلم دوباره په عادي اوبو کې غوټه کـوو. تـر څـو د دیولوپـر پـاتې څاځکـي ورڅخه تویې شي. پس له دې فلم د فکسیر (Fixer) محلول کې ایښودل کیـږي تـر څو حـاصل شـوي خیـال او تصویر تثبیت شي. لکه چې مخکې ورڅخه یادونه شویده چې د فکساتور محلول وظیفه د فلم د هغـې برخـې د نقرې د بروماید برطرف کیدو څخه دي چې د مجهوله ورانګې سره مخامخ شوي نه دي نو کله چې فلم په دې محلول کې داخل شو کولای شو چې د کوټې څیراغ روښانه کړو.

د تجارت په بازار کې د فلم مینځلو د واد پوډر یا محلول په شکل اماده شوي څو سره له دې هم یوه نسخه یې په لاندې ډول لیکو:

موجود وي، چې په يوه ناروغ کې نسبت بل ته فرق ليدل کيږي. د کهف خيال تور او په غټ شکل څرګنديږي. معمولاً د ګرد يا بيضوي شکل لرونکی وي. د کهف دننني حدار ښايي ښوی او يا په غير منظم ډول وي. (۶-۲۵ شکل) جدارونه زياتره وخت په منځني اندازه پير وي، پرته له فشاري کهفونو چې زياتره وخت

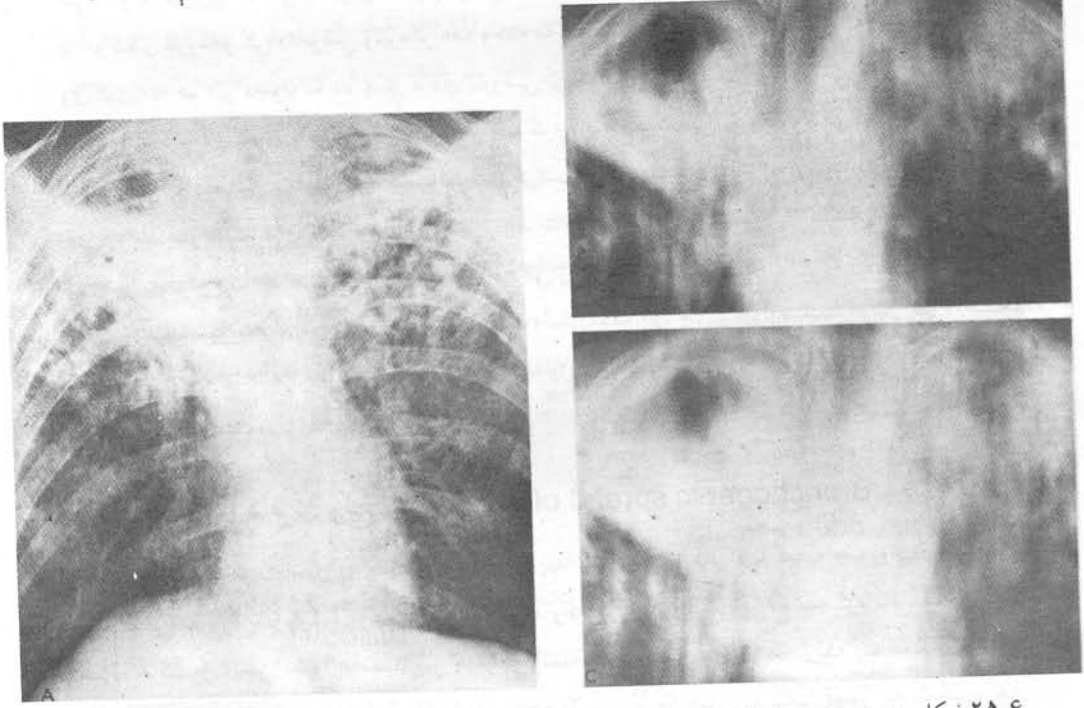

۶-۲۵ شکل: د نري رنځ پرمختللی حالت. A- د ترقوې له پاسه ښي خوا ذروه کې غټ کهف موجود دی. B- او C- د توموګرام په وسيله دغه کهف ښکاره شوی دی.

په غټه اندازه وي او د نريو جدارونو لرونکي وي. فشاري کهفونه له دې سببه پيدا کيږي، چې Check valve ډول انسداد په قصباتو کې مينځ ته راځي او په جوف کې زياته ازاده هوا موجوده وي او کولی شي، چې فرار وکړي، نو په دې اساس دا ډول کهفونه په ډيرې چټکې سره له مينځه تللی شي. کله چې درمل تطبيق شي نو قصبي جدار پخپله اندازه کې په چټکې سره بدلون پيدا کوي او کهف په تکمش بدلون مومي. له بلې خوا د پيړ جدار کهفونه هميشه په کمه اندازه تړل کيږي او ښايي په ځنډني ډول کوچني شي، او کله چې درمل پيل کړو نو په بطي شکل کوچنيوالی په کې مينځ ته راځي.

همدا راز د مايع شته والي لکه چې د سږي په ښنخه يا ابسې کې پيدا کيږي د نري رنځ په کهف کې نه ليدل کيږي، او کيدای شي چې کله کله د مايع خيال د نري رنځ په کهف کې صورت ومومي. د هوا او مايع سويه په عمومي ډول راديوګرافي کې ليدل کيدای شي. په عمومي توګه د کهفونو جدارونه پخپل پيړوالي کې د درملنې په مقابل کې کمښت پيدا کوي، په دې شرط چې ناروغتياوې د درملنې لاندې ونيول شي.

فبروزس او تقيحي حالتونه که چيرې د پخوانيو آفتونو له کبله په سږې کې پيدا شوي وي، او هم امفزيما کولای شي، چې په غير منظم او بيضوي شکل تور خيالونه مينځ ته راوړي، چې د کهفونو سره نږدې ورته والی لري. نو په داسې پيښو کې هميشه مشکله ده او کله کله د دې امکان موجود نه وي، چې تفريقي تشخيص د دې ناروغيو او هغه جوفونو تر مينځ چې د نري جدار لرونکي وي اجرأ کړو، نو ضروري ده، چې پر له پسې راديوګرافي د ناروغيو په موده کې اجرأ شي. په داسې پيښو کې توموګرافي پوره مرسته کولای شي.

که چیرې کهف یا پرمختللي ناروغي په فص یا سکمنت کې موجوده او فبروزس صورت مونډلی وي،نو دا د روغیدو وتیره چې په نتیجه کې د حجم کموالی پیدا کوي اومعمولاً په قصبي ثروي او منصفي برخو کې بدلون پیدا کوي.

د سږو د نري رنځ غیر معمول رادیوګرافیک تظاهرات

Unusal Radiogrphic Mnifestations of Pulmonary TB

د غیر معمولو تظاهراتو یو ځای کیدل د نورو پیښو سره د غټانو په لومړني نري رنځ کې ځیرل شوي دي، اوس یې څو علامو یا نښو ته اشاره کوو:

کیدای شي چې ګڼ (متعدد) ریوي غټ نوډولونه په دواړو خواو کې موجود وي.

ګڼ خپاره کوچني کهفي محراقونه چې د ستافیلوکاکل ابسیو سره ورته والی لري، او د دې ناروغی د بقایاو په څیر ښکاره کېږي، باید د حاد ستافیلوکاکل ناروغی سره د ژر بدلون له مخې توپیر کړل شي.

رویوي کانګرین چې د ریوي نري رنځ څخه پیدا کیږي، ډیرې متجانسې سنخي وتیرې مینځ ته راوړي، چې کثافت یې زیات څرګندیږي، د فص حجم زیات او کهفونه له یو شمیر نکروتیک کتلو سره یو ځای وي او د هغه حالت سره شباهت لري، چې کله کله په کلیبسیلا نومونیا کې پیدا کیږي.

Rasmussen's Aneurysme: دا یو نادر کاذب انیوریزم دی چې د محیطي ریوي شریان په شعبه کې د توبرکلوزیک کهف د تخریش له کبله مینځ ته راځي کیدای شي چې په کهف کې د یوې کتلې په څېر موجود وي. اختلاطات یې عبارت د شریاني – وریدي فستول ځیرې کیدل له نفس الدم سره او کله کله بې له وینې یا د وینې د کموالي له حالت څخه وي. Rasmussen انیوریزم کولای شو چې د اخته شوي ریوي شریان د شعبې د ترلو په وسیله تداوي کړو.

په غیر وصفي او ښکاره ډول په بین الخلالي برخه کې خپریدل په دواړو سږو کې په منځني عمر او زړو خلکو کې د امفزیما سره یو ځای وي. ناروغان په زیاته اندازه ناروغه نه وي او رادیولوژیک نښې تر ډیرو میاشتو پورې نه لیدل کیږي. تشخیص معمولاً هغه وخت تاکل کیږي، چې تېر واز یا خلاص شي او د سږو بایوپسي واخستل شي. د غوره نري رنځ تداوی په مقابل کې حساسیت بطي وي. په دې غیر معمول ډول توبرکلوز کې بنایي نوموتوراکس په اختلاطي شکل پیدا شي.

د نري رنځ روغیدل Healing of Pulmonary Tuberculosis:

عموماً د سږو د نری رنځ روغیدل ځندنی سیر لري، او دا د پرله پسې رادیوګرافیو په وسیله پیژندلی شو، چې په ناروغی کې غټ اناتومیک بدلون پیدا شي. هغه توپیر چې د روغیدو په مرحله کی پیدا کیږي باید نوټ کړل شي. دا حالت د ناروغی په ډول او د نري رنځ د باسیل مساعدت د سل د ضد درملو په مقابل کی او Respons یا ځواب پورې اړه لري. په ځنو برخو کی پوره روغتیا اکثرا" پیدا کیدایشي او دا وتیره زیاتره وخت په هغه ناروغانو کی منځ ته راځي چې په حاد ډول اخته او د اکسوداتیف مرحلې څخه یې مخنیوي شویوي (۹-۲۵شکل).هغه ناروغان چې په کهف اخته وي او درمل ورته پیل شی زیاتره وخت یې د کهفونو د جدار په پیروالی کی کمښت منځ ته راځي. اکسوداتیف برخه چه په کهف کی ځای لري له منځه ځي او په نتیجه کی په ضخامت کی کموالی صورت مومي. په هغه ناروغانو کی چه ناروغی پرمختک کوي او تنخري حالت پیدا شی بشپړه روغتیا

نا ممکنه ده. نو په داسې ناروغانو کې فبروزس تقبض سره د ندبې نسج له کبله منځ ته راځي او هم د اخته شوي فص يا سګمنت حجم کوچنۍ چه په پای کې کله کله د نيمايي طرف سينې اندازه کوچنۍ

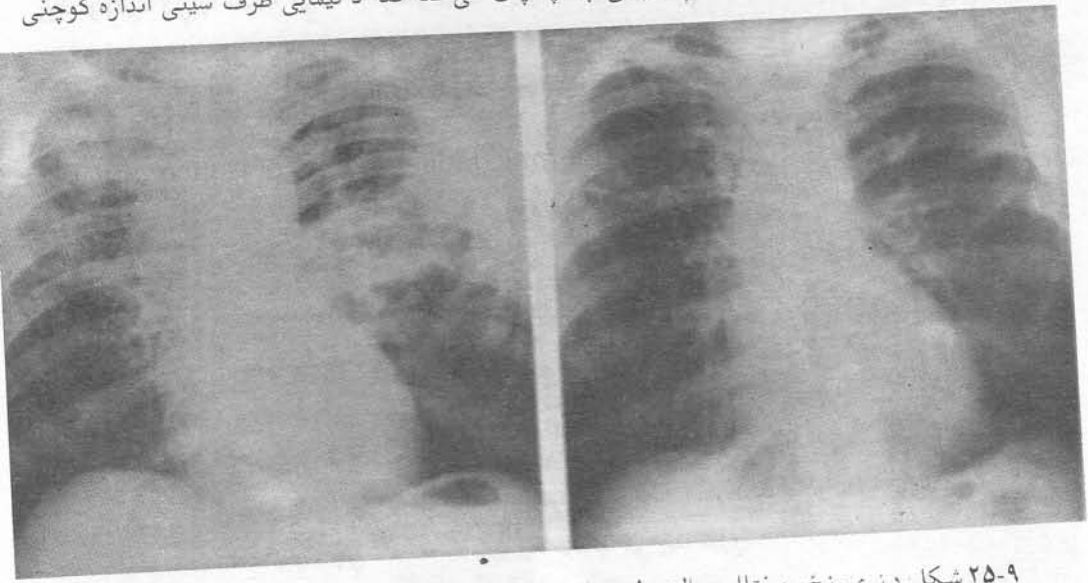

۹-۲۵ شکل د نري رنځ پرمختللی حالت. A- د ناروغۍ ډېره زياته اندازه ښکاره کوي B- نه (۹) مياشتې وروسته په راديوګرافي کې ډېر ښه والي څرګند شو.

کيږي. د منصف ساختمانو نه اخته شوي طرف ته راښکل شويوي. که چيري افت پــه پورتنــی فصونــو کی وي نو ثروي برخه پورته شوي او ځنی وخت نيم حجاب حاجز هم لوړ شويوي.

هغه توبرکل چې د ګرانوليشن نسج لرونکی وي ښايی تجبني حالت غــوره کــړي او د نوډولونــو پــه څېر وي چې په ښه توګه نه ليدل کيږي او په تدريجی توګه پخپله اندازه کې کموالی ښکاره کــوي پــه ځانګري ډول نودول د راديوګرافی د کليشی پر مخ په ښه توګه ښکاره کيږي. په احتمالی توګه تقبض او فبروزس هم پيدا کيږي.پدی ډول افت کی زياتره وخت کلسيم موجــود وي او پــه ځنــی پيښنو کــی پــه کثيف شکل کلسيفايد حالت منځ ته راځي چې دا پيښه د وخت په تيريدو سره صورت مومی. د دی افت په زيات شمير کی مرکزي برخه کی نکروزس تاءسس کوي چې دا پيښه دهغه ميکروب لــه کبلــه پيدا کيږي چې دزياتی مودی د پاره پدی ځای کی په غير فعال شکل موجود وو. په لنډ ډول ويلی شو چې که چيري د راديوګرافی کليشی ته پاملرنه وکړو نو د روغيدو مرحله د يوه ناروغ څخه بل ناروغ ته پوره توپير لري لاکن معمولا د دي ناروغی د روغيدو حالت په (۱۰-۲۵شکلونو) کی کتلی شو.

توموګرام او CT غوره ازمويني دي او په ښه توګه نــو ډولی بقايــا ښکــاره کــولی شی د سينــی روتينــه راديوګرافی په څرګند او واضح ډول په دي برخه کی مرسته کولای شی . د جراحی په واسطه د موادو اخستل او معاينه کول ډير مشکلات لري او په دې نه شــو پوهيــدای چې د راديــو ګرافی پــه پــانه د ناروغی بقايا نشته. راديو ګرافيک بدلونونه د روغيدو په مرحله کی د انزارو په هکله کم ارزښت لــري. مطالعاتو ښکاره کړيده چې دا ضروري نه دي پــه هغــه ناروغــانو کــی چې لــه درملنــې لانــدي وي او کلينيکی نښی د هغی مربوط اجازه ورنکړي د کنترول راديوګرافيو اخستل ضروري دي. کله چې يــو ناروغ معاينه کوو او د نري رنځ امفيزما د بقايا وو لرونکی وي نو دا ضرور ده چې پخوانــی د سينــی د

راديوګرافی موجوده وي که چيري بدلونونه ښه واضح نه وي او يا په تدريجی توګه وي نـو بـايد چـې ډيره پاملرنه او توجه وشی او د توپير په منظور تازه او نوي فلمونه واخستل شی.

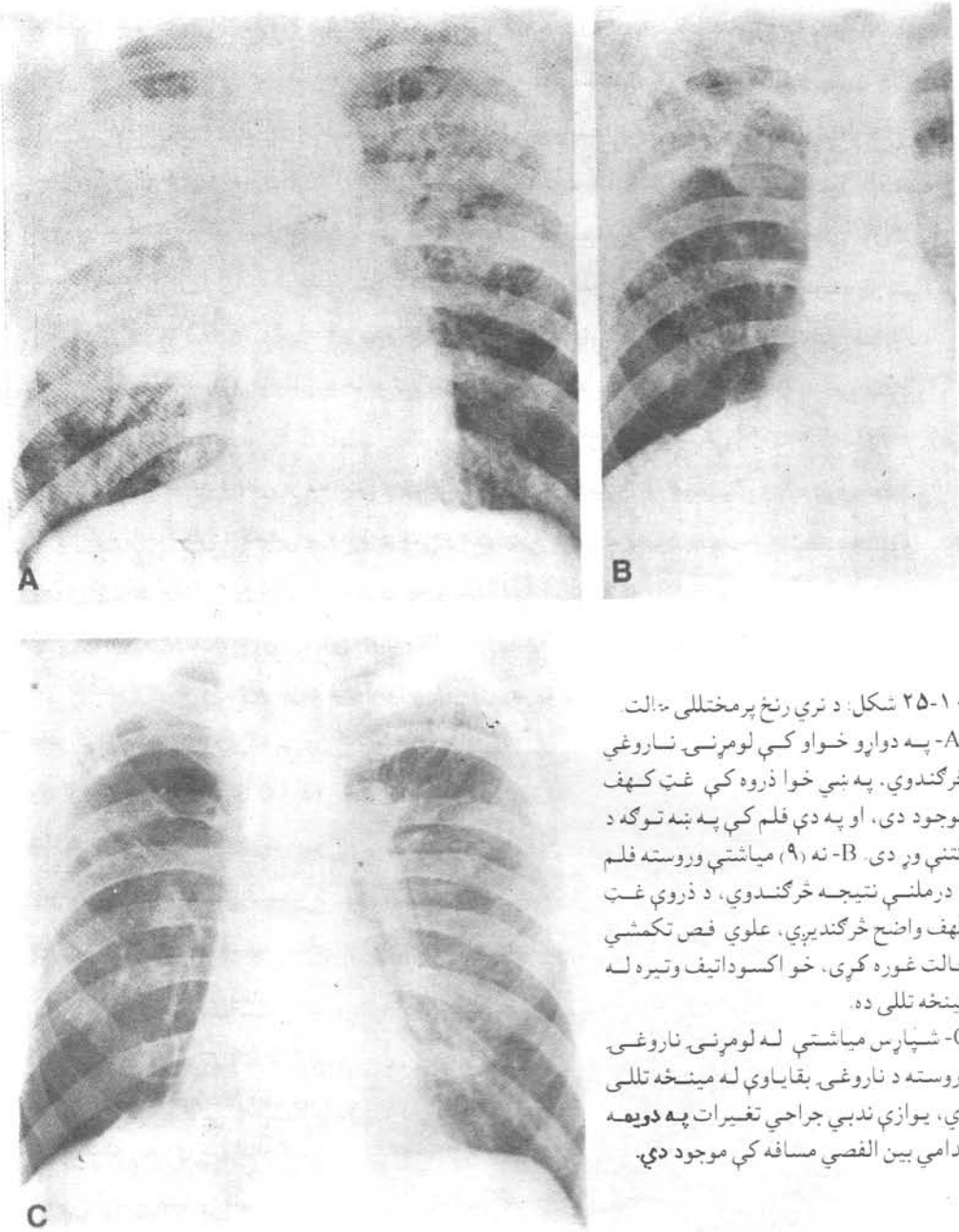

۱۰-۲۵ شکل: د نري رنځ پرمختللی حالت.
A- پـه دواړو خـواو کـې لومړنـی نـاروغي څرګندوي. په ښي خوا ذروه کې غټ کـهف موجود دی، او پـه دې فلم کې پـه ښه تـوګه د کتنې وړ دی. B- نه (۹) مياشتې وروسته فلم د درملنـې نتيجـه څرګنـدوي، د ذروې غـټ کهف واضح څرګنديږي، علوي فص تکمشي حالت غوره کړی، خو اکسوداتيف وتيره لـه مينځه تللی ده.
C- شـپاړس مياشـتې لـه لومړنـی ناروغـی وروسته د ناروغی بقاياوې لـه مينـځه تللـی دي، يوازې ندبي جراحي تغيرات **پـه دويمـه** قدامي بين الفصي مسافه کې موجود **دي.**

د سږو جاورسي نرۍ رنځ

Miliary Pulmonary Tuberculosis

د سږو د جاورسي نرۍ رنځ دوه ډولونه موجود وي حاد او تحت الحاد یا ځنډني (مزمن). حاد جاورسي نرۍ رنځ د وینې له لارې په حملوي توګه سرایت کوي او په پر مختللي ډول د حادې ناروغۍ سبب کیږي .مخکې له دې چې د توبرکلوز درمل پیل شي ناروغ وژني. نوو پیدا شوو ماشومانو او کوچنیانو کې له لومړني محراق څخه خپریږي او په زیاته اندازه د کلینیکي نښو د پیدا کیدو سبب کیږي او معمولاً په هغه نوو زیږیدلو ماشومانو کې مینځ ته راځي چې په سوتغذي یا ځنډنیو ناروغیو اخته وي، چې دوی غیر معمول مساعد وي. په زیاتره کوچنیانو کې د میکروبونو شمیر په کمه اندازه وي او د کوربه مقاومت په پوره اندازه وي او د جاورسي ناروغۍ د خپریدو څخه مخنیوی کوي، نو په دې اساس کلینیکي نښې نه ځرګندیږي. په غټانو کې خاصتاً زړو خلکو کې ښایي دا ناروغي په ډیره مخفي توګه وي او په ډیرو ستونزو سره بې وپیژندلی شو.

د سینې د رادیوګرافۍ د پاڼې پر مخ نښې د جاورسي نري رنځ د اندازې او شمیر پورې اړه لري. حقیقي نوډولونه د رادیوګرافۍ د کلیشې پر مخ د کوچني پرانکیمایي آفتونو له پاسه د کتنې وړ کثافت جوړوي، چې د کوچنیو نوډولونو په شکل ځرګندیږي. په وصفي ناروغ کې د نازکه دانو یا کوچنیو خپرو نوډولونو په شکل په متناظر ډول په دواړو سږو کې خیال ښکاره کوي. دا آفتونه کله کله په واضحه توګه کتل کیږي، چې د شمیرلو وړ نه وي او د نازکه نوډولونو په څیر وي. هر یو یې په خفیف شکل وي په یو شمیر نورو پیښو کې په کمه اندازه د کتنې وړ وي او مغشوش جدار لري (۱۲-۲۵ شکل). په یو شمېر ناروغانو کې په لومړنی رادیوګرافی کې د سږو د جاورسي نري رنځ آفات نه لیدل کیږي، خو په زیاتره ناروغانو کې د ناروغۍ په موده کې په وصفي توګه جاورسي منظره ښکاره کیږي. همدا رنګه په دې ناروغانو کې ځینې وخت د ابتدایي کلیشې پر مخ هم د سل د ناروغۍ قضاوت کیدای شي. د پلورا اخته کیدل په دې ناروغۍ کې عمومیت لري، چې په نتیجه کې په یوه او یا

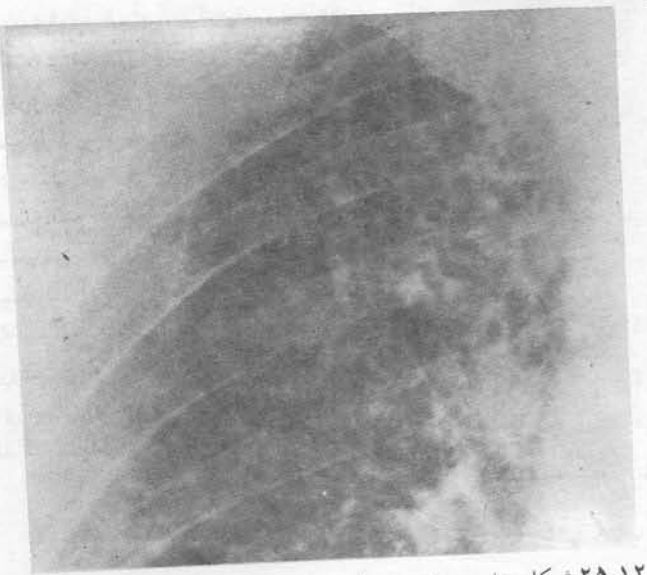

۱۲-۲۵ شکل: جاورسي نری رنځ. د دې ناروغ په ښي علوي سږي کې د جاورسي نري رنځ خیالونه موجود دي، چې په کې ګڼ کثافتونه ځرګند او بین الخلالي نښې هم ورسره زیاتې شوې دي.

دوارو خواوو کې د پلورا انصباب مینځ ته راوړي، چې پــه مختلفو انـدازو وي. پـه نـادر ډول پر لـه پسې نوموتوراکس بنايي په اختلاطي شکل پيدا شي؛ سبب يې څرګند نه دی، خـو بنايـي چې د پلورا لانـدې تجبني نوډولونه په ځينو پيښو کې پلورا ته څېري شي. په ځانګړې توګه آفات په زياته اندازه اکسـوداتيف شکل غوره کوي، کله چې د نري رنځ ضد درمل پيل او اغيزه وکړي، نو معمـولاً پـه خپـاره ډول محراقونـه په بشپړه توګه له مينځه ځي، په دې کې په خپاره ډول ريوي کلسيفيکشن مينځ ته راځي.

د جاورسي نري رنځ تفريقي تشخيص د راديوګرافۍ له مخې مشکل وي، ځکه چې په زيـاتو ناروغـانو کې په خپاره ډول جاورسي نوډولونه په دوارو سږو کې پيدا کيدای شـي. پـه ټولـو پـېښو کـې د کلينيکـي نـښو ارتباط د راديوګرافيکي بدلونونو سره ډيـر مـهم او ضروري دی. څو حـادې وتـيرې موجـودې دي چـې پـه ځانګړې توګه د سينې د راديوګرافۍ په وسيله د سږو د جاورسي نري رنځ سره يې تفريقي تشخيص نه شـو کولای. جاورسي قصبي نومونيا چې بنايي د وايروس يا بکتريا له سببه پيدا شي او هـم پـه کـوچنيـانو کـې Bronchiolitis د جاورسي ډول خيرونو ډولونو سبب کيږي، چې بنايي ډير ورته او نژدې شباهت د سږو له جاورسي سل سره ولري. نورې ناروغتياوې لکه سارکويدوزس، Pneumoconiosis او جاورسـي ريـوي Carcinomatous چې د تاريخچې او کلينيکي لوحې له مخې معمولاً تفريقي سرحد ټاکل کيږي، يو شمير نور حالتونه دي، چې په حاد – خپاره ډول جاورسي آفتونه په سږو کـې پيدا کـوي. چـې پـه باکتريـايي ناروغيتاو کـې يـې يادونـه شـوې ده، لکـه سـتافيلو کـاکل نومونيـا، ويروسـي او ريکتسيايي انتانات لکـه Chicken pox او Q-Fever ، مايکوتيک انتانات لکه هستوپلازموزس او بلاسـتومايکوزس او هم پرازيتيک انتانات لکه Schistosomiasis همدارنګه غير انتاني حالات لکه حـاد Berylliosis جاورسـي هيمـوراژ او په حاد – خپاره ډول بين الخلالي فبروزس چې د Hamman او Rich له خـوا تشريح شـوې دی، نـو د دې لپاره ضروري ده چې راديوکرافيک نښې بايد د کلينيکي او لابراتـواري ازموينـو سـره يـو ځای وڅېـرو، چې په ځينو پيښو کې په تشخيص کې مرسته کوي.

په هغه ناروغانو کې چې معافيت يې نيمګړی وي، او په هغه نوو زيږيدلو ماشومانو کې چې په حـاد شکل سره لړې ولري او په جاورسي ريوي ناروغۍ اخته وي،نو دا مشکل پيښ وي، ښه به دا وي، چې د بشپړ تشخيص لپاره د سږي ځخه بايوپسي واخستل شي دا ځکه چې ځنډنی درملنه بنايي د مړينې سبب شي.

په تحت الحاد او ځنډني ډول د وينې له لارې ريوي خپريدل:

Sub acute and Chronic Hematogenus Pulmonary Dissemination:

په تحت الحاد او مزمن ډول د وينې د لارې خپريدل اصلاً د کلينيک له نظـره د حـاد جاورسـي نـري رنـځ سره توپير لري چې دا هميشه پرته له اعراضو ځخه وي. په متکرر ډول کوچنی افتونه شايد پيدا شـي چـې په خپاره ډول په دوارو سږو کې متناظره منظره غوره کوي او کله کله داسې هم پيښيـږي چـې د انـدازو لـه مخې د حادې جاورسي وتيرې سره توپير ولري.

کله چې دا ډول انتشار په پر مخ تللې ډول وي نو راديوګرافيک منظره يې د حاد جاورسي ريـوي نـرې رنـځ سره ورته والی لري لاکن په کلينيکي لوحه کې يې د کتنې وړ توپير موجود وي. په يو شمير نورو پـيښو کې ريوي خپريدل شايد په نسبتي توګه موضعي حالت ولري چې کوچني – ګرد يا بيضوي کثافتونه په فص يـا

سکمنټ کې منځ ته راوړي او په بنه توګه د کتنې وړ نه وي. ددې نوډولو ځينې بنايي لــه منځـه ولاړ شـي او يو شمير يې سره يو ځای کيږي او غټ نوډولونه تشکيلوي چې شايد روغ شي لکه مخکـې چـې د نـري رنځ په دوباره پيدا کيدو کې ترې يادونه وشوه.

هغه ناروغان چې د سږو د نري رنځ په پرمختللي ډول اختــه شـوي وي او پـه زياتـه انـدازه کهفونـه ولـري شايد د ويني د لارې ناروغي خپره شوې وي چې په بنکتني فصونو او يا مقابل طرف سږي کې ځای نيسي چې په نتيجه کې د خپاره ډول افتونو سبب ګرځي او د هغه پيښو سـره يې چې پـه تـالي تـوګه د قصبـي دلارې خپاره شوې وي تفريقي تشخيص نه شو اجرا کولای.

د سږو او قصباتو تومورونه

Tumors of the lungs and Bronchi

خبيث تومورونه:

Brochoganic Caroinoma:- دا تومورونه زياتره پيښې په هغه خلکو کې ځرګندوي چې عمر يې د ۴۰ کلو څخه زيات وي د مرنيې اندازه يې په هغو سپين پوستکو کې زياته ده چې دخانيات استعمالوي. د پيښو داندازه يې د غير د خانياتو په نسبت د (۱۵ نه تر ۳۰) ځلې زياته ده. برانکوجيک کرسينوما لوړه اندازه مرينه منځ ته راوړي او په نارينه وو کې زيات وي. په اوسنيو وختو کې يې واقعات او د مړينې د اندازې زياتوالی په ښځو کې هم پيدا شوې دي. په يوه څيړنه کې د نارينه و او د ښځو نسبت ۱:۱۵ ښودل شوی وو چې دا د ۱۹۵۵ څخه تر ۱۹۵۹ پورې وو، او بيا ۱:۶ څخه تر ۱۹۷۱ پورې څرګند شو.د دې دليل دا دی چې ښځې هم دخانيات استعمالوي. د ټولو کانسري حجراتو زياتوالی په هغه خلکو کې صورت مومي چې سګرټ استعمالوي. همدارنګه د سږي کانسر په هغه کارګرانو کې هم ليدل کيږي چې asbestos, Beryllium, chromate, Arsenic nickel, ,Redongas Vinylchlorid,Redongas اتوميک تشعشع او د Bis- chloromethyl ether سره سروکار لري.

د سږي د تومورونو ويشنه يا تصنيف بندي:

يو شمير تصنيف بندي د سږو تومورونو په هکله د هستالوژيک ډولونو له نظره شويده – او د څو ګروپونو څخه اوس کار اخستل کيږي. د خبيثو تومورونو تصنيف بندي په ۱۹۸۱ کې د نړۍ – د روغتيايي سازمان له خوا سرته رسيدلې ده چې په جدول کې ترې يادونه شويده.

مختلف راپورونه د حجروي ډولونو په هکله شويدي چې نسبتي اندازه په منځني حدود کې ده او دا کار د Modan له خوا شويدې. Ives او د هغې ملګرو په لاندې ډول راپورونه ورکړيدي:

Squamous cell کرسينوما ۳۰% (۴۱,۳% په نارينه و او ۱۸,۶% په ښځينه وو کې)

Small cell Carcinoma ۱۵,۲%(۱۹,۲% په نارينه او ۱۱% په ښځو کې)

Adonocarcinoma ۳۱,۵% (۱۷,۹% په نارينه و او ۵-۴% په ښځو کې)

Large cell carcinoma د يو فيصد څخه کم وو.

د سږي په کانسر کې راديو ګرافيک نښې:

هغه بدلونونه چې د Bronchogenic کرسينوما له کبله پيدا کيږي په مختلفو بڼولو دي او د تومور د موقيعت او د هغې ارتباط – د قصبې د تنې سره اړه لري. شايد په خپله تومور وکتل شي يـا د کتنـې وړ نـه وي. کلـه چې ونه ليدل شي نو د نښو له مخې پيژندل کيږي لکه موضعي اتلکتازس او التهابي بدلونونه چې پـه تـالي تـوګه د تومور له کبله پيدا کيږي او يا د هغه فشار له کبله چې په قصبه بانديې واردوي. هره يوه ځانګړې راديوګرافيکي نښه ښايي د تومور له کبله پيدا شي او يا څو نښې په يوه ناروغ کې موجود وي. لاندې راديوګرافيک نښې شـايد په اساسي ډول د برانکوجنيک کرسينوما له کبله مينځ ته راشي:

اتلکتازس چې شايد په فصيصي يا فصي ډول وي.

په يوه خوا کې د ثږوي برخې غټوالی.

په انسدادي ډول امفزيما چې ښايي په سګمنټل يا فصي ډول وي دا يوه نادره نښه ده.

منصفي کتله چې هميشه د لمفوما سره ورته والی لري چې دا معمولاً په Small cell کرسينوما کې پيدا کيږي. ذروئی ريوي کثافت چې د پوښتيو تخريب ورسره موجود وي او يا نــه وي. دا پـه پورتنـي ريـوي قسمت کې ځای نيسي.

کهف په يوه ځانګړې کتله کې چې معمولاً په Squamous cell کرسينوما کې په هغه ناروغانو کې پيدا کيږي چې زيات دخانيات استعمالوي.

فصي کانسوليډيشن چې د موضعي نومونايتس سره ورته والی لري. دا پوره څرګند نه وي.

پرانشيمائی کتلې په ځانګړې ډول کتلې يا نوډول چې د ۴ ســانتي مـترو څخـه يـې قطـر زيـات دی معمـولاً خبيثه ښه لري. په نادره توګه Haemartoma يا ګرانولو مادې حد ته رسيږي هغه کتلې چې د نوډول پـه څير وي ښايي په کمه اندازه د کتنې وړ وي او يا په غير منظم ډول د غير نورمالو اوعيو په واسطه احاطه شوې او يـا د غونچې په څير وي. په غوره توګه د توموګرافي او يا CT په واسطه ښکاره کيدای شي.

مخاطي تجمع د کوچنيو قصباتو په دننه کې د تومور سره کتل کيږي او دا پــه هغـه صـورت کې موجـوده وي چې فصيصي قصبه اخته شوي وي.د تهويې دپاره جانبي دوران ښايي د سږو په اخرنيو برخو کـې موجـود وي.

په ثابت ډول د دوک په څير منظره چې ګرد شکل هم غوره کوي اکثره وخت په قصبه کې د کتنې وړ وي. کله کله اساسي نښه په ډير خفيف ډول ښکاره شي چې دا عبارت د غير منظم – غـير متجـانس ليکـو پـه څير کثافت څخه دې او د فبروټيک ندبې نسج سره ورته والی لري. دا نښه په هغه صورت کـې د ډيـر اهميـت وړ ده چې په نورمال سږي کې څرګنده شي او د ناروغ عمر د ۴۰ کالو نــه زيـات وي او کيـداې شـي چې اتلکتـازس برانکوجنيک کرسينوما هغه پيښه وي چې ډير عموميت لري. ښايي چې په فصيصي، فص او يا کتلوي ډول پـه يوه سږي کې اتلکتازس منځ ته راغلی وي راديوګرافيک نښې پــه اتلکتـازس کـې د تومـور او يـا د هغـه ورتـه يـا مشابه سبب له کبله پيدا کيږي چې د قصبې په دننه کې بندښت منځ ته راوړي. د کثـافت انـدازه پــه مختلفـو بڼولو ده او د قصبې – د انسدادي حالت پورې اړه لري. دا هم غير معمول نه ده چې اتلکتازس او تومور سره يـو ځای وي. دا زياتره په ښي پورتني فص کې ليدل کيږي د اتلکتازس په نتيجه کې پــه دويم بـين الفصي فيسـور کې محدبيت پيدا کيږي او مقعريت د يو غټ تومور يا کتلې له سببه منځ ته راځي. په دې ناروغانو کې د فص

بنکتنی جدار عقب طرف ته راګرځیدلی وي چې په پای کې د (نبنی) د پیدا کیدو سبب ګرځي. کیدای شي چې اتلکتازس یا نومونیا هم سره یو ځای پیدا شي چې د اشتباه یا غلطیدو سبب کیږي.

په یوه خوا کې د ثروي برخې غټوالی: په یوه خوا کې د ثروي برخې غټوالي(۵-۲۹شکل) د برانکوجنیک

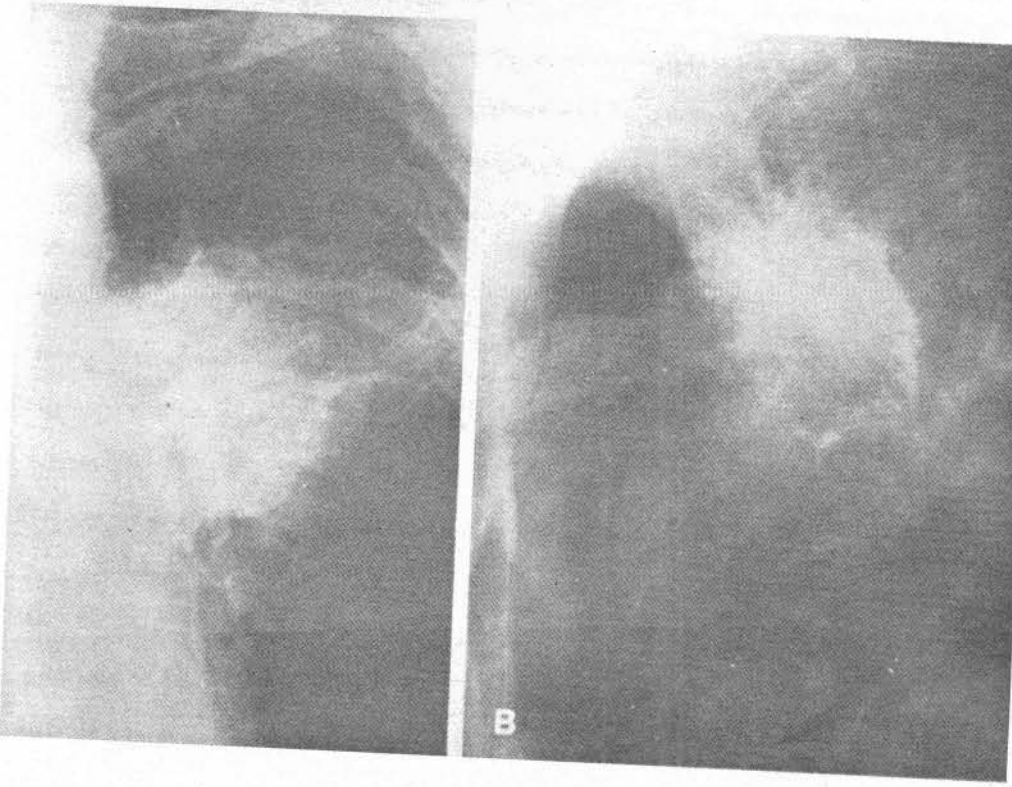

۵-۲۹ شکل: Bronchogenic carcinoma ، A- قدامي منظره B- جنبي یا اړخیزه منظره.

کرسینوما رادیولوژیک نبنه ده او بنایي په ډیر تکلیف سره په یوه فلم کې وپیژندل شي په هغه صورت کې چې په یوه خوا ثروي برخه کې فرق وجود ولري نو باید د ناروغ پخوانۍ رایوګرافي پیدا کړل شي کـه چیرې د دوارو فلمو تر منځ توپیر موجود وي نو ددې دپاره چې بنه متیقن شو باید توموګرام یـا CT ځـنـه کـار واخستل شي او دا سوال هم باید مطرح شي چې د تومور په واسطه موضعي نریوالی په قصبه کې پیدا شوې او کـه نـه د ثروي برخو اوعیو کې هم کموالی صورت مومي چې دا وتیره هم د تومور له کبله منځ ته راځي.

په هغه صورت کې چې پخوانی ثروي برخه کې د غټوالي په هکله سوال پیدا شي نو باید د شهیق او د ذفیر په وخت کې رادیوګرافي اجرا شي دا ځکه چې پـه کـوچنـی انـدازه انسـدادي امفزیمـا ددې ازموینـې پـه واسطه پیژندلی شو. په هغه صورت کې چې کتله یا د لمفاوي عقدې غټوالی موجـود وي د CT ازموینـه پـه زره پـورې نتیجه نه ورکوي.

موضعي امفزیما: برانکوجنیک کرسینوما بنایي په پوره توګه د بندښت سبب نه شي تر څو چې سګمنټ یا سږي ته د هوا د داخلیدو څنی مخنیوی وکړي بلکه په کمه اندازه کوچنیـوالي قصبـی کـې صورت مومـي او د ذفیر پـه وخت کې په قسمي توګه د هوا د خارجیدو څخـه مخنیـوې کـوي. چـې دا د امفزیمـا سـبب ګرځي او بنایی د زیات وخت په تیریدو سره اتلکتازس په مقدم ډول منځ تـه راوړي دا د برانکوجنیک کرسـینوما نـادره پیـښه ده

هغه فلمونه چې د شهيق او ذفير په وخت او ورسره يوځای فلوروسکوپي اجرا کړل شي نو انسدادي امفزيما څرګندولی شي. دا مطالعات بايد هغه وخت سرته ورسيږي چې په سږي کې د اصغا په واسطه Wheeze او د سينی راديوګرافي په واسطه امفزيما څرګنده شي.

که چيرې په يوه خوا کې يا موضعي انسدادي ايمفزيما موجوده وي او د ناروغ عمر په منځنی اندازه کې وي نو د برانکوجنيک کرسينوما خوا ته فکر کولای شو. نورې لازمه ازمويني لکه توموګرافي او برانکوسکوپي بايد سرته ورسوو.

د منصف پراختيا: کله چې په منصف کې پراختيا موجوده وي دا د برانکوجنيک کرسينوما له کبله منځ ته راغلي وي نو اکثره وخت په کوچني حجروي ډول تومور د لالت کوي. لومړنی تومور معمولاً د قصبي په دننه کې پيدا کيږي.

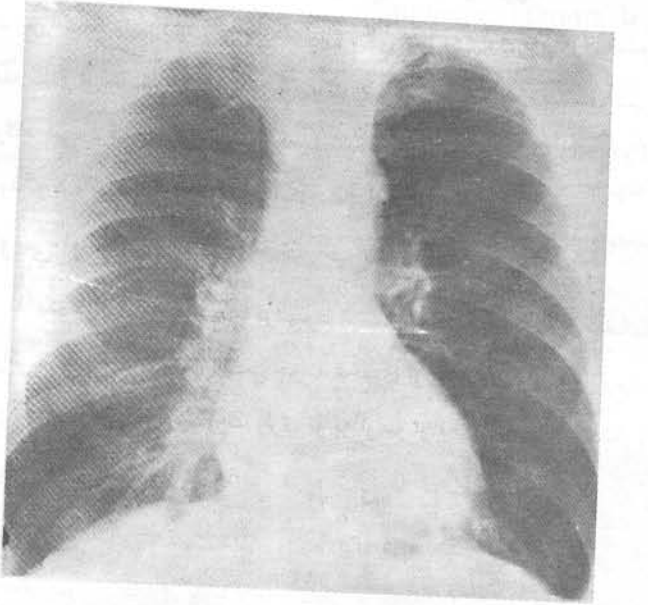

۹-۲۹شکل: په دي شکل کي برانکوجينيک کارسينوما موجود ده چې له التهابي ناروغي سره ورته والی لري. ناروغ سره لري درلوده او دا ناروغي يې په ښي قاعدوي برخه کې پيدا شوې وه. حاده مرحله له مينځه تللې او ريوي ناروغي ښکاره شوې د ټېر د وازيدو په واسطه ارتشاحي کارسينوما څرګنده شوه.

ذرويي کثافت يو ځای يا بی د پوښتی د تخريب څخه:- دا پيښه د سږي په پورتنی برخه کې منځ ته راځي او د Pancoast تومور په نامه يې يادوي. معمولاً د Squamous يا Adenocarcinoma له کبله پيدا کيږي. د پورتني تومور نښې عبارت دي له:

د کتلی شته والی د سږي په ذروه کې.

د مجاورې پښتی يا فقرې تخريب.

Herner's Syndrom

درد چې ښکته مروند خواته خپريږي.

په ځانګړي ډول کهف: که چيرې په يوه زاړه شخص کې ځانګړي کهف د کمو يا څو انتاني نښو سره څرګند شي نو د برانکوجنيک کرسينوما د شته والي خوا ته فکر کولای شي. د کهف جدار معمولاً غير منظم او پير وي لاکن کيدای شي چې ډير نري هم وي.

هغه نومونايتس چې په ښه توګه نه وي : په قسمي توګه انسداد چې د تومور له کبله قصبه کې منځ ته راځي ښايي په فص يا سګمنټ کې د التهابي ناروغيو سبب وګرځي . د راديوګرافي د نظره په موضعي شکل د نمونيا په څير څرګنديږي . دا اوتيره له منځه نه ځي او په نيمګړي ډول روغيږي چې پدي صورت کې د برانکوجينک کرسينوما خواته فکر کولي شو (۹-۲۹ شکل) .

د یو لیتر محلول له پاره دا لاندې مقدار ضروري دی:

Metol	3.5gr.
Sulfite de Soude anhydre	60gr.(Cristallise-1 pogr)
Corbonate de soude Anhydre	40gr. (Cristallies-180gr)
Hydroqainon	9gr.
Bromure de Potasium	2.50gr.

پورتني مواد په ترتيب سره ۸۰۰ سي سي ترمو اوبو کې حل او وروسته يوه ليتر ته رسيږي.

فيکساتور محلول نمونه:

Hyposulfite de soud crestallise--------------------200gr.
Matabisulfite de potasium-------------------------- 20gr.
Eau (H_2O)--------- Q.S.P---------------------------- 1000cc.

وروسته له دې چې فلم په مناسبه توکه تثبيت شو (Fixe شو) هغه د فيکسيروتانک څخه راويستل کيږي څاڅکي ورڅخه توئيږي او پس له هغې فلم د روانو اوبو په تانک نې اينبودل کيږي تر څو چې په غوره توکه پريمينځل شي وروسته د هغې د راديوکرافي کليشه د مخصوص کوتيند د پاسه په ازاده هوا کې ځړول کيږي او يا د فلم وچولو په برقي دستګاه وو کې اينبودل کيږي.

د فلم مينځلو اتوماتيك دستګاوې:

د راديولوژي په سرويسونو کې چې د ناروغانو شمير زيات وي نو د فلم مينځلو اتوماتيک دستګاوو څخه کار اخلي دوی د فلم مينځلو توله عمليه په اتوماتيک ډول سرته رسوي او د دستګاه د خصوصيت له مخې د يوې نيمی دقيقې څخه تر شپږو دقيقو پورې فلم مو ته په لاس راکوي همدارنګه د دستګاه د اهميت په اساس د يوه ساعت په مود کې د ۶۰۰- ۱۲۰۰ قطعو پورې فلمونه پراسس کيداي شي. ددې د ستګاوو بنه والی د عمل په چټکتيا کې وي. لاکن د اکسپوزيشن Exposition نيمګرتياوې اصلاح کولای نه شو څکه کله چې فلم دستګاه ته داخل شي د هغې د تيريدو سرعت د رولاتور او فيکساتور په محلولونو کې ثابت وي نو ددې کبله که چيرې K.V ملي امپيير سيکانت MAS په مناسبه توکه انتخاب شوي نه وي نو حاصل شوې فلم د عادي حالت څخه يا تور او يا سپين شوې وي او په نتيجه کې بنايي د تشخيص ور نه وي دا پيښه ايجابوي چې هميشه فلم مينځلو موادو غلظت د حرارت درجه او په دوا کې د فلم د تيريدو سرعت په ثابته توکه وي او ضمناً (K.V) او (MAS) د ناروغ د پيروالي سره په متناسب ډول انتخاب شي.

د فلم مينځلو اتوماتيک دستګاوې ايجابوي چې د هغې مستعمله اوبه نرمې وي (د کلسيم مقدار د يو تاکلي حد څخه زيات نه وي يعنې سختی اوبه نه وي) غير له هغې بنايي زياتې خرابتياوې په دستګاوو کې منځ ته راشي (د منک د پيدا کيدو له کبله) خينې وخت مستعمله اوبه چې د فلم مينځلو په اتوماتيک د ستګاوو کې مخکې نرموي چې دا کار- د مخصوصو ميتودو په واسطه سرته رسيږي او غير ضروري مصارف ايجابوي د پورتنی تکې څخه له دې کبله يادونه وشوه تر څو د عصري تکنولوجي د پيدا کيدو په وخت کې يو شمير مسلکي موضوعاتو ته په ډير خير سره د متخصصينو لخوا پاملرنه وشي غير له هغې د ډير زياتو مصرفونو سره يو شمير قيمتي دستګاوې د ډير کم وخت څخه وروسته د فعاليت څخه پاتې کيږي.

غټه پرانشیمائي کتله : کیدایشي چې برانکوجنیک کرسینوما په محیطي برخه کي نو ډول څرګند کړي شاید غټه اندازه ولري او مخکې لدې د اعراضو د ښکاره کیدو سبب ونه ګرځي . کیدایشي چې په جیبوي توکه لاکن معمولاً د کرد یا بیضوي شکل لرونکي وي. ښایي د ثروي برخي سره نژدې او یا لري فاصله ولري . اندازه یې ۴ سانتي مترو څخه تر ۱۵ او یا تر ۱۲ سانتي متر پوري ورسیږي .

ځانګړي ریوي نوډول :

په ځانګړي ډول محیطي ریيوي پرانشیمائي نوډول موجود وي د تشخیص او تداوي ستونځي منځته راوړي او په اوسنیو وختو کي د مناقشي لاندي ده . کله چې دا ډول نو ډول د رادیوګرافي د پاڼي پر مخ څرګند شي نو د تومور سوال مطرح کیږي د دي تومور اندازه د څو ملي مترو څخه تر ۴سانتي مترو پوري او یا د دي څخه زیاته ده .

هغه رادیوګرافیک نښي چې متاستا زیا موضعي حمله څرګندوي :

د پلورا د انصباب شته والی په هغه ناروغ کې چې په ریوي تومـوري کتلو اختـه وي معمـولاً پـه مستقیم ډول اخته کیدو او متاستاز یا خپریدو دلالت کوي . کله چې مـایع وویستل شـي کیدای شـي چې د تومـور خیـال څرګند شي. د قصبي پلورایي فستول په نتیجه کې Pyopneumothorax او کلـه کلـه Empyema پـه هغـه ناروغانو کي پیدا کیږي چې په برانکوجینک کرسینوما اخته وي .

د وینې او لمفاتیک لارو څخه خپریدل :

د لمفاتیک لاري د برانکوجینک کرسینوما انتشار زیات عمومیت لـري لمفاتیک پـه ثـروي برخـه کـي تشیري د پلورائي برخي لمفاتیک بین الفصي خواته غځیږي او بیا ثروي خواته راتاویږي که چیري لمفاتیک د تومـور او یـا بندې شوې برخې سره مجاورت ولري نو په اوعیو او محیطي وینه کې فشار زیاتیږي.

د پلورا کتله یو ځای یا بې د پوښتی له تخریب څخه :

حاشیوي پلورا ښایي د لمفا نجتیک میتاستاز له کبله اخته شي چې مخکې په ضمني توکه تـرې یادونـه شـوي . په مستقیم ډول د جداري پلورا او یا د سینې د جدار اخته کیدل د کتلې په نتیجه کې د پوښتـي تخریـب سره یو ځای او بې د مجاورې پوښتی له تخریب څخه صورت مومي .

دا پیښه د سرې د پورتني برخي په تومور ي پیښه کي منځته راځي او په کمه اندازه پـه محیطي قسمت کـي لیدل کیږي د پلورا کتله همیشه د انصباب پواسطه پټه شویوي . د وینې د لارې څخه میتاسـتاز پـه پښتـي کـي صورت مومي او هم شاید په هډوکوکي د تخریـب او پـه رخـوه اقسـامو کـي د کتلـي د جـوړښت سبب شـي او صدري برخي ته وغځیږي رادیولوژیک نښي بې سره ورته والی لري .یوازې د پلورا انصبـاب پـه لمفـانجتیک ډول صورت مومي CTد تشخیص په هکله په زړه پوري نتیجه ورکوي لاکن ځني وخت غلطي هم منځتـه راوړي . د هډوکو تخریب معمولاً د CT پوسیله پیژندل کیږي .

د حجاب حاجز لوړوالي یا Diaphragmatic elevation:

د حجاب حاجز د لوړوالي پیښې د Paresis یا پارالایزس سره په اخته کیدو دلالت کوي د فلورسکوپي څخـه باید کار واخستل شي تر څو چې دا نښي څرګندې شي.

عمومي کتني :- په ډیرو حالاتو کې په ځانګړي ناروغ کې زیاتې نښې نښانې مینځ ته راشي او کله کیداې شي یوه یې هم وصفي نـه وي او خباثت د راډیوګرافـی پواسطه ښکاره نشي او دا مشکله وي چې د برانکو جنیک کارسینوما توپیر د سږو د مزمنو التهابي ناروغیو سره سرته ورسیږي . نـری رنـځ د برانکوجنیک کارسینوما و سره په ۱۰ % پیښو کې کتل کیږي درادیوګرافي له نظره د برانکوجنیک کارسینوما تشخیص د یو یا زیاتو پورتنیو ښو څخه چې یادونه ورڅخه وشوه تاکل کیږي او فلمونه بـاید پـه قدامـي جنبـي او منحـرف وضیعتونو کې واخیستل شي CT په هغه صورت کې چې په ځانګړي ډول نوډولي کتله په پرانشیم کې موجـوده وي مرسته کولای شي . خطي یا په مستقیم ډول د پلوراتوموګرافي هم د تشخیص سره کمک کـوي چـې ثـروي برخي څرګندې کړي . برانکو ګرافي په هغه ناروغانو کې تشخیص کولای شي چې فصیصي اختـه کیـدل مینځ ته راغلي وي .Fibroptic bronchoscopic هم زیات معلومات ورکوي .

د ریوي تومورونو مرحلي یا Staging of pulmonary Tumors:

د کلینیک له نظره ریوي مرحلې زیات ارزښت لري دا ځکه چـې د جراحـي اهتماماتو پـه هکلـه یـې قضاوت کیداېشي. دT.N.M تصنیف بندي په ۱۹۸۳ کې سرته رسیدلي ده . هغه ناروغان چې د سږي په کانسـر اختـه وي تشخیص او مرحلي يې په لاندې ډول مطالعه کوو :

۱.د سیني رادیوګرافي په څو وضیعتونو کې ضروري کښل کیږي .

۲. بیو پسي ضروري ده .

۳.مرحلوي CT د سیني ، حجاب حاجز او د کیډي د پورتني برخي باید اجرأ شي .

۴.متاستاز باید ولټول شي او هم د هډوکو او سیني Scan اجرا کړو .

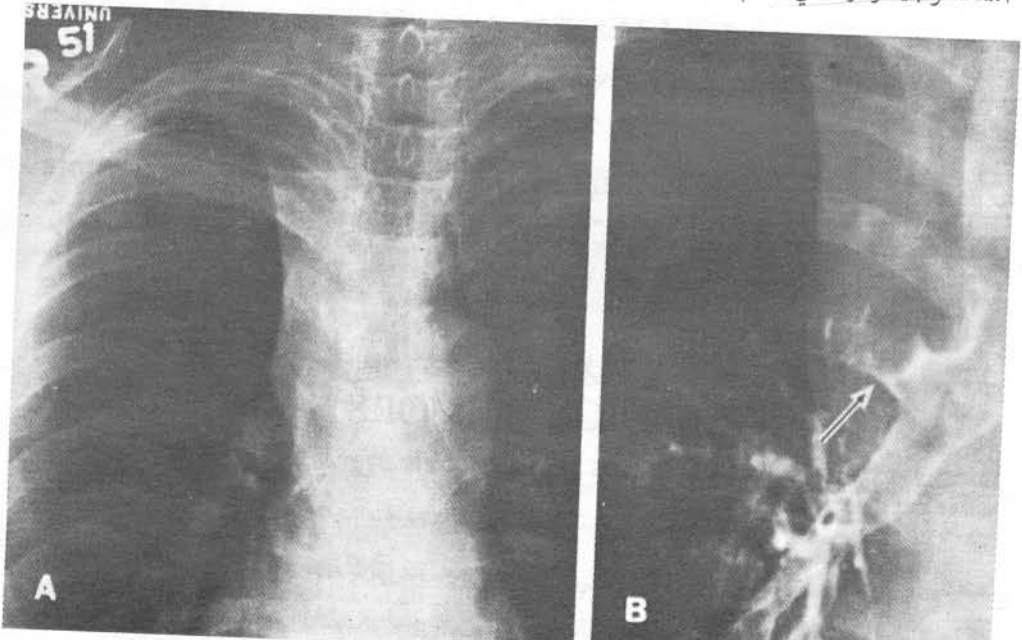

۲۹-۱۶: پـه دې شـکل کـې قصبـي ادینومـا لیـدل کیـږي، A-د یـوې خوانـې ښځې پـه ښي پورتنـي فـص کـې اتلیکتازس موجود دی، چې اعراض نه لري. B- د همدې ناروغې برانکوګرام څرګندوي کړه چې د پورتني فص د قصباتو دننه د تومور په واسطه بندښت پیدا شوی دی، چې د غشي په واسطه ښودل شوی دی.

نور خبیث تومورونه :-

Branchial Adenoma :- د قصبي ادینوما څخه څکه یادونه کیږي چي متاستاز یې ۲۰ % واقعاتو کي لمفاوي عقداتوته صورت مومي .

رادیوگرافیک نبنې :- په گرد یا بیضوي شکل تومور چي بنایي کله کله خانگړي کتلـه د سږي پـه محیطـي برخه کي څرگنده کړي وکتل شي . معمولاً په غټو قصباتو کي پیدا کیږي په همدې اساس د ثـروي برخـې سـره نژدې وي . زیاتره وخت د کتنې ورنه وي دا څکه چي د تومور اندازه کوچنی وي تشـخیص د قصبـي بنـدښت له مخي تاکل کیږي . تقریباً د بشپړ یا مکمل اتلکتازس نبنې پیدا کوي (۱۶ –۲۹ شکل) .

همدارنګه فصي یا فصیصي امفزیما هم پیداکوي په هغه صورت کي چي Check Valve انسـداد موجـود وي . کله چي پدې افت شکمن شو نو توموګرافي او CT غوره ازمویني کڼل کیږي . برانکوګرافـي هـم کټوره ازموینـه ده.

Pulmonary Sarcoma :-

په لومړنـي ډول د ریـوي سرکوما واقعـات پـه نـادره تـوګه دي لاکـن د Neurogenic , Leiomyosarcoma sarcoma , Angiosarcoma , Carcinosarcoma , Chondrosarcoma او Fibrosarcoma څخه راپورونـه ورکړل شویدي .

رادیوګرافیک نبنې :- رادیوګرافیک نبنې یې اکثراً وصفي نه وي کله چي سرکوما د قصبي په جدار کې پیـدا شي نو رادیوګرافیک نبنې یې د هغه تومورونو په څیر وي چي مخکي تري یادونه وشوه . همدارنـګه پـه متکرر ډول د نمونیا حملي او اتلکتازس هم مینځ ته راځي . په نادره توګه شریاني سرکوما کـې حبیبـوي ثـروي کتلـې چي په فص یا سګمنټ کې په خپاره شکل موجودې وي راپور ورکړل شوي دي.

د سږي په سرکوما کي معمولاً د لمفاوي عقداتو تومور موجود نـه وي او هـم د پلـورا انصبـاب غـیر معمـول وي د تشخیص لپاره بیوپسي ضروري کڼل کیږي .

Kaposi 's Sarcoma :- کله چي د سږي اخته کیدل په متاستاتیک شـکل وي نـو د Kaposi 's سرکوما پیښې په هغه ناروغانوکې چې په (AIDS) اختـه وي پـه زیاتـه انـدازه لیـدل کیـږي مـهمې نـبنې یـې عبارت د ثروي او منصفي لمفاوي عقداتو له غټوالي څخه وي .

سلیم تومورونه

BENIGN TUMORS

د سلیمو تومورونو پیښې د خبیثو تومورونو په نسبت پـه ډیرې کمـې دي معمـولاً پـه خانـګړي ډول کتلـې چـي اعراض نه لري پیدا کوي .

Hemartoma :- دا د سږي سلیم تومور دی چي ډیرې زیاتې پیښې یـې لیـدل کیـږي پـه کتلـوي ډول نسـج احتوا او پر مختګ کوي بې له تاسیساتو او بې له وظیفي څخه وي .

رادیوګرافیک نښې :- د رادیوګرافی د کلیشي پرمخ په پرانشیم کې نـوډول ښکاره کـوي چـې معمولاً وړه اندازه لري د (له۴ سانتي متر څخه کم قطر) پـه واضیح ډول د کثتني وراو ګرد یـا بیضـوي شـکل لـري .لاکـن کیدایشي چې په حبیبوي ډول وي په خپاره ډول نوډولونه په یوه برخه کې نه پیدا کوي .
کلسفیکیشن په ۲۵ % یا ۳۰ % پیښو کې موجود وي او تعظمي حالت کله کله پدې توموری پیښه کې مینځ تـه راتلی شي کله چې کلسفیکیشن مینځ ته راشي نو په تومورکې په خپاره شکل وي . کله کله د بوي لرونکو ذراتو د توپ په څیر منظره غوره کوي . په هغه صورت کې چې کلسفیکیشــن د روتینـي رادیوګرافـي پوسیله څرګنـد نشي نو د CTڅخه کار اخستل کیږي.

Lipoma: د لایپوما زیاتره پیښې د قصبې په دننه برخه کې پیدا کیږي د انسداد سبب کیږي او اتلکتـازس او انتان پیدا کوي دا ډول لایپوما اکثره او زیاتره وخت په نارینه کې پیدا کیږي معمولاً د پلورا لانـدې ځای نیسـي او غټ شکل غوره کوي . دا یو بل نادر تومور دی چې بنایي د قصبـې دننـه پیـدا شـي . د سږي پـه محیطـي برخه کې ځای نیسي او نښې یې د لایپوما په څیر دي .

Leiomyema : دا یو نادر تومور دی چې معمولاً په هغه ښځو کې پیدا کیږي چې عمر یې له۴۰ کالو څخـه زیات وي زیاتره وخت په محیطي برخه کې په ګرد یا بیضوي ډول نوډول پیدا کوي او پـه نـاروغ کـې اعـراض موجود نه وي . په اندازه کې یې پوره توپیر موجود وي کله کله ګڼ تومورونه په سږو کـې موجـود وي دا تومـور هم د قصباتو په دننه کې پیدا کیږي چې په پای کې انسداد ، انتان او اتلکتازس مینځ ته راوړي.

THE DIAPHRAGM

حجاب حاجز یوه تنفسي عضله ده چې سینه یې له ګیډې نه جلا کړې ده . په ښي خوا کې د حجاب حـاجز خیال د سینې له کثافت نه توپیر کولی نشو کله چې په پریتوان کې هوا پیدا شوه خیـال یـې پـه جـلا ډول څرګندیږي ښي حجاب حاجز د یو بین الضلعي فاصلي په اندازه د کیڼ حجاب حاجز په نسبت لوړ موقیعت لري . په ژور شهیق کې د ښي حجاب حاجز قبه له لسمې خلفي پوښتی له حزا سـره سـمون خـوري او د کیڼ حجاب حاجز قبه د یو لسمې خلفي پوښتی سره برابره وي .

د حجاب حاجز حرکات :د حجاب حاجز د حرکاتو اندازه تقریباً لـه درې سـانتي مـترو څخـه تـر ٦ سانتي مترو پورې ده ، خو د فعالیت پواسطه دا اندازه زیاتیږي . هغه ناروغان چې په امفزیمـا اختـه وي د دې حرکاتو اندازه له ۳ سانتي مترو څخه کمه وي.

د حجاب حاجز وظیفوي غیرنورمال حالات : Hicups (Singultus) یا اټکی ډیر زیات معمـول غیر نورمال حالت دی چې د حجاب حاجز له کبله مینځ ته راځي . د رادیوګرافی د کلیشې پواسـطه یـوازې د تخریشي افاتو پواسطه تقلص ښکاره کیداي شي د فلورسکوپی پواسطه د تقلصـاتو شـدت څرګنـد یـږي او هـم دا ښکاره کیدایشي چې یوازې یو طرف نیم حجـاب حـاجز یـا دواړه خـواوې اختـه دي . د سینې رادیوګرافـي د حجاب حاجز لوړوالی معلوموي او فلوروسکوپي د حرکاتو محدودیت څرګندوي .

د حجاب حاجز Paralysis او Paresis : کله چې په حجاب حاجز کې پارالایزس پیدا شـي لوړیـږي دا ځکه چې د ګیډې فشار د سیني له دننني فشار څخـه زیـات دی. د لوړوالي انـدازه پـه مختلفـو ډولـو ده او کیـدای شـي چـې پـه یـوه یـا دواړو خـواوو کـې موجـود وي کلـه چـې پـارالایزس پـه یـوه خـوا کـې وي نـــو

حرکات د فلوروسکوپی په واسطه څرګندیږي. د پاریزس په حالت کې بنايي د حجاب حاجز Paradoxical

لوروالی موجود او یا موجود نه وي خو د فلوروسکوپی په واسطه د اخته شوي حجاب حاجز په برخه کې

تقلص څرګندیږي.

Ewentration of The Diaphragm یا د حجاب حاجز د قُبې لوړوالی:

دا حالت د حجاب حاجز د غیر نورمال لوړوالي څخه عبارت دی دا وتیره د عضلي نیمګړتیاو له کبله پیدا کیږي چې بنايي په عمومي یا موضعي توګه وي دا پیښه د سینې د رادیوګرافی په واسطه تشخیص کیږي او د ناروغی یا تومور خیال موجود نه وي چې د حجاب حاجز د لوړوالي سبب ګرځیدلی وي. د فلوروسکوپی په واسطه په اخته شوي حجاب حاجز کې حرکات موجود وي. په ولادي ډول دا ناروغي په کوچنیانو کې کتل کیدای شي او معمولاً په ښي خوا کې وي کله چې د حجاب حاجز لوړوالی په کینه خوا کې وي نو د معدې په فندس کې د مایع خیال هغه وخت لیدل کیږي چې ناروغ د ولاړې په حالت کې وي.

د حجاب حاجز فتقونه

DIAPHRAGMATIC HERNIAS

ESOPHAGEAL HIATAL HERNIA: یوه توته یا ټوله معده د مرۍ په برخه کې سینی ته فتق کوي او په کینه منځنۍ قاعدوي برخه کې کتله جوړوي چې د قدامي رادیوګرافی په واسطه ښکاره کیږي. د معدې هغه برخه چې په صدر کې واقع وي. هوا او مایع په کې موجود نه وي. د ساده رادیوګرافی په وسیله تشخیص اجرا کیږي. او که چیرې و نه شو نو د باریوم د بلع کیدو په واسطه تاکل کیږي.

HERNIA OF MORGOGNI'S FORAMEN د مور ګاګني د ثقبې فتق:

د دې ثقبې فتق یوه نادره پیښه ده . دا په قادعدوي برخه کې د یوې کتلې د جوړښت سبب ګرځي. او معمولاً د قلبي حجاب حاجزي زاويې په برخه کې څرګندیږي چې زیاتره په ښي خوا کې وي (۳۲-۳۱) د تیوري له مخې بنايي فتقیه کڅوره یا کیسه موجوده وي خو همیشه بې په جراحي عملیه کې کتلې نه شو. کله کله د کولمو یوه برخه د فتقیه کیسې تر څنګ واقع کیږي. په ورستیو وختو کې دا ممکن ده چې تشخیص د روتیني رادیوګرافی په واسطه اجرا کرو. خو CT مطالعات ډیر کټور دي. بله ازموینه عبارت د باریوم د ایمالي څخه ده چې د دې په واسطه د مستعرض کولون یوه برخه فتقیه کیسې ته ننوځي او ثرب هم ورسره یو ځای وي. د پایلوریک او معدې وروستنی برخه او د اثناعشر لومړنی برخه هم بنايي پورته خوا د حجاب حاجز پلو بې ځایه شوی وي. په نادر ډول ینه هم د فتقیه کیسې په واسطه د سینې خوا ته ځي چې دا وتیره په نوو زیږیدلو ماشومانو او غټو کوچنیانو کې لیدلی شو.

BOCHDALEK'S HERNIA: د پریتوان پلوراپي فتق د ثقبې د خلفي برخې موقعیت مومي خو ولادي فتقونه په دې ځای کې زیات مینځ ته راځي بنايي ثقبه ډیره پراخه وي ورسره یو ځای. نیم طرف حجاب حاجز اخته وي. په زیاتره پیښو کې ډیرې بطنی احشاً بنايي صدر ته ننوځي.

رادیوګرافیک بدلونونه یې په مختلفو ډولو وي او د فتق د اندازې پورې اړه لري. که نقیصه په کینه خوا کې وي د امعاً د ګاز خیال په سینه کې څرګندیږي او ینه په سینه کې هغه وخت خیال ښکاره کوي چې

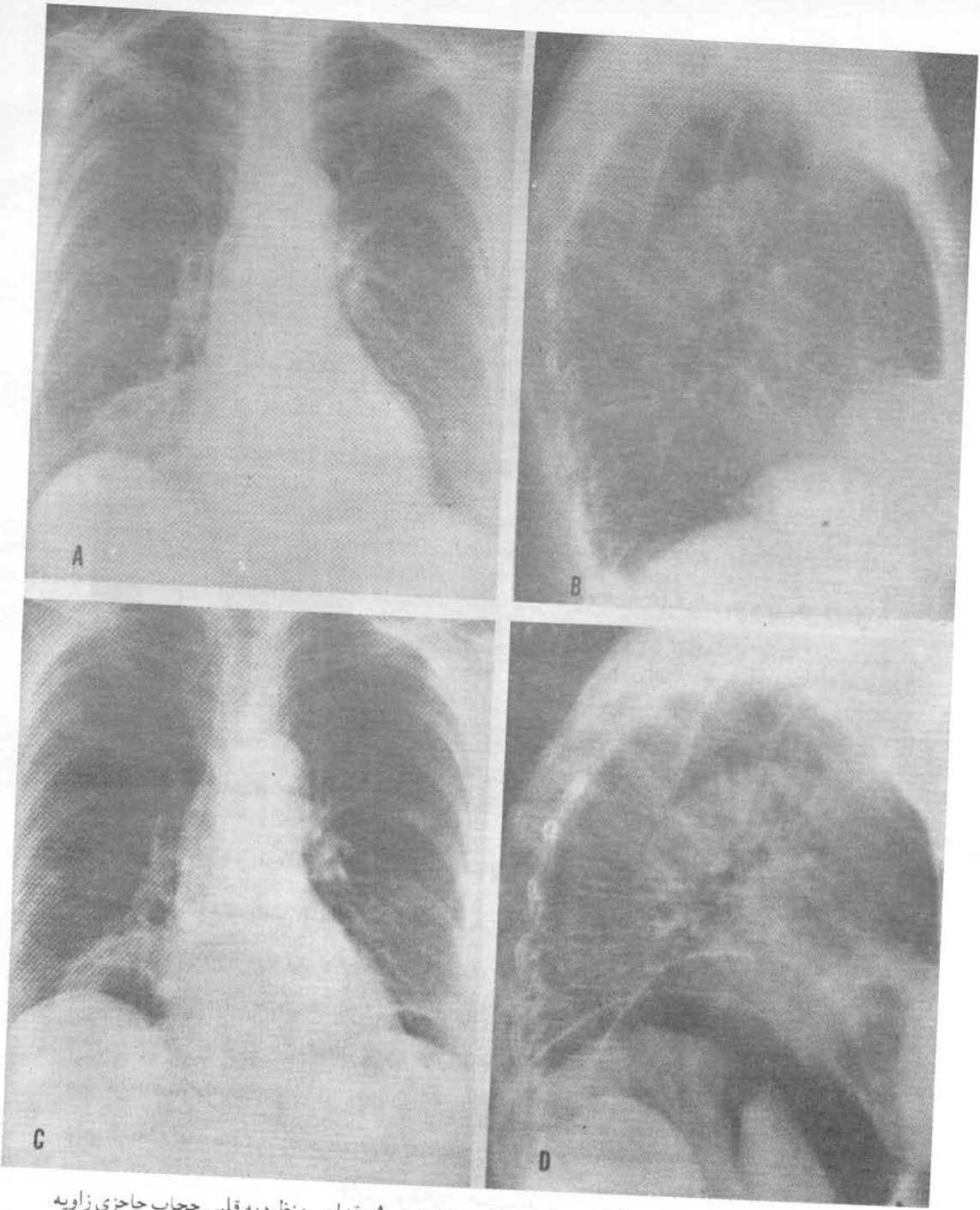

۳۲-۳۱شکل: په دې شکل کې د مورګاګني د فوحې فتق موجود دی. A- قدامي منظره په قلبي حجاب حاجزي زاویه کې کتله ښکاره کوي. B- د کتلې قدامي موقعیت تثبیت شوی. C- اخیري تشخیص Pneumoperitoneum شو. د حجاب حاجزي نقیصې له کبله هوا ټټر ته داخله شوې ده. D- هوا مخ پورته قدامي پلو ته غځیدلې ده.

نقیصه په ښي خوا کې وي. د حجاب حاجز پاتې برخه اکثراً د کتنې وړ وي. د T C په واسطه یې حجاب حاجز او د هغې ارتباط د کتلې سره په صدر کې څرګندیږي (۳۳-۳۱شکل)
Ultrosonography هم کله کله د تشخیص سره ډیره مرسته کوي.

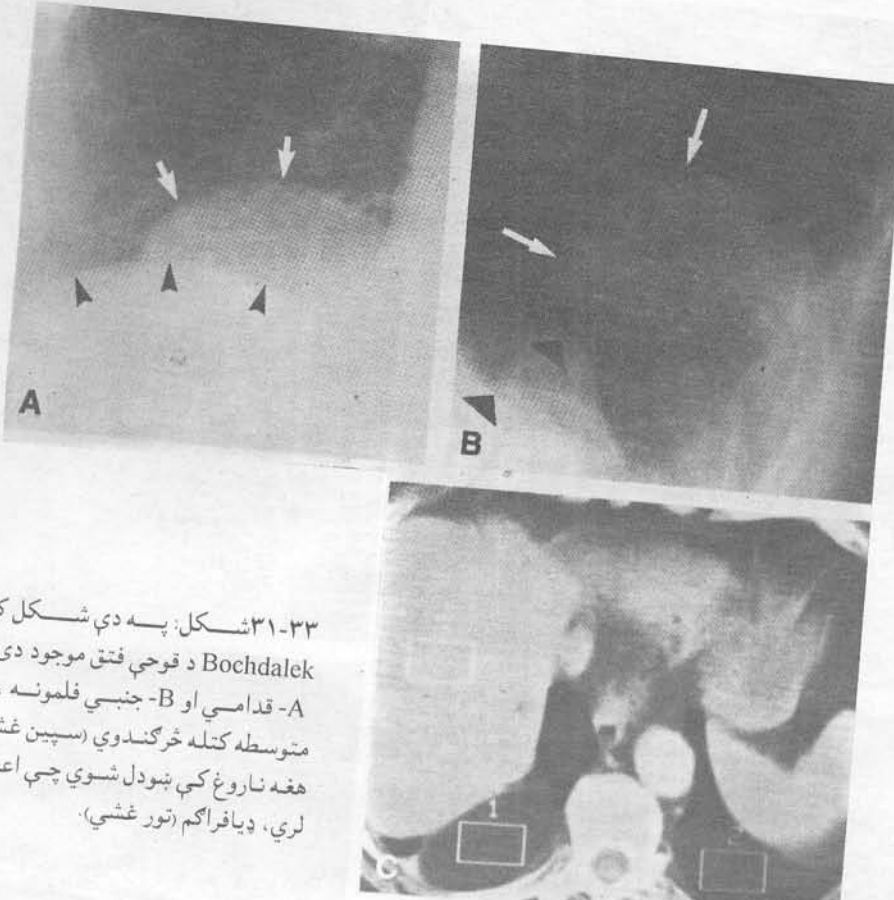

۳۱-۳۳شکل: په دې شکل کې د Bochdalek د قوحې فتق موجود دی.
A- قدامي او B- جنبي فلمونه، خلفي متوسطه کتله څرګندوي (سپين غشي) په هغه ناروغ کې ښودل شوي چې اعراض نه لري، ډيافراګم (تور غشي).

د حجاب حاجز ترضيضي فتق: د حجاب حاجز څيرې کيدل معمولا د کيډي په ډول شديدو ترضيضاتو کې مينځ ته راځي او د سنې په ځو ترضيضاتو کې په کمه اندازه پيدا کيږي. راديوګرافيک بدلونونه يې په مختلفو ډولو دي او د هغه بطني احشاوو پورې اړه لري چې سينې ته داخل شوي وي. بنايي نيم طرف حجاب حاجز مخ پورته خوا ته بيځايه شوي وي. کيدای شي چې فتقه احشا په قدامي او جنبي منظرو کې په موازي توګه خيال څرګند کړي. د حجاب حاجز نورمال حرکات نه ليدل کيږي په سينه کې د امعاو په برخه کې د هوا خيال ليدل کيږي. د باريومْ تطبيق د خولې يا مقعد له لارې د حجاب حاجز ارتباط د هغه سيستم سره څرګندوي او تشخيص تاکلې شو.

قلبي وعايي سيستم
The Cardio-Vascular System

د ازمويني ميتودونه: د زړه او غټو اوعيو راديوګرافيک ازمويني په هغه ناروغانو کې چې د دې برخو په ناروغيو اخته وي بنسټيز ارزښت لري. په يو شمير پيښو کې تشخيص په ځانګري ډول د راديوګرافيک معايناتو له مخې تاکل کيږي. خو دا ډيره مهمه ده چې راديولوجيک بدلونونه، فلوروسکوپي ازمويني، کلينيکي تاريخچه او فزيکي نښې سره يو ځای کړو او د دې تر څنګ د ECG نښې هم وڅيړل شي. کله کله د دې معايناتو تر څنګه CT

Angiocardiography، Ultrasonography او Catheterization اجرا کیږي. د رادیوګرافی په واسطه د زړه اندازه او شکل په مختلفو وضعیتونو کې ټاکل کیږي.

رادیوګرافي: په زړه پوري رادیوګرافیک مطالعات په څلورو وضعیتونو کي اجرا کیږي، خلفي قدامي، کین قدامي مایل وضعیت تقریبا" په ۶۰ درجو کي، ښي قدامي مایل وضعیت تقریبا" په ۴۵ درجو کي اوارخیز وضعیت د فلم او د ناروغ تر منځ اندازه د شپږو فټو په حدود کي وي. ناروغ باید د ولاړي په وضیعت او په منخني اندازه ژور شهیق اجرا کړي. په خلفي قدامي وضیعت کي فلم د ناروغ د سیني قدامي برخه کي قرار لري په کیڼ قدامي وضیعت کي فلم د ناروغ چپ طرف کي ځاي لري.

فلورو سکوپي : د دي ازموینې څخه په زیاته اندازه کار نه اخیستل کیږي. یوازې په هغه صورت کې چې په پریکارد کې په زیاته اندازه انصباب پیدا شوی وي او هم د ابهر د قوس په انومالیو کې ترې کار اخلي.

همدا رنګه د زړه په کلسفکیشن او پریکارد په کلسفکیشن کې ترې استفاده کیږي چې دا په ښه توګه د CT پواسطه هم ښکاره کیدایشي. فلوروسکوپي غوره ازموینه ده چې د دي پواسطه د زړه نبضان او حرکات په مختلفو درجو ټاکل کیږي. همدارنګه د سږو د اوعیو په هکله هم معلومات ورکولي شي د دي ازموینې اهمیت هغه وخت زیات وي چې د زړه او لویو اوعیو د حرکاتو په هکله معلوماتو ته ارتیا وي دا ضروري ده چې د فلوروسکوپي څخه مخکي د سیني رادیوګرافي اجرا شي. دا ازموینه باید په سیستماتیک ډول سرته ورسیږي ناروغ باید قدام، دواړه مایلو او جنبي وضیعتونو کي وي همدارنګه ځینې وخت پرمخ وضیعت ته هم اړتیا شته. د دې بحث څخه په ۲۲ فصل کي په مفصله توګه یادونه شویده خو دا باید وویل شي چې د فلوروسکوپي وخت باید کم او پنځه دقیقو څخه زیات نشي دا ځکه چې ناروغ او ډاکتر دواړو ته خطر لري.

ANGIOCARDIOGRAPHY: د دې میتود څخه د زړه او سږو په ناروغتیاو کي استفاده کیږي او د کثیفه موادو څخه کار اخلي. د تخنیک او استطباب څخه یې په ۲۲ فصل کي یادونه شویده د دي ازموینې پواسطه د زړه ولادي او کسبي ناروغتیاوي تشخیص کیدایشي. د انتخابي انجیو کار دیوګرافي پواسطه د کثیفه موادو کم مقدار (غیر عضوي ایوداید) د اوعیي په وصفي جدار یا اوعیه کي د زړه د کتیترایزیشن په وخت کې په زیاته اندازه استعمالیږي.

Coronary Arteriogrphy : د اکلیلي شریانونو په کتیترایزیشن کي په انتخابي توګه د کثیفه موادو څخه کار اخلي (یو د غیر عضوي ایوداید څخه) او ورسره یو ځاي Cineradiography استعمالوي یا په چټکي سره داکلیلي شریانو ډکیدل صورت مومي.

Retrograd Aortography: په دې ازموینه کي یو د عضوي ایوداید څه د کتیتر په واسطه د ابهر په یو غته ځانګه کی تطبیق کیږي نو په دی صورت کی د ابهر د قوس ولادي او کسبي انومالی ښکاره کیدای شی. همدا رنګه په نوو زیږیدلو ماشومانو کې هم ترې کار اخیستل کیږي خاصتاً په هغه صورت کې چې د زړه احتقاني عدم کفایه او د کیڼ څخه ښي خواته شنټ او په هغه پیښو کې چې په

Ductus Artericus شکمن شو دا ازموینه اجرا کوو په کــاهلانو کــي ددی معــاینی پــه واسطه د ابــهر د قوس او دهغي د شعباتو انومالي ښکاره کيدای شي همدارنګه د انیوریزم په واقعاتو کــي هــم دا معاینــه غــوره نتیجه ورکوي د اکلیلی شریانونو او د ابهر د دسام د پيژندنی د پاره هم دا ګتوره ازموینه ده.

Ultrasonography: د تیرو لسو کالو را په دی خوا ددی ازموینی څخه زیاته استفاده کیږي او اوس هم تشخیصي ارزښت لــري. دا يــوه محفوظ او بیخطره معاینــه ده چــې د دسـام او د هغــې د پـردو د حرکاتو او اندازی او توپیر په هکله مطالعات سرته رسوي په همدی شان د زړه د ضخــاموی حــالاتو او ابــهر څخه لاندې تضیقي وتيرو په برخه کې هم معلومات تري لاس ته راتلای شي. همدارنګه د احتقــاني بدلــون په برخه کې چې د زړه په جدار کې پراختیا پیدا شوې وي هم معلومات حــاصلیدای شــي د دې کتنــې پــه واسطٔه د کین بطین قطر او د هغې بهرنی جریان هم څرګندیــدای شــي پــه همــدې شــان د بني او کیــن بــین الاذيني تومورونه هم د دې معاینی په واسطه کتل کیږي د زړه د ولادي ناروغیو په برخه کې هــم دا معاینــه مرسته کوي.

د زړه د اندازې څرګندونه: د زړه اندازه د عضویت د وزن او لوړوالي د ســطحې، جنــس او عمــر پــورې اړه لــري د رادیولوژی لــه نظره د يــو شمیر متودونــو څخــه يادونــه شــويده چــه ددی فکتورونو سره اړه لري. د بــده مرغــه چــې پــه دې میتودونــو کــې د محاسبې غلطي يــا اشــتباه پيــدا کیږي له بلې خوا يو شمیر نــور فکتورونــه موجــود دي چې هغه د زړه په اندازه کولو پــورې اړه لــري د مثال پــه ډول د تنفس ژوروالی، د سینې ســوی شکل، د سږو او کیــدې ناروغتیــاوې چــې پــه دې کې په حجاب حــاجز فشــار راځی او يــا حجــاب حاجز له خپل موقعیت نه لوړ ځای غوره کــوي او داسی نور.

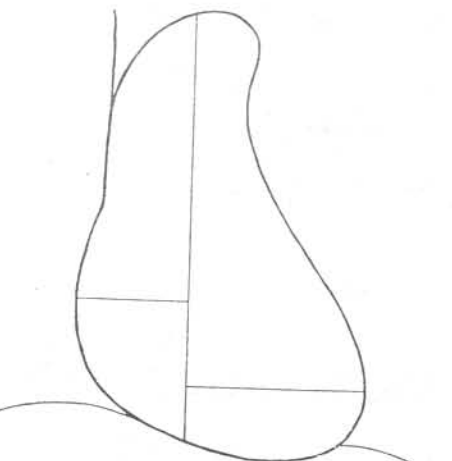

۳۲-۲شکل: په دې شکل کې د زړه د عرضــاني قطر اندازه کول ښودل شوي دي.

هغه میتودونه چې د زړه اندازه پرې ټاکل کیږي عبــارت دي لــه :(۱) د عرضــاني قطر انــدازه کــول (۲)د سطحی اندازه کول (۳)د زړه او سینې تناسب. د زړه عرضانی قطر د منځنی لیکــې څخــه پــه بنی او کیــنې خوا کی ټاکل کیږي چې په (۲-۳۲) شکل کې څرګند شوي دي.

Ungerleider او Clark د زړه عرضانی قطر په مختلفــو قدونــو او وزنونــو کــی څیــړلی دی. همدارنــګه Hodges اوEyster په کوچنیانو کې د زړه د اندازې په هکله راپور ورکری دی چې د زړه عرضــاني قطــر په نورمال حالت کې د سینی د دننني نیمایی قطر څخه زیات دي دا يو چټک میتود دي چــه د زړه انــدازه پري ټاکلی شو.

Normal Heart یا نورمال زړه:

د کاهلانو زړه او لویو اوعیو په نورمال حالت کی په منځنی منصف کې ځای نیولی او متجانس کثافت یې تشکیل کړیدی چې د رادیو ګرافی د کلیشې پر مخ څرګندیږي. د زړه حدود او د هغې قوسونه د مجاورې

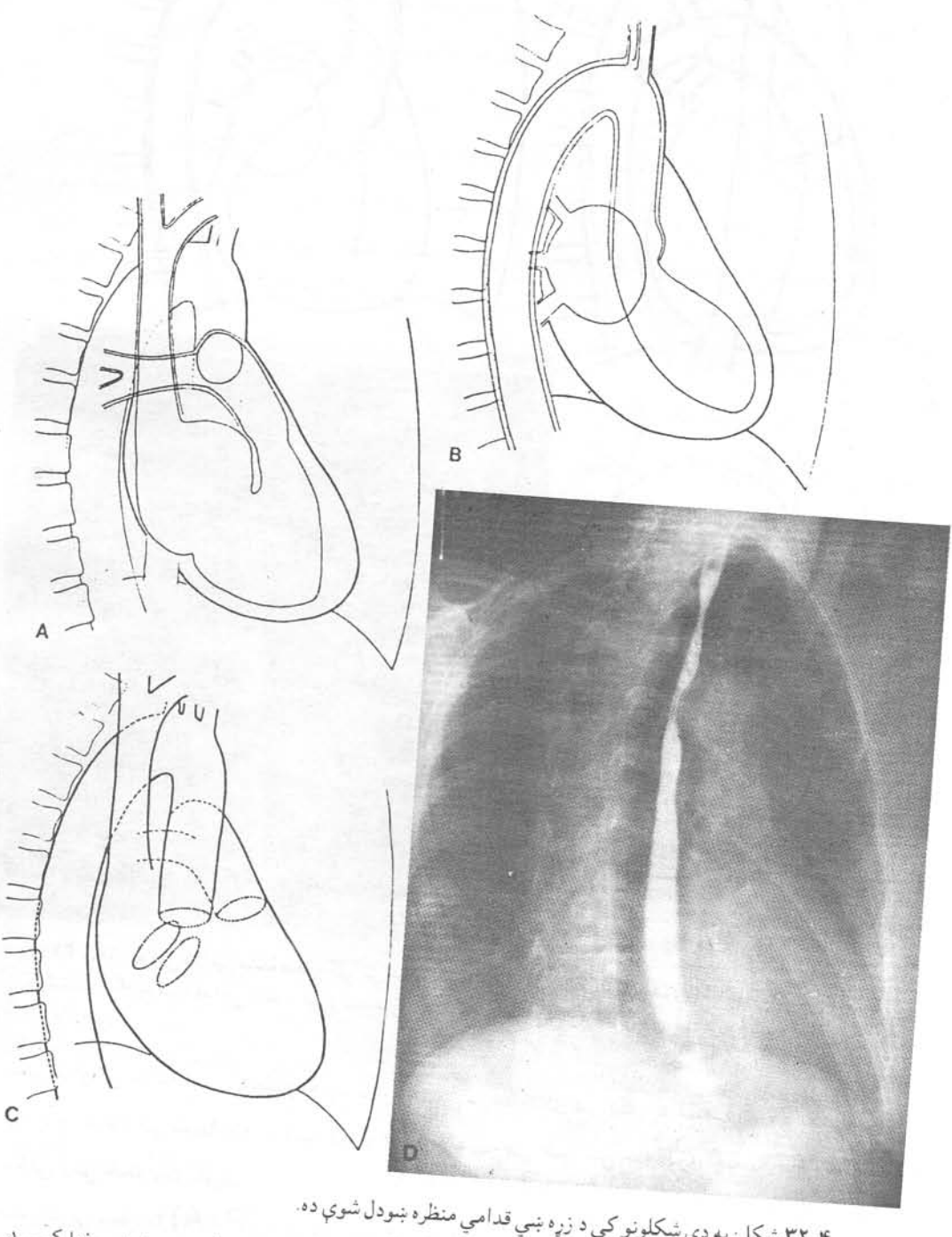

۴-۳۲ شکل: په دې شکلونو کې د زړه ښې قدامي منظره ښودل شوې ده.

حجاب حاجز واقع دي په ښی خوا کـی د برخې سرې سره د کثافت له نظره توپیر لري. لاندې برخه کی حجاب حاجز توپیر د موقعیت له کبله په ښه توګه نشی کیدای لیکن په کینه خوا کـی د معدی د هوایی

د فلم مینځلو غیر اتوماتیك یا کلاسیك ټانکونه:

څرنګه چې مخکی عرض شویدي چې د رادیوګرافي فلمونه مخصوصو محلولونو ته اړتیا لري نو د کـارد اسانتیا دپاره د دریو خانګرو ټانکونو څخه چې د دوو څخه تر دریـو محلولـو ګیلنو او یـا اضافـه ددي څخـه ظرفیـت ولري استفاده کیږي. په دې ډول چې د روالاتو راوفیکساتور ټانکونه په یو لـوی ټـانک کـې ځای ورکـول کیـږي ددې برخې څخه د حمام په توګه استفاده کیږي. لکه چې سړو موسمونو کې د فلم مینځلـو د محلـول د ګرمولـو دپاره مخصوصه ابګرمي چې د ترمو ستات لرونکی وي د نوموړی ټانک په اوبـو کـې داخلـوو تـر څو روالاتـور او فیکساتور دواړه د تودوښې په عین درجه (۱۸-۲۰ درجو د سانتي ګراد) کې واقع شـویوي پـه هغـه صـورت کـې چې روالاتور ګرم او بین البینی اوبه یخی وي نو کله چې فلم په سړو اوبو کې غوټه او وروسـته د روالاتـور څخـه وویستل شي نو دا مو باید په یاد وي چې د جلاتین د جداوالی امکانیت شته دا مو په یاد وي چې هیڅکلـه پـه محلول کې برقي ابګرمي داخله نه کړل شي.

د روانو اوبو په هکله چې د فلم د اخري مینځلو دپاره ترې کار اخستل کیږي لاندې ټکو ته بـاید پاملرنـه وشـي د اوبو راتلل باید د ټانک د ښکتنی برخې څخه وویستل شو (دیو نل په واسطه) د پورتنۍ برخـی ځنـی وي تـر څو چې فلمونه په ښه توګه پاک او پریمنځل شي که چیري جاري اوبه پــه دې برخـه موجـودی نـه وي نـو د بکتریاو د زیاتوالي سبب ګرځي او په نتیجه کې د فلم جلاتین له حملې لاندې نیسي نو له دې کبلـه د فلم پر مخ Artifact پیدا کیږي په پای کې باید یادونه وکړو چې د فلم مینځلو ټانکونه د بیرنګ فولادو. کاشي ایونیـټ Eternit , Etonit او یا د پلاستیکي موادو څخه جوړیږي د محلول د ټانکونـو لـور والی د فلم هنګر د پورتنـی برخی د محلول څخه چې فلم هلته تثبیت کیږي په کمه انـدازه لوړوي، تـر څو چـې د فلـم برخـې د محلـول څخه بهر پاتې نه شي. سره ددی هم باید پاملرنه وشي تر څو د فلم مینځلو محلـول سویه پـه ثـابت ډول وي که نه وي. غټ ټکی چې د فلم مینځلو د لابراتوار او د هغې جوړښت او د هغی ملحقـاتو پـه هکلـه موجـود دې په لاندی ډول تړې یادونه کوو.

- ❑ کوټه باید په اسانی سره د تهویې وړ وي تر څو په مناسب وخت کې کرکی خلاص شي.
- ❑ د. لابراتوار په مخ د ښځو مینځلو شته ولی(پای شویه)
- ❑ لابراتوار ته د ننوتلو داسی نظم جوړ شي چې د دروازې د شـته والي پـه صـورت کـې د خلاصولـو او تړلو ضرورت نه وي. برسیره پردې باید محافظوي سیستم په ډیر خیر او پاملرنی سره جوړ شوي وي.
- ❑ د کیسیټ د ورکولو د ځای شته والي Poss-Cassette چې دا ځای بـاید د لابراتـوار او د اکسریز د دستګاه د کوټې تر منځ موجود وي.
- ❑ د Inactinique څیراغونو شتوالی چې په سور یا نارنجي رنګ وي چې د تجـارت پـه بـازار کـی یی مختلف ډولونه موجود دي. د سره څراغ لوړوالی د فلم مینځلـو د ټانک او وچ میز (هغـه میز چـې دپاسـه کیستونه ډک او خلی کیږي) اقلاً یو متر وي د سور څیراغ قدرت په اعظمـی تـوګه بـاید د ۲۵ واټ څخـه زیات نه وي(عموماً د ۱۵ واټو په حدود کی وي.)
- ❑ د رادیولوژۍ په ځنی سرویسونو کې د یوه لابراتوار څخه د دوه درې یا څلـور کـوټو اکسریز ماشینو څخه کار اخلي.

جوف د هوا له مخی د حجاب حاجز توپیر په ښه ټول کولی شو او د زړه ښکتنی جدار ښکاره کیږي په یـو

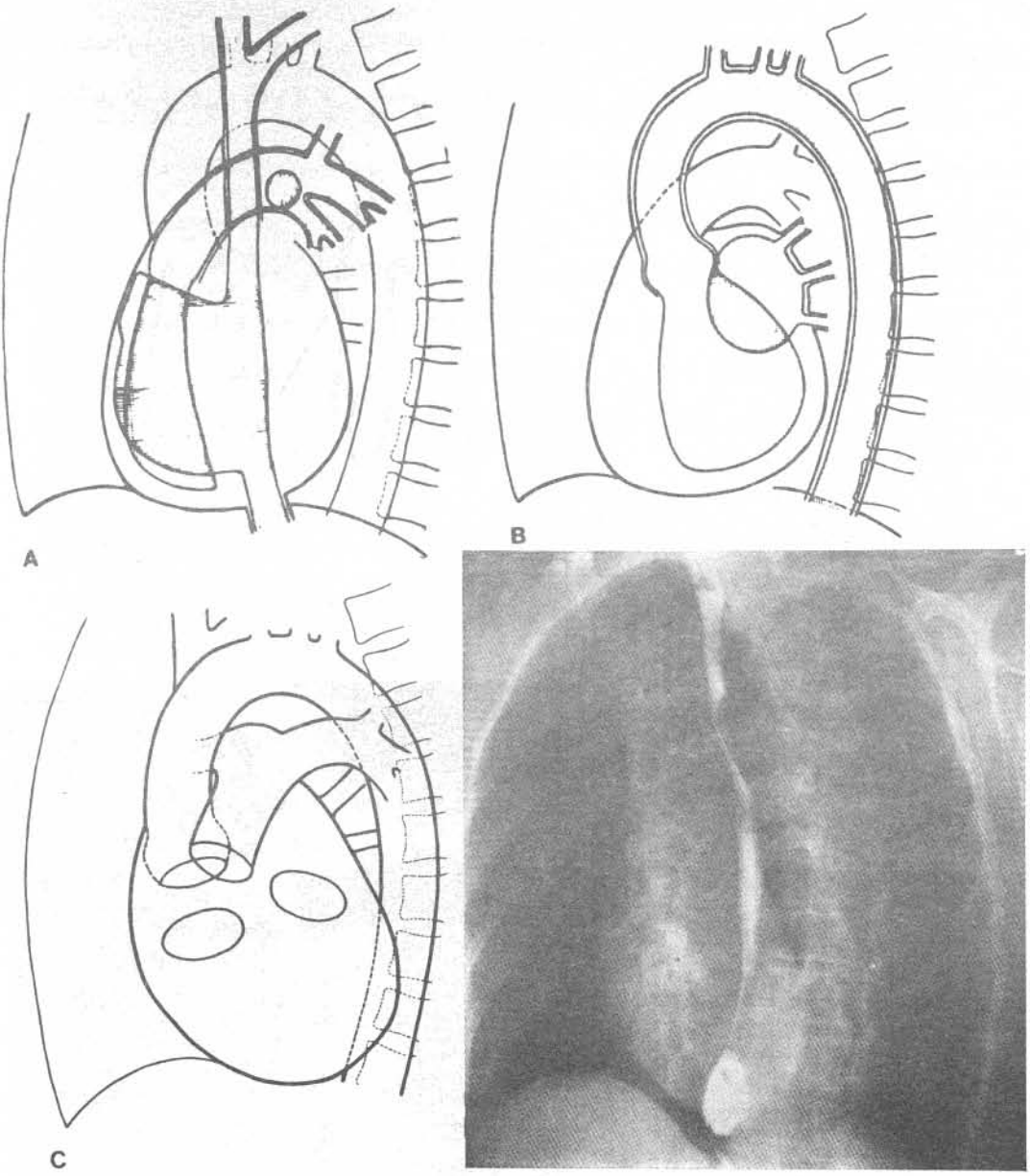

۵-۳۲ شکل: په ښي قدامي مائله منظره کې نورمال زړه. a- د زړه ښي خوا ښکاره کوي، B- د زړه کینه خوا ځرګندوي. C- په کینه قدامي منظره کې د دسامونو تقریبي موقعیت ښکاره شوی دی. D- د زړه کینه قدامي رادیوګرافي.

شمیر خلکو کی مشکله حتی نا ممکنه ده چه د زړه ښکتنی سرحد وټاکل شی لیکن په اسـانی سره د تعـین وړ وي په نورمالو کی تقریباً ۲/۳ په کینه خوا او ½ برخـه پـه ښی خـوا کـی ځای لـري چـه دا انـدازه د منځنی لیکې ځخه ټاکل کیږي.

خلفي قدامي منظره یا (P+A) :- په ښي خوا کې دوه قوسونه واقع دي ښکتنـي محدبیـت د ښي ازیـن په جنبي جدار دلالت کوي او د پورتني سرحد ځخه توپیر کیږي پورتنـی قـوس یـوه انـدازه عمـودي شـکل لري او په ځوانو کاهلانو کې معمولاً په ورید علوي دلالـت کـوي. پـه کینه خـوا کـې معمـولاً دري قوسـونه

موجود دي — پورتنی او جنبي محدبيت د ابهر په قوس دلالت کوي او د ابهر مستعرض قـوس څرګنـدوي د نازله ابهر قوس هم شايد په دې ځای کـې موجـود وي خاصتاً پـه هغـه خلکـو کـې چـې د عمـودي زړه لرونکي وي. د ابهر د کيڼ وحشي جدار مخ ښکته پلو د زړه په شا کې موقعيت لري. د ابهر قـوس څخـه د لاندې يو بل کوچنی قوس دې چې په مختلفو ډولو وي او په ريـوي شـريانو او کلـه کلـه پـه کيـڼې لويـې قصبي دلالت کوي په زياتره نورماله حالاتو کې په مستقيمه يا کمه اندازه محدبيت لري. کيڼ بطين لـوی قوس دی چې د زړه ذروه يې تشکيل کړې ده او يو غـټ قـوس دی. پـه خـوارو او ډنګرو خلکـو کـې د لږ مستقيم شکل لرونکی وي.

ښي قدامي مايله منظره (R.A.O): ناروغ ته کيـڼ طـرف تـدور ورکـول کيـږي او ۴۵ درجـې زاويه بايد وټاکل شي د سينی قدامي برخه د فلم يا کيست سره چپـه خلفي برخـه د شعاع د تيـوپ سره نژدې کيږي په دې منظره کې د زړه چپه يا قدامي منظره ښکاره کيږي چې د پورته څخه مخ ښکته پلو تـه د ساعده ابهر قوس — ريوي شريان او ريوي محدبيت او د ښي بطين بهرنی جريان او يـوه برخـه د کيـڼ بطين پرته ده (۴-۳۲شکل)

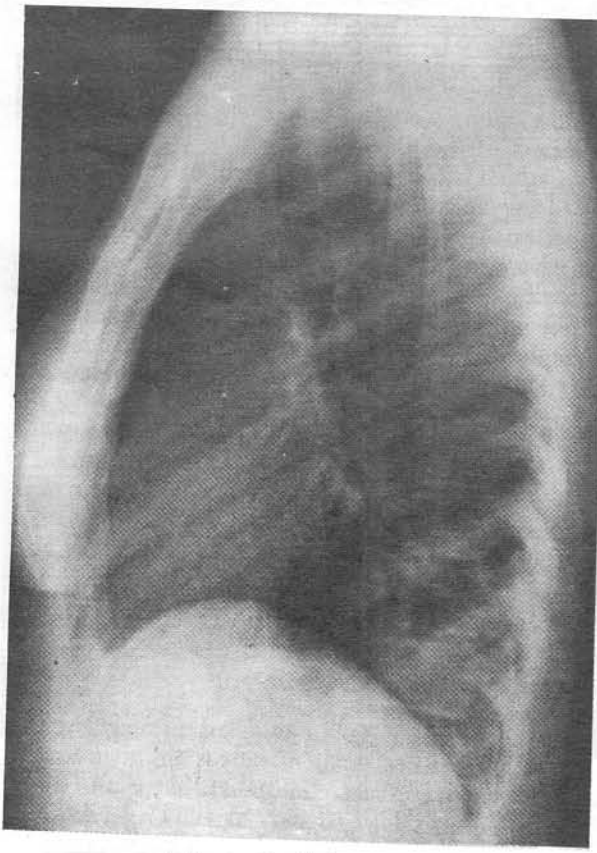

۶-۳۲ شکل: په جنبي راديوګرافی کې نورمال زړه.

کيڼه قدامي مايلـــه منظـــره (L.A.O): په دې صورت کـې نـاروغ ښي خـوا تـــه ګرځوو او ۶۰ درجـې زاويـه ورکـوو د سينې چـپ قدامي جدار د کيسټ يا فلـم سره او ښي خوا جـدار د تيـوپ سره نـژدې کيږي هغه سـاختمانونه چـې پـه دې وضعيت کې ليدل کيـږي عبـارت دې له ساعده ابـهر د ښي ازيـن قـوس او کله کله ښي بطين د پورته څخه مـخ ښکته خوا ليدل کيږي. په زياتو پيښو کـې ښي ازيـن پـه دې منظـره کـې ښکتنی قدامي سـرحد تشکيلوي (۵-۳۲شکل).

اړخيزه يا جنبي منظره:

په جنبي وضعيت کې په قلبي وعايي سيستم کې علوي برخه د ساعده ابهر وروسته ريوي شريان د ريوي خارجي جريان طرق او ښي بطين خيال څرګندوي (۶-۳۲شکل).

د نوو زيږيدلو ماشومانو او کوچنيانو زړه: د زيږيدنی په وخت کې ښي بطين نسبتاً غټ او تقريباً د کيڼ بطين سره په چټکی سره وده کوي او جدار يې پيړيږي. په نوو زيـږيدلو ماشـومانو کـې زړه زيـاتره وخـت د حبيبـوي

ساختمان لرونکې وي او د کاهلانو د زړه سره په پوره توګه د توپير وړ وي جوفونه او د لويو اوعيــو خيالونـه پـه واضح ډول د کتنې وړ نه وي او دا بايد ووايو چې د ژوندانه په لومړيو څو اوونيو کې د نوو زيږيدلو ماشـومانو پـه

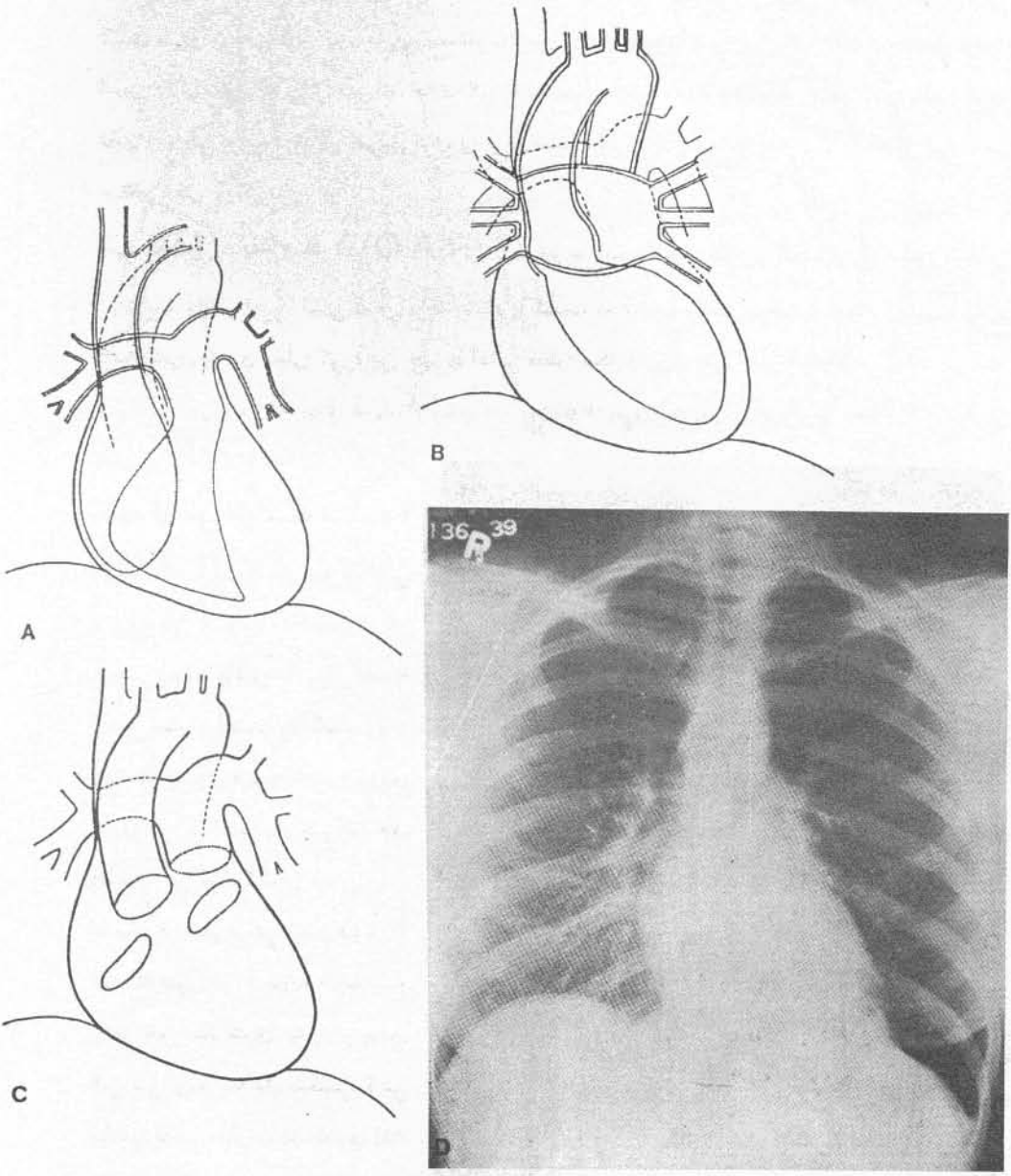

۳-۳۲ شکل: A- په قدامي خلفي منظره کې د زړه ښي خوا ښکاره کوي. B- د زړه کينه خوا په قدامي منظره کې ځرګنديږي. C- په قدامي منظره کې د دساموتو موقعيت ټاکي. D- دا راديوګرافي پـه نورمـال قلبـي وعـايي سيستم دلالت کوي.

زړه کې په پوره اندازه بدلون موجود وي نو په دې اساس د زړه لويوالی ټاکل په دې مرحلـه کـې زياتـه پاملرنـه غواړي زياتره وخت د ريوي شريان او د ښي بطين جريان په برجسته توګه وي. او د ابهر په نوي پيـدا شـوو او کوچنيانو کې په واضح ډول نه وي. دا د يوه قانون په توګه قبوله شوې ده چې د زړه جيبوي حـالت منظـره تـر شپږو مياشتو پورې دوام مومي. وروسته له هغې مخ ښکته او په سينه کې ځغيږي. تقريباً د (۵ څخـه تـر ۷) کلـو زړه په تدريجي شکل بدلون مومي او د کاهلانو د زړه په څير منظـره غـوره کـوي او د (۵ څخـه تـر ۱۰) کلونـو پورې توپير پيدا کوي.

شکلونو ښخه تر ۵-۳۲ شکلونو پورې څرګندې

نورمال ابهر: د نورمال ابهر منظرې د ۳-۳۲ شکلونو څخه تر ۵-۳۲ شکلونو پورې څرګندې شوې دي ښي جنبي قوس د ساعده ابهر قسمي جدار د ابهر د پراختیا یا امتداد شکل په کاهلانو کې ښکاره کوي - په قدامي منظره کې د ساعده ابهر وسطي سرحد نه کتل کیږي. لاکن د ابهر د قوس علوي او کیڼ جنبي جدارونه د قلبي وعایی منظرې په کینه څنډه کې د کتنې وړ وي. په R.A.O او L.A.O کې ترې یادونه شوې ده.

نورمال پریکاردیوم یا The Normal Pricardium:

پریکاردیوم هوه ترلې اند,تیلیوي کڅوره ده چې زړه په کې پروت دی. حاشیوي برخه یې د زړه څخه راتاوه شویده. په نورمال حالت کې د (۱۵ څخه تر ۲۵) سي سي پورې صافه مایع پکې موجوده وي. جداري پریکارد په ښکتنې برخه کې د حجاب حاجز او په جنبي او قدامي برخو کې د منصفي پلورا سره نښتي وي. یواځې د فص برخې سره پلورا موجوده نه ده.

د زړه غټوالی یا ENLARGEMENT OF THE HEART:

په عمومي توګه د زړه غټوالې:

د زړه غټوالې په عمومي توګه په یو شمیر هغو ناروغتیاوو کې پیدا کیږي چې په میوکاردیوم سمې اغیزه وکړي او په هغه حالاتو کې منځ ته راځي چې د زړه د کار اندازه ډیره زیاته شي. دا د کار زیاتوالی په اساسي توګه په یوه ځانګړې برخه یا جوف کې صورت مومي. کله چې دا جوف په عدم کفایه اخته شي نو غټیږي. په احتمالي توګه کیدای شي چې ټول جوفونه اخته شي هغه وخت چې یو یا دوه جوفونه اخته شي نو ښایی چې غټوالې پکې منځ ته راشي او په میوکارد کې افت څرګند شي وروسته له هغې په عمومي توګه په زړه کې غټوالې کتل کیږي.

په هغه صورت کې چې په میوکارد کې افت مینځ ته راشي نو د رادیوګرافی د کلیشې پر مخ په مختلفو ډولو څرګندیږي. په دواړو خواوو کې جنبي قوسونه په زیاته اندازه په ښکته برخو کې محدبیت غوره کوي. مستعرض قطر معمولاً زیاتیږي او د عمودي قطر څخه یې اندازه زیاته وي په سږو کې احتقان زیات او د سږو په قاعدوي برخو کې د اوعیو خیال په کمه اندازه وي.

د فلوروسکوپي او یا Ultrasonography ازموینو په واسطه د زړه نبضان کم او یا په اخري وختو کې په ډیر مشکلاتو تاکل کیږي.

د کیڼ بطین لویوالی (L.V.E):

کله چې د زړه د یوه جوف کار زیات شي نو په عضلي الیافو کې اوږدوالې منځ ته راځي او د زیات کار په نتیجه کې پکې پراختیا صورت مومي. کله چې دا زیات کارد ډیرې مودې دپاره دوام پیدا کړي نو پراختیا په Hypertrophy بدلیږي چې دا وتیره په حقیقي ډول د ځانګړې عضلي الیافو په اندازه کې زیاتوالې منځ ته راوړي. لومړنی پراختیا چې د هیپرتروفي څخه وروسته پیدا کیږي په دې دلالت کوي چې د قلبي عضلاتو کار زیات شوی او د کار کولو قدرت نه لري. کله چې د کار کولو اندازه زیاته شي نو په تالي توګه پراختیا د عدم کفایې له کبله منځ ته راځي چې د قلبي عضلاتو په نیمګرتیا د لالت کوي دا ډول پراختیا د زړه غیر معاوضوي او عدم کفایه بولي. هایپرتوروفي د قلبي عضلي پوپتالوژیک بدلون یې لاکن رادیولوژیک بدلونونه یې ډیر لږ او یا هیڅ موجود نه وي. له بلې خوا هایپرتروفي هم کولای شي چې د زړه په منظره کې بدلون څرګند کړي او معمولاً په بطیني برخه کې ګرد والی ښکاره کوي.

د هر سبب څخه چې د کیڼ بطین لویوالی صورت وموي نو لومړې پلا په بهرني جریان کې زیاتوالی ښکاره کیږي. د رادیوګرافي د کلیشې پر مخ چپ جنبي جدار غټ شوي وي چې د چپ بطین په قوس دلالت کوي د دې په نتیجه کې ښکته او کیڼ طرف غټوالی منځ ته راځي او د زړه ذروه د حجاب حاجز د قبې لاندې ځای نیسي چې دا وتیره د معدې د هوایي جوف څخه پورته د کتنې وړ وي. کله چې د دې بطین داخلي جریان زیات شي نو په خلفي برخه کې د غټیدو سبب ګرځي او په ښه توګه یې د L.A.O رادیوګرافی په واسطه

کتلی شو په دې صورت کې د ملا تیر او کیڼ بطین تر منځ زاویوي حالت منځ ته راځي چې دا حالت هم د پورتني وضیعت په رادیو گرافی کې لیدل کیږي. د کیڼ بطین غټوالی په خلفي قدامي، جنبي او L.A.O وضیعتونو رادیوگرافیو کې کتلی شو.

د ښي بطین غټوالی (L.A.E):

دا بطین په هغو خلکو کې غټیږي، چې د دې جوف په ناروغیو اخته وي، همدا رنګه په یو شمیر نورو ناروغانو کې هم غټیږي، لکه ریوي ناروغی، چې په لومړنی توګه د ریوي اوعیو له کبله د ریوي شریانو د لوړ فشار په نتیجه کې صورت مومي. ولادي ناروغی ، د میترال د دسام ناروغی او داسې نور. د داخلي جریان یا In flow زیاتوالي په نتیجه کې د ترایکسپید دسام څخه تر ذروې پورې او هم تر بین البطیني پردې پورې صورت مومي. د بهرني جریان زیاتوالی د بطین په ښي برخه کې اغیزه کوي او د قدامي بطین د جدار د اوږدوالي سبب کیږي، چې د رادیوگرافی د کلیشې پر مخ د ښي بطین وروستنی برخه یا ریوي قوس غټیږي، او په نتیجه کې د زړه قدامي پورتنی قوس په برجسته ډول ښکاري، او په R.A.O منظره کې د ریوي شریان څخه لاندې خیال څرګندوي. کله چې دا حالت پیدا شي، نو د ریوي شریان محدبیت د نورمال وضعیت په نسبت زیاتیږي او د زړه کیڼ علوي قسمت د ابهر د قوس څخه ښکته په مستقیم یا محدب ډول خیال غوره کوي. کله چې د ښي بطین غټوالی زیات شي او پرمختګ وکړي،نو زړه کیڼ لوري ته تدور کوي، او ښي بطین یو سرحد جوړوي، چې په R.A.O منظره کې د سرپوښتي (قص) د هدوکي شا او د زړه کینه پورتنی برخه کې بې خیال د کتنې وړ وي. د دې بطین حجاب حاجزي برخه هم اوږدیږي او په L.A.O منظره کې د اجوف په ګرد یا راوتلي شکل خیال ښکاره کوي. دا وتیره کیڼ بطین هم بې ځایه کوي او د زړه ذروه مخ پورته خوا ته ځي. هغه وخت چې د ښي بطین پراختیا د کیڼ بطین سره یو ځای وي، تفریقي تشخیص یې مشکل دی.

د کیڼ اذین غټوالی (L.A.E) :

د مایترل دسام روماتیزمل ناروغتیا وي د کیڼ ازین د لویوالی مهم سبب ګڼل کیږي همدا رنګه په ولادي ناروغیو او یو شمیر نورو کی هم دا ازین غټیدای شي. په کمه اندازه غټوالی معمولا" خلفي موقعیت غوره کوي او د رادیوګرافیکی نښه یې عبارت د مری د بیځایه کیدو څخه ده چې خلف او کمه اندازه ښی خواته صورت مومي. دا نښه د سینې د رادیوګرافی په واسطه هغه وخت کتلی شو چې د باریم سلفیت محلول د خولی د لاری ناروغ ته تطبیق او مری څرګند شي. په نورمال حالت کی مری نسبتا په مستقیم ډول او په R.A.O منظره کی کتل کیږي او د دی بطین په کمه اندازه غټوالی کی په موضعی توګه د Carina د سطحی نه لاندی ځای نیسي. د کین ازین قوس بنایی د چپ بطین شاته یو مستقیم یا موضعی محدبیت منځ ته راوړي چې دزړه په چپ سرحد کی د ریوی شریان د قوس څخه لاندی کتل کیږي. کله چې دا جوف لوی شی نو ښی خواته هم غځیږي او د ښی ازین او ورید اجوف علوی په قسمت کی یو قوس جوړوي چې په نتیجه کی په ښی خوا کی د Double cotour سبب ګرځی او دا وتیره په قدامی منظره کی د کتنی وړ وي. هغه وخت چې غټوالی په کتلوی ډول وي نو کیڼ ازین بنایی په ښی خوا کی یو قوس څرګند کړي او هم د زړه په چپ پورتنی سرحد کی د قوس جوړښت صورت مومي چې په قدامی منظرو کی د کتنی وړ وي. په نادره توګه د چپ ازین لویوالی یوازې په کینه خوا کی صورت مومي. په L. A. O منظره کی د چپ ازین غټوالی په خلفی قسمت کی د کیڼې لوبې قصبي څخه لاندې برجسته والي ښکاره کوي چې دا نښه نسبتا په ثابته توګه د دې جوف په غټوالي دلالت کوي. د زاويی اندازه باید په مایله توګه ۴۵ درجی وي. Westcott او Ferguson د چپ ازین د اندازه کولو د پاره د جنبی فلمونو په واسطه میتودونه تشریح کریدي.

د ښي اذین غټوالی یا (.R. A.E):

د دې ازین لویوالی په A.S.D د ترایکسپید په تضیق او عدم کفایه او د ښي بطین په نیمګرتیا کې مینځ ته راځي . د ښي ازین لویوالي لومړی د دې قوس په برجسته والي څرګندیږي او L.A.O منظره کې ښکاره کیدایشي دا راوتلی حالت د ازین په قوس دلالت کوي او د دې قوس غټوالي کله کله د ښي بطین سره یو

زاويوي شکل غوره کوي او په کينه مايله منظره کي کتل کيږي کله چي د دي ازين جسم غټ شي نو د زړه په ښکتني سرحد کي لويوالي منځته راوړي او پدي برخه کي محدبيت زياتيږي د دي قوس پر مختللي غټوالي په ښي خوا کي د لويوالي سبب گرځي او په قدامي منظره کي د کتني وړ وي او د خلف خواته برجسته والي يي د R.A.O په وضيعت کي کتل کيږي پدي منظره کي موضعي غټوالي د حجاب حاجز د پاسه او په هغه ځاي کي ليدل کيږي چي د کيڼ ازين حجم زيات شويوي . د دي ازين په کمه اندازه غټوالي د راديوگرافي د کليشې پر مخ په تکليف سره ښکاره کيدايشي . خاصتا" په هغه پيښو کي چي نور جوفونه هم غټ شويوي .

د زړه ولادي ناروغتياوي

CONGENINTAL HEART DISEASE

: Cyanotic Deffects

: Tetratogy of Fallot

د فالوټ تترالوژي دوه اساسي نقيص تشکيلوي (۱) ريوي تضيق (۲) په زياته اندازه د بطيناتو د پردي نقيصه . دريم او څلورم بدلون پدې تترالوژي کي په تالي توگه صورت مومي چي عبارت د ابهر موقيعت د بطينــي پردي د پاسه د Dextroposition سره او د ښي بطين د هايپرتروفي څخه دي .

راديولوژيك نښې يې :

زړه معمولا په نورماله اندازه او کله کله کوچني وي په ښي بطين کې هايپرتروفي موجوده وي او پراختيا نه

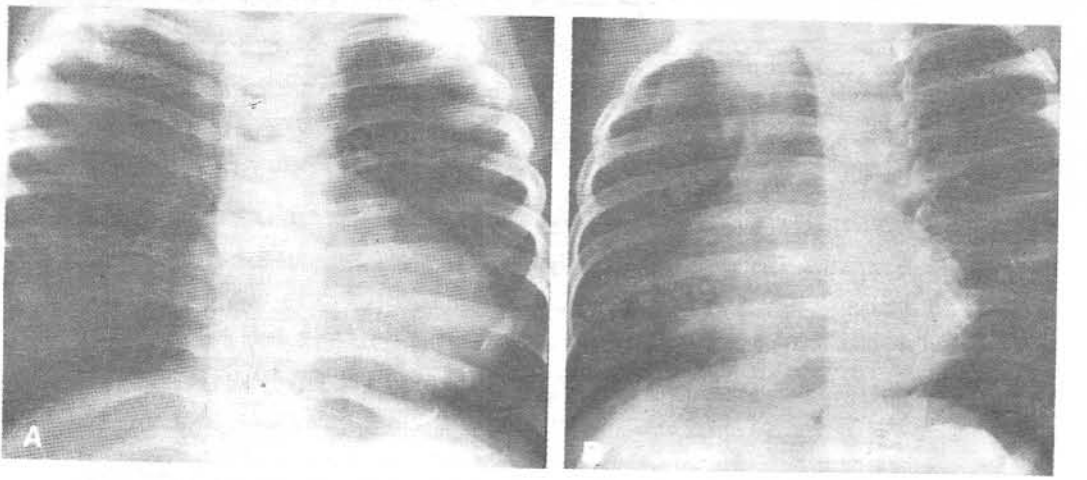

۳۲-۷ شکل: په دې شکل کې په شپږ مياشتيني ماشوم کې پرمختللې د Fallot تيترالوجي موجود ده. د زړه په کيڼ علوي سرحد کې محدبيت موجود دی. زروه لوړه شوې او په قسمي توگه په ثره او سږو کې اوعې نه ليدل کيږي. A- کينه قدامي مائله منظره. B- د زړه د ښي سرحد راوتلی حالت ښکاره کوي. زروه لوړه شوې او اوعې نشته.

وي پيدا شوې .

ريوي شريان : په قدامي منظره کي ښکاره کيږي . د ريوي شريان قوس کوچني وي او په نتيجه کي د زړه په چپ علوي برخه کي محدبيت زياتيږي د محدبيت اندازه د تضيق پوري اړه لري .

ريوي اوعې : په ريوي اوعيو کي کموالي ښکاره کيږي چي په نتيجه کي په دواړو خواووکي د ثروي برخو د اوعيو خيالونه کم او په سږو کي د اوعيو خيالونه نه ليدل کيږي چي دا د ريوي ويني په تنقيص دلالت کوي .

د زړه منظره : د ښي بطين د غټوالي په نتيجــه کــي د زړه زروه پورتــه او د زړه پــه چپــه ښکتنــي برخه کي گرده منظره غوره کوي په L.A.O وضيعت کي د ښي بطين غــټوالي د زړه پــه قدامــي برخــه کــي گرد شکل غوره کوي او کله چي دا لويوالي زيات شي کيڼ بطين پورته او خلفي خواته بيځايه کــوي نــو د زړه چــپ

یا خلفي جدار محدبیت په مرکزي برخه کي د حجاب حاجز د پاسه زیات شویوي او دا پدي دلالت کوي چي کیڼ بطین په غیر نورمال موقیعت کي لري .

ابهر : په ۲۵ % پیښو کي د ابهر قوس په ښي خواکي او په کینه خوا کي شتوالي موجود نه وي دا حالت په کاهلانو او غټو کوچنیانو کي لیدل کیږي لاکن ښایي په نوو پیدا شوو ماشومانو کي ونه کتل شي ورید اجوف علوي جنبي خواته پیځایه شویوي او په نتیجه کي په ښي علوي منصف کي د کثافت سبب ګرځي چي شاید د ابهر په موقیعت دلالت وکړي . کله کله د باریوم تطبیق په مري کي د دي پیښي سره مرسته کوي او کیدایشي چي وچه غاړه څرګنده شي او د ابهر راوتلي حالت ولیدل شي .

نورې نښې: کله کله په غټ ریيوي شریان کي وروسته د تضیق څخه پراختیا موجوده وي . ریيوي شریان ښایي نورمال او یا کمه اندازه د نورمال حالت څخه غټ شویوي . همدارنګه د دریم بطین شتوالي هم ښایي په پخواني تاریخچه کي موجود وي . هغه زاړه چي د فالوټ په تترالوژي اخته وي په مختلفو ډولو وي. (۷ – ۳۱ شکل.

Angiocardiography:

د دي ازمویني پواسطه ښکاره کیږي چي ابهر د ښي بطین څخه پیل شوي او ډکیږي . زیاتره وخت کوچني وي پدي شرط چي کوم شنټ په کیڼ بطین کي موجود وي د تضیق ځاي یا خوا په خاصه توګه په RAO او جنبي منظره کي لیدل کیږي د ریوي شریان اندازه هم ښکاره کیږي .

ریوي تضیق د ازین د ښي څخه کیڼ طرف ته شنټ سره :

ر یوي تنګښت د بطیني پردې او ازین د ښي طرف څخه کیڼ طرف ته شنټ سره د Tetrology of fallots په نامه یادوي . سیانوزس هغه وخت پیدا کیږي چي د ښي ازین فشار ډیر زیات او شنټ د ښي څخه چپ ته د فوحي یا ازیني پردي نقیصي څخه صورت مومي . د اوتیره د ژوندانه په لمړنیو وختوکي پیدا کیږي لاکن کیدایشي چي په وروستیو وختو کي هم وکتل شي .

رادیوګرافیک نښي: زړه په منځني اندازه یا ډیر زیات غټ شوي وي . ذروه یي پورته خواته تللي وي او د ښي بطین غټوالي څرګندوي . ابهر عموما" په نورمال ډول وي او قوس یي په کینه خوا کي وي .

ریوي شریان: د تضیق څخه وروسته پراختیا په کیڼ غټ ریيوي شریان کي د ریوي شریان قوس په غټوالي دلالت کوي چي په قدامي او مایلو منظرو کي یي لیدلي شو لاکن معمولا" موجود نه وي وروسته د تضیق څخه پراختیا په دسامي تضیقاتو کي صورت مومي چي معمولا" پدي حالت کي پیدا کیږي .

ریوي اوعې: ریوي اوعې ښایي کوچني لاکن کیدایشي چي هغه وخت په نورماله توګه وي چي شنټ په زیاته اندازه نه وي .

د زړه منظره: ښې ازین او ښي بطین غټ شویوي د تضیق څخه وروسته د پراختیا له کبله ریيوي شریان په برجسته توګه وي ښي ازین ښایي غټ شویوي ذروه لوړه شوي او ښي ازین په برجسته توګه په LAO او قدامي منظرو کي خیال څرګندوي .

Complet Transposition of the Great Vessels یا د غټو اوعیو بشپړ بدلون :

دا انومالي ښایي د یو شمیر نورو انومالیو سره یو ځاي وي . وقوعات یي په نارینه وو کي د ښځو په نسبت زیات دي او نسبت یي د دوو یا څلورو په حدودکي د یوه سره وي . انزار یي خراب دي لاکن ښه والي یي د قلبي جراحي په صورت کي کیدلي شي .

رادیوګرافیک نښې یې: د زړه اندازه په نورمال ډول او یا نورمالي اندازي ته نږدي وي چي دا حالت د زیږیدني په وخت کي او یا وروسته د دوه اونیو څخه لیدل کیږي . پس له هغې د زړه اندازه غټیږي .او د څو

هفتو په موده کې ډیر غټ شکل غوره کوي . تر دوو میاشتو پورې په ټولو نوو پیدا شوو ماشومانو کې زړه غټ شکل اختیاروي .

د زړه منظره: دواړه بطنیات غټ شويوي او د زړه عمومي منظره بیضوي یـا د هـکي پـه څیر وي .ښي بطین ډیر غټ او د کین په نسبت یې غټوالي زیات وي . د زړه منظره په جنبي او LAO وضیعتونـو کـې ګرد او پـه مایل وضیعت زیاتیږي .

ریوي شریان او ابهر: په قدامي منظره کې د لویو اوعیـو خیـال پـه نـري ډول وي . د دې پـه نتیجـه کـې پـه قدامي خلفي وضیعت کې ابهر په قدام کې راوو‌ځي او بیرته په مستقیم ډول شاوخواته ځي د دې په نتیجه کـې په مایل وضیعت کې اوعیې یو د بل د پاسه خیال ځرګند وي او په مایل وضیعت‌کې سره جلا کیږي د ابـهر د قوس خیال موجود نه وي (۱۱-۲۲ شکل) .

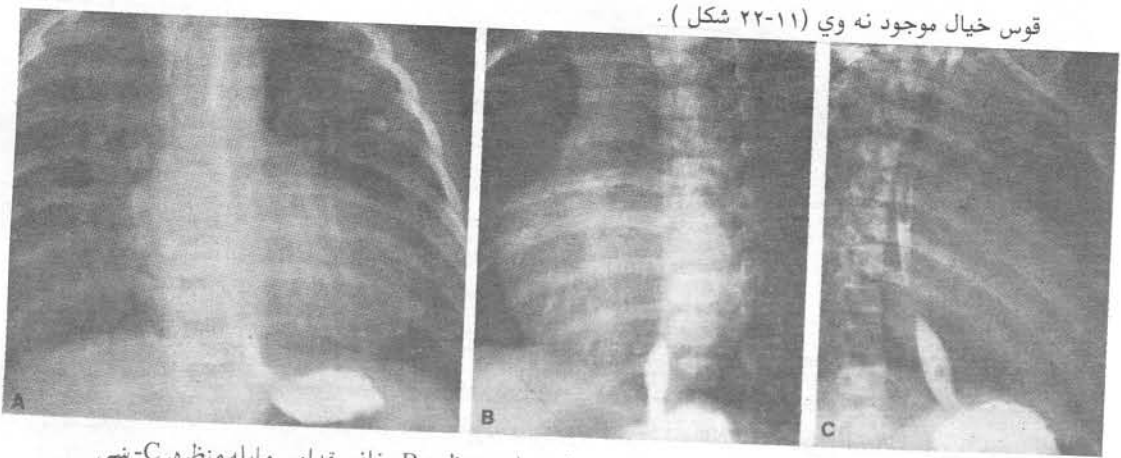

۱۱-۳۲ شکل: غټو اوعیو غیرنورمال موقعیت. A- قدامي منظره. B- خلفي قدامي مایله منظره. C- ښي قدامي مائله منظره. زړه غټ شوی. ریوي او غټې اوعیې په ښکاره او ښه توګه په ښي ثروي او مرکزي برخو کې.

ریوي اوعې : ریوي اوعې غټې او برجسته وي، کله چې ریوي تضیق یا شنټ موجود وي، د ریوي اوعیو خیال کمیږي، ځرنګه چې زړه غټ شوی نه وي، او په قوسونو کې یې غیر نورمال حالت نه وي پیدا کړی، نو له دې کبله د Transposition او ریوي تضیق تشخیص په ډیرو ستونزو سره کیدی شي.

Angiocardiography وریدې انجیوکاردیوګرافی کې په ترتیب سره ښې ازین، ښي بطین او په قدامي برخه کې له بطین ځخه ابهر ډکیږي. معمولاً ریوي شریان په کمه اندازه کثافت غوره کوي. که چېرې د ازیناتو د مینځ د پردې نقیصه موجود وي، معمولاً د کین ازین د کثافت په واسطه پټیږي. کیدای شي، چې Patent ductus ځرګند شي، خو د بطیناتو د مینځ د پردې نقیصه مشکله ده، چې ځرګنده شي. همدا رنګه د زړه د ښي خوا غټوالی د انجیوکاردیوګرافی پواسطه لیدل کیدای شي.

Tricuspid atresia with Pulmonary stenosis یا د ترای‌کسپید اتریزیا د ریوي تضیق سره:

رادیوګرافیک ښنې: د زړه اندازه معمولاً غټه شوې وي، خو په پوره اندازه توپیر په کې موجـود وي. پـه یـو شمیر پیښو کې غټوالی ډیر نه وي، خو په یو شمیر نورو کې په زیاته اندازه وي.

د زړه منظره: همیشه د بوټ منظره غوره کوي او ښایي د تترالوژي فالوټ په څیر وي، د زړه د ښي خوا منظره په مستقیم ډول وي، او ښایي د ملا د تیر په ښي خوا کې غځیدلي وي. د ریوي شریان قوس په محدب

شکل وي. بنايي کين ازين غټ شوي وي، او که چېرې د دې ازين غټوالی موجود وي نو د تشخيص سره مرسته کوي . بني ازين معمولا" لوی شوی وي او کيدای شي چې په زياته اندازه وي د ECG پواسطه د کين بطين غټوالی څرګندیږي . د زړه کينه خوا په ګرد شکل خيال ښکاره کوي او ذروه لوړه شوې وي او د ښي بطين د غټوالي سره ورته والی لري .

ريوي شريان : په قدامي منظره کي په لوی ريوي شريان کې محدبيت څرګنديږي او بنايي پـه پرمختللـي ډول وي چي د ابهر او چپ بطين په منځ کي ښکاره کيږي .

ريوي اوعې : په ريوي اوعيو کې معمولاً کمښت موجود وي مګر دا چي په لويو اوعيو کي په پوره تـوکه د بـل خای موقيعت پيدا شويوي کله چي موجود وي نو اوعيي نورمالي يا زياتي وي . ابهر پـه عمومـي تـوکه پراخـه شويوي .

Angiocardiography:

دا غوره ازموينه ده چي د ترايکسپيد اترازيا اناتوميکي تشخيص ټاکـي . ښي ازيـن پـه مثلثـي تـوکه تـور خيـال ښکاره کوي او دا څرګندوي چي ښي بطين دنقيصې له کبله نه امتلا کيږي . د ښي خوا څخـه کيـن طـرف تـه ازيني شنټ ليدل کيږي او په نتيجه کي د زړه په چپه خوا کي په چټکي سره کثافت ښکـاره کيـږي . د ريـوي شريان ريشه د تضيق خوا په ډير تکليف سره څرګنديږي .

Tricuspid Atresia Without Pulmonary Stenosis

يا د ترايکسپيداتريزيا پرته له ريوي تضيق څخه :

دا انومالي د لويو اوعيو د غير نورمال موقيعت او د يو ځاي شوي بطـين سـره معمـولا" پيـدا کيـږي راديوګرافيـک نښي يي عبارت د زړه د زياتي اندازي غټوالي دي . په قاعدوي برخو کي د لويـو اوعيـو نريـوالی او کلـه د چپ ازين د غټوالي څخه دي . ريبوي اوعيي په پرمختللي ډول غټيږي . د الکتروکا راديوګرافيک نـښو يـو ځاي کيدل د کين بطين له غټوالي سره په سيانوتيک ماشوم کې چې د اوعيو خيـال يـې هـم پـه برجسـته تـوکه وي د تشخيص پلو ته رهنمايي کوي.

د ترايکسپيد تضيق يا Tricusid stenosis: په ولادي توکه د ترايکسپيد تضيق يوه نـادره انومالي ده، او دا د زړه له نورو انوماليو سره يو ځای پيدا کيږي. يوازې راديوګرافيکې نـښې يـې عبارت د اوعيـو لـه کمښت څخه دي. د ښي ازين غټوالی په دې مرضي پيښه کې دومره عموميت نه لري. په يو شـمير پـېښو کـې د فـالوټ ترالوژي په څير ښکاره کيږي.

Persistent ductus Arteriosis : دا انومالي څلور ډوله ده.

راديوګرافيک نښې: دا انومالي معمولاً غټه او د ساعده قوس په برخه کې مقعريت څرګندوي. د سږو پـه محيطـي اوعيو کې زياتوالی صورت مومي او د غټ ريوي شريان په برخه کې محدبيت پيدا کوي. زړه معمولاً غـټ شـوی وي. د ښي بطين غټوالی په څرګند ډول وي، چې په نتيجه کې د زړه ذروه لوړه شوې وي. دا منظره د فالوټ ترالوژۍ په څير خيال ښکاره کوي.

Ebstein's Anomaly: په دې انومالی کې ترايکسپيد مخ ښکته پلو په ښي بطين کې ځای لري.

راديولوژيک نښې: زړه معمولاً په زياته اندازه غټ شوی وي، د ښې خوا غټوالی د اوږې او يا کوهان په څير وصفي منظره څرګندوي. معمولاً د زړه د کيڼي علوې برخې قوسونه غټ شوي وي. د زړه منظره د Shoulder په څير وي (۱۲-۳۲ شکل) په داسې پېښو کې د راديوګرافی لـه نظره تشـخيص پـه غـوره تـوکه کـولای شـو، خاصتا چې د الکتروکارديوګرافيک بدلونونو سره يې ارتباط ورکړل شي.

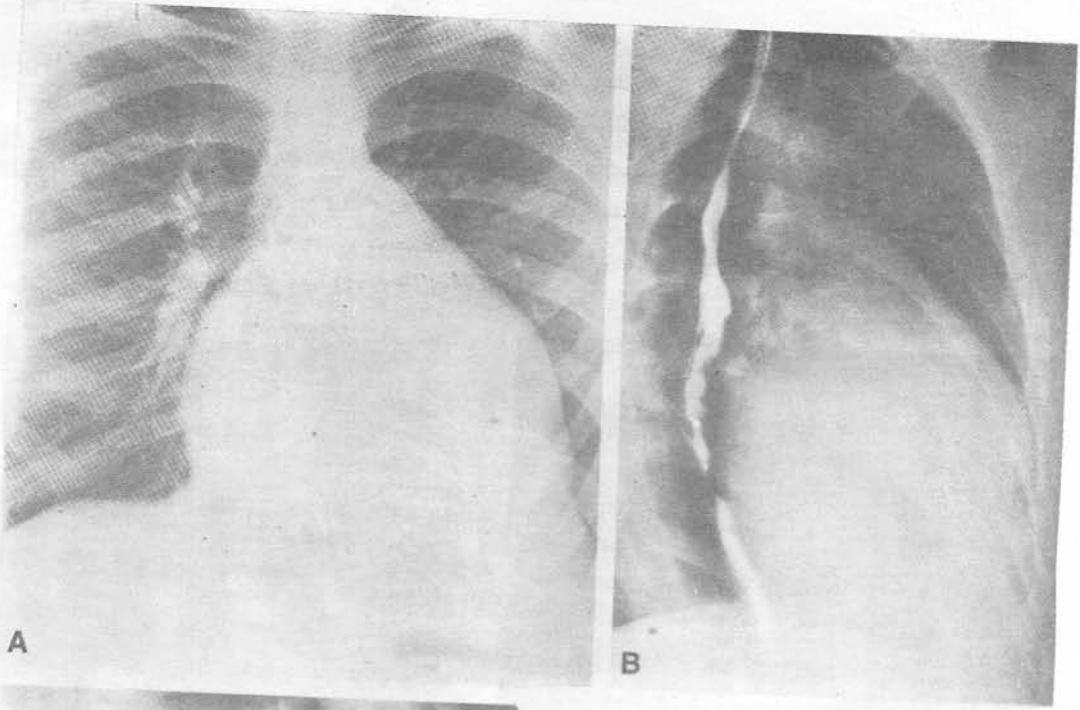

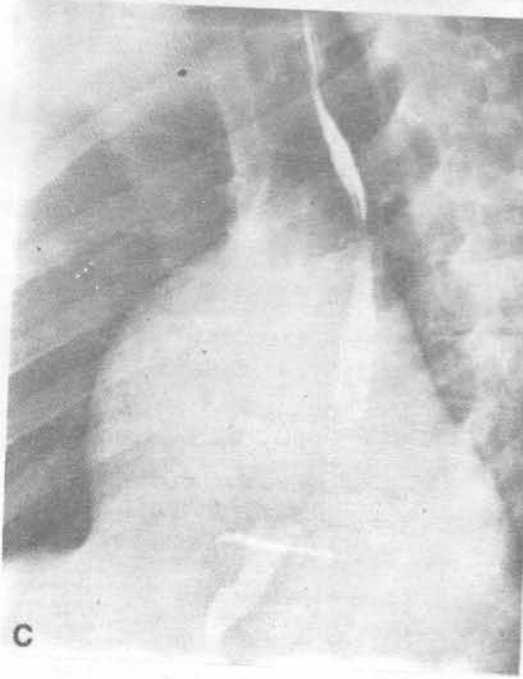

۱۲-۳۲ شکل: Ebstein's anomaly
زړه ډیر غټ شوی. په مائله منظره کې د ښي
اذین ډیر زیات غټیدل ملاحظه کیدای شي.
A- Frontal، B- ښي قدامي مائل، او
C- قدامي مایل وضعیتونه.

د راديولوژۍ په سرويس کې د ازموينو ترتيب يا نظم:

د دې له پاره چې د راديولوژۍ په سرويس کې کارونه په ښه او په زړه پورې توګه سر ته ورسيږي، نو د مربوطه پرسونل له پاره د دندو او وظيفو لايحه بايد د قوانينو سره جوړه شي سربيره په دې د بينظمۍ د مخنيوي په منظور د نوبت د سستم څخه کار واخستل شي. عاجلې او حادې پيښې ددې څخه مستثنی دي. مګر د اختصاصي ازموينو او يا کثيفه موادو په منظور د سرويس د ظرفيت او امکاناتو په اندازه ناروغانو ته نوبت ورکړل شي.

د امکان تر حد پورې بايد هڅه وشي چې سرويسونو سره د مربوطه ناروغانو د چمتو کولو په هکله او هم د هغوی د تاکلو په برخه کې مخکې مفاهمه تر سره او د راديولوژيک ازموينې په برخه کې لازم معلومات ورکړل شي. د مثال په توګه که چيرې د بولي سيستم معاينه د کثيفه موادو سره ضروري وي نو د مربوطه سرويس نرس ته لازم هدايات ورکړل شي. البته د اهتماماتو په هکله يادونه وشي.

د مجهوله وړانګو سره د معروض کيدو د مخنيوي تکنيکونه او د دوزي متري د کنټرول په منظور:

څرنګه چې پوهيږو چې مجهوله وړانګې او ټول تشعشعات چې ايونايزيشن پيدا کوي په بدن باندې مضره اغيزې منځ ته راوړي نو له دې کبله د راديولوژيک معايناتو په وخت کې بايد داکتر او يا معاينه کونکی تکنيشن او ناروغ لازم تدابير او اهتمامات تر سره کړي تر څو ددې خطرونو څخه وژغورل شي. ارونده تکنيکونه د Radio Protection يا د تشعشعاتو په مقابل کې د ساتنې د تکنيکونو په نامه ياديږي.

الف: د ناروغ د ساتنې اهتمامات:

- ☐ د مجهوله وړانګې تيوپ د ۲-۳ ملي متروالمونيم فلتر لرونکی وي.
- ☐ د شعاع ساحه په کمه او لازمه اندازه او د فلم د سايز سره وټاکل شي.
- ☐ د تيوپ ديافراګم يا کوليماتور د دوه ملي مترو معادل د پردو لرونکی وي.
- ☐ د راديوسکوپۍ وخت تر خپلې وسې پورې بايد کم کړل شي او يا دا چې د طبي تلويزون.
- ☐ لوړ مناسب K.V وټاکلی شي او په خای يی د اکسپوز وخت ډير کم تر ممکنه اندازې ته راټيټ شي.
- ☐ د تشعشع د محراق او شخص تر منځ مسافه زياته شي چې په دې صورت کې جلدي دوز ته کمښت ورکول کيږي.
- ☐ د راديوسکوپي د اجرا څخه مخکې هغه څوک چې ازموينې سرته رسوي بايد خپلې سترګې د ۱۰-۱۵ دقيقو پورې تيارې سره سمون او مطابقت ورکړي.
- ☐ د بدن حساسه غړي خصوصاً په نارينه کې خصيه او په زنانه کې تخمدانونه د سربي الاتو په واسطه پټ کړل شي.

ب: د راديولوژۍ سرويس د مسلکي پرسونل د ساتنې په منظور اهتمامات:

- ☐ د سکوپۍ په وخت کې معاينه کونکی شخص د سربي ربړي پيش بندونو څخه (د نيم ملي متر) معادل سرب کاروانخلي. همدارنګه ربړي سرب لرونکی لاستونې يا دستکشې (۰،۲۵ څخه تر ۲،۵) ملي متر معادل سرب او محافظوي مخصوصه چوکۍ (۰،۷ ملي متر معادل سرب) څخه استفاده وکړي.

Total Anomalous Pulmonary Venous Return
يا د ريوي وريدونو د بيرته راګرځيدو انومالي:

په دې انومالۍ کې ريوي وريدونه د څو لارو په ښي ازين کې تشيږي.
راديوګرافيک نښې يې: زړه غټ شوی وي، دا غټوالی په ښي خوا کې وي، ريوي اوعيې په برجسته توګه وي.
په صغير دوران کې د وينې جريان زيات شوی وي، کله چې د کين بطين په وريد کې عمومي انومالي موجود
وي، ريوي وريد له کين بې نوم وريد سره ارتباط پيدا کوي او په قلبي وعايي برخه کې د (۸) شوي شکل
ښکاره کيږي، دا په ښه توګه په زړو کوچنيانو کې د کتنې وړ وي. په پراخه توګه او د زړه په دواړو پورتنيو
برخو کې د مقعريت لرونکي وي. (۱۳-۳۲ شکل)

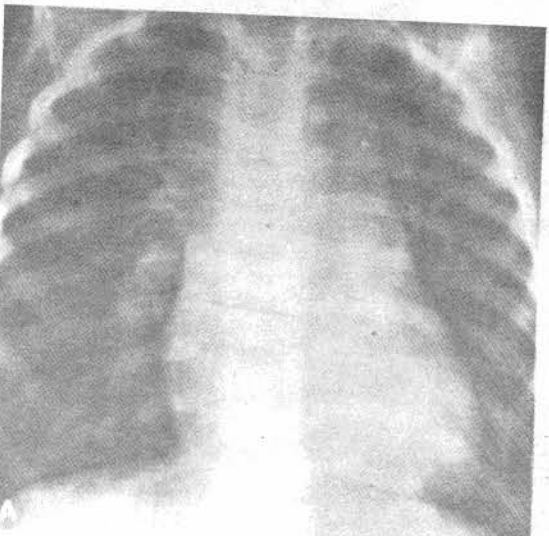

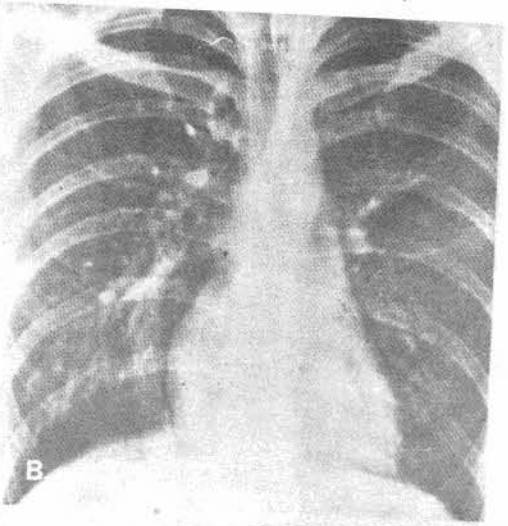

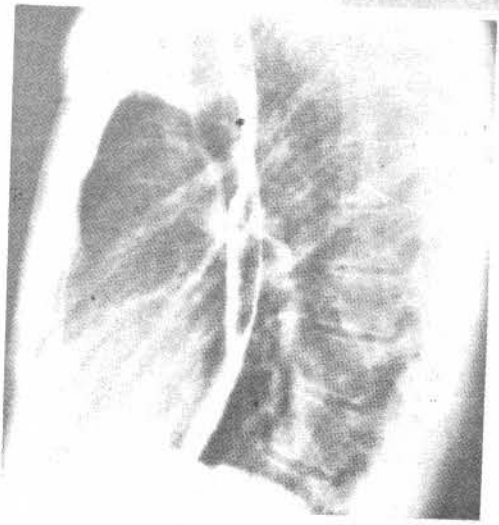

۱۳-۳۲ شکل:
A ريوي وريدي ټوله انومالي.
B په قسمي توګه ريوي وريدي انومالي.
C وريدونه په خلفي برخه کې ليدل کيږي.

ابهر کوچنی او ريبوي شريان اکثراً پراخه شوي او د وروکي شوي ابهر څخه لاندې خيال ښکاره کوي دا پيښه
چې د حجاب حاجز لاندې موجوده وي په مختلفو دولو راديولوژيک منظري ښکاره کوي معمولاً د زړه اندازه او
منظره په نورمال دول وي لاکن سږي په غير نورمالشکل وي. په ريبوي اوعيو کې احتقان او ازيما موجوده وي

د اوعیو خیال په کاهلانوکي د وریدي لوړ فشار سره ورته والي لري چې پــه تـالي تـوکه د سـامي ناروغتیـاوو لــه کبله پیدا شویوي . یوازې په نوو زیږیدلو ماشومانو کې ثږوي اوعیې په برجسته توکه نه وي .

نوري سیانوتیک نقیصی Transposition of the Taussing bing type: پــه مختلفو غیر نورمالو موقیعتونو کي ابهر د ښي بطین او ریوي شریان د بین البطیني پردې له پاسه ځای لـري. د بطیناتو تر منځ لویه نقیصه موجوده وي کله چې دا نقیصه د بطیني بارزې څخه پورته او منشه یید رییوي تنــي سره نژدي وي پدي پورتني نامه یادیږي.

رادیوگرافیک نښې : زړه غټ شوي وي او په لومړنی توکه ښي بطین په پراخه شکل موجــود وي د دي سره یو ځاي په رییوي شریانوکي غټوالي یا پراختیا مینځ ته راځي چې په فصیصي یا ثږوي اوعیــو کـي ښکـاره کیږي چې ښایي د سږو د اوعیو کانالونه ډک وي . لاکن کله چې هایپرتنشن منځته راشــي نـو کـوچني حـالت غوره کوي . ښایي د کیڼ ازین او کیڼ بطین غټوالی موجود وي او د ساده رادیوگرافیو پواسطه دواړه ډولونــه سـره توپیر کیداي نشي.

په نوو زیږیدلو ماشومانو کې د زړه ولادي ناروغی: Gyepes او Vincont د زړه نه (۹) ډوله ولادي ناروغی چې په پوره توکه د سیانوزس سبب شوی وې، د ژوندانه په لومړنیو دوو اوونیـو کې په عاجل ډول تشخیص او تداوي کړې. د سینې قدامي خلفي رادیوگرافی په دې اروند پــوره مرسته کــوي، خاصتا د گروپونو یا ډلو تر مینځ توپیر په هکله په لومړني گروپ کې ریوي دوران کمیږي، چې په نتیجه کــې د اوعیو خیال کې کمښت صورت مومي او په ناروغ کې د ریوي اتریزیا په څیر منظره جوړوي. په دویم گروپ کې شریاني منظره په نورمال ډول یا منځنی انــدازه زیاتــه شــوي وي. پــه دریم گروپ کــې کــاردیومیکالي او وریـدي ریوي احتقان موجود وي.

Hypoplastic Left Heart Syndrome: په دې پیښه کې رادیوگرافیک نښې د زړه له زیـاتي انـدازې غټوالي څخه عبارت دي. د ریوي اوعیو زیاتوالي چې د وریدي احتقان له کبله پیدا کیـږي او کلـه کلـه جیبـوي زړه.

Noncyanotic Defect: په دې انومالیو کې له کیـڼ څخــه ښي خــوا تــه شنټ موجـود وي، او هـم پــه محفوظه توکه دسامونه اخته شوي وي، چې دا موضوع مخکې څیړل شوې ده.

Patent Ductus Arteriosis: دا وتیره په داخل رحمي ژوند کې په دې توکه موجوده وي، چې د ریوي شریان په سیستمیک دوران کې شنټ صورت موندلی وي، په وظیفوي توکه قنـات د ژوندانــه څخــه ژر وروسـته ترل کیږي. اناتومیک ترل یې د دوو میاشتو په موده کې. خو کله کله اوږدیږي او د شپږو میاشتو او په نادر ډول تر یوه کال پورې صورت مومي.

رادیو گرافیك نښې: د قدامي مایل او جنبی رادیوگرافیو په واسـطه یـې معمولاً تشـخیص نشـو کیدای خاصتا په نوو زیږیدلو ماشومانو او غټو کوچنیانو کې اول باید د کلینیکی لوحې سره ارتباط ورکـړل شـي. چپ ازین او چپ بطین غټ شوی وي او په ابهر کی هم پراختیا لیدل کیږي چې د قنات تر پیل پوری صـورت مومي ریوی شریان او ریوی محیطي اوعیې پراخه شوي وي دا نښې دکیڼ څخه ښی خواته شـنټ سـره مـوازی وي په هغه ناروغانو کی چې شنټونه په کوچنی اندازې وي د رادیوگرافی د کلیشـې پـر مـخ پــه قلبـی وعـایی سیستم کی غیر نورمال حالات نه لیدل کیږي.

د زړه اندازه : تقریباً په نیمایي ناروغانو کې د زړه غټوالي په خفیفه اندازه موجود وي کــه چـیري شنټ وي نو ښایي چې غټوالی هم پر مخ تللی وي.

د زړه منظره : ښایي کیڼ بطین په پوره اندازه غټ شوی وي او R A O وضعیت کی د کتنــې وړ بې خایه کیدل په مری کی څرکند شي. همدا رنگه چپ بطین هم غټ شویوي چې په نتیجــه کــې پــه قدامـی منظره کی د زړه د چپ سرحد د اوږدیدو سبب گرځی په همدی شان دا حالت په L A O منظره کـی هـم د

کتنی وړ وي په دوامداره ډول د ریوی جریان له کبله ریوی هایپرتنشن پیدا کیږي چې وروسته د ښی بطین د غټیدو سبب کیږي.

ریوی شریان: په دې پیښه کې د ریوي شریان قوس پراخه شوی وي او قدامي منظره کې دا قوس

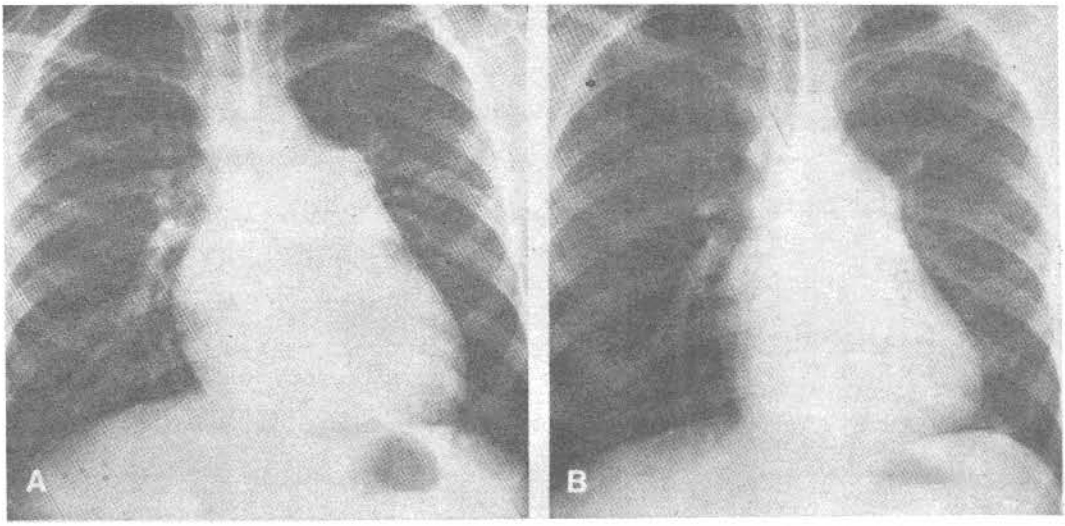

۱۴-۳۲ شکل: Patent Ductus Arteriosus .A- زړه په متوسطه اندازه غټ شوی دی. B- دا فلم یو کال وروسته له عملیات څخه اخستل شوی دی.

په محدب شکل ښکاره کیږي (۱۴-۳۲شکل).

ریوي اوعیې: د سږو په ثروي او محیطی برخو کی اوعیې په برجسته توګه وي. د ریوي شریانونو اندازه په ښه توګه د تاکلو وړ نه وي لاکن د نورمالی اندازی څخه پراخه شویوي د ښی نازله ریوي قطر په هغه کوچنیانو کی چې عمر یی د دو کلو ته نږدي وي د وچی غاړي په اندازه وي. کله چې د چپ څخه ښی خوا ته شنټ موجود وي نو د شریان قطر هیڅکله د وچی غاړی څخه کم نه وي دا څیړنه په (۱۰۲) تنو کوچنیانو کی لیدل شویده چې د چپ څه یی ښی خواته شنټونه درلودل.

ابهر: ابهر همیشه غټ شوی وي، ښایي د چپ ابهر جدار د قوس څخه لاندې په بر جسته توګه وي. چې د دې برخې په لږې پراختیا دلالت کوي.

Angiocardiogvaphy :- دا معاینه زیاته مرسته نه کوي لاکن ښایي د ریبوي شریان تکراري ډکیدل د ابهر څخه او په کمه اندازه د زړه د چپ سرحد غټیدل څرګند کړي . په موضعي توګه د ابهر پراختیا د قنات په خوا کي د قنات فتق ښکاره کوي لاکن د تشخیص سره زیاته مرسته نه کوي .

Retrograde Aortography :- دا کتنه ډیره زیاته مرسته کوي او له پورتنی ازموینې څخه غوره ده . کثیفه مواد په راساً په ابهر کې ذرق کیږي او د وینی کثافت سره یو ځای قناتونه ریوي شریان او د هغې څانګې څرګندوي.

د اذیناتو د منځ د پردي نقیصه یا Inter atrial septal defct:

دا نقیصي په زیاته اندازه پیدا کیږی او په څو ډولو وي.

رادیوګرافیك ښنې :

د زړه اندازه: زړه معمولاً په منځنی اندازه غټ شوی وي، خو کیدای شي چې نورماله اندازه ولري.

د زړه منظره: د ښي بطین او ازین غټوالي ښایي په پوره اندازه او د کتنې وړ وي لاکن د ښي او چپ بطین د غټوالي تفریقي تشخیص همیشه امکان نلري چپ ازین غټ شوي نه وي .

ريوي شريان: ريوي شريان پراخه شوى او ښايي غټ وي چي يو محدبيــت جوړوي چي د کوچني ابهر له قوس سره ورته والى لري. په دې انومالى کې د ابهر د قوس اندازه د نورو دوو انوماليو

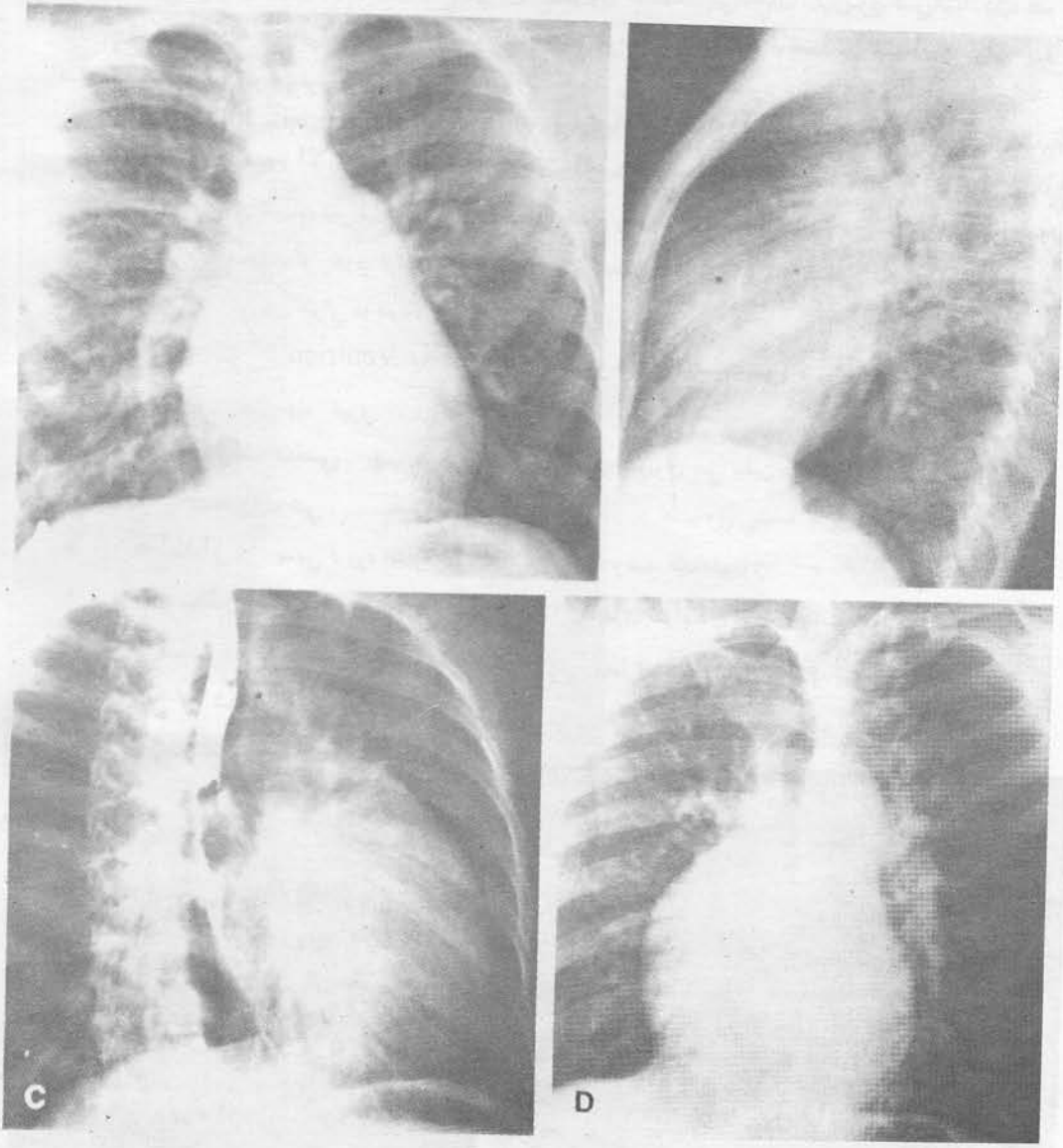

۳۲-۱۶ شکل: د اذيني پردې نقيصه. ښي بطين غټ شوى او هم ريوي شريان پراخه شوى. A- قدامي. B- جنبي. C- ښي قدامي مائله منظره. D- کينه قدامي مائله منظره.

په نسبت ډېر پراخه شوى وي. (۱۶-۳۲ شکل)

د سږو او عيې: ثروي او ريوي اوعيي زياتيږي .

ابهر : د وينى شنت د زړه د چپ طـرف څخـه صغير دوران تـه د دي سبب ګرځي چـي د ابـهر جريان کم شي نو پدې اساس ابهر د نورمالي اندازي څخه کوچني وي .خاصتا" په غټانو کـي د کتنـي وړ وي لاکن په نوو زيږيدلو ماشومانو کې په مشکله کتل کيږي.

Atrial Septal defects with Right to Left Shunts
یا بین الاذیني نقیصه د ښي خوا څخه کیڼ طرف ته شنټیونو سره:
پدي نقیصه کي د زړه ښي خوا په زیاته اندازه غټه شویوي خاصتا" ښي بطین . د ریوي شریان اندازه هم زیاتیږی او د سږو د محیطي برخو په شریانونو کي د کتني ور توپیر موجود وي . همدارنګه د محیطي برخو په شریانو کي په قطرونو هم فرق موجود وي .

:Atrial Septal defect with Mitral stenosis lutembacher's Syndroma **یا بین الازیني نقیصه د مترال د تضیق سره:** پدې پیښه کې د ښي بطین کار زیاتیږي ، ریوي شریان ډیر غټیږي چي په وصفي توګه د رادیوګرافي د پاڼي پر مخ د کتني ور وي زړه په عمومي توګه غټ شویوي او ریبوي اوعیي زیاتي شویوي ښي بطین او ازین په زیاته اندازه غټیږي او کیدایشي چي په کیڼ ازین کي هم غټوالي موجود وي .

Ventricular septal defect **یا د بطیني پردې نقیصې:** د زړه په ولادي ناروغیو کې دا نقیصه په زیاته اندازه پیدا کیږي.

رادیوګرافیك ښنې: چپ ازین او چپ بطین غټ شویوي ښي بطین هغه وخت غټ شویوي چي ریبوي شریان فشار زیات شي .

د زړه اندازه: ښایي د زړه اندازه نورماله لاکن زیاتره وخت غټه شویوي .

د زړه منظره: په دوارو خواوو کي د بطیناتو کار زیاتیږی نو پدي اساس ښایي دواړه بطینات غټ شویوي کیڼ بطین همیشه په لومړي وخت کې غټیږي . چپ ازین هم غټیږي او د مري د بیځایه کیدو سبب کیږي. (۱۷ –۳۲ شکل) .

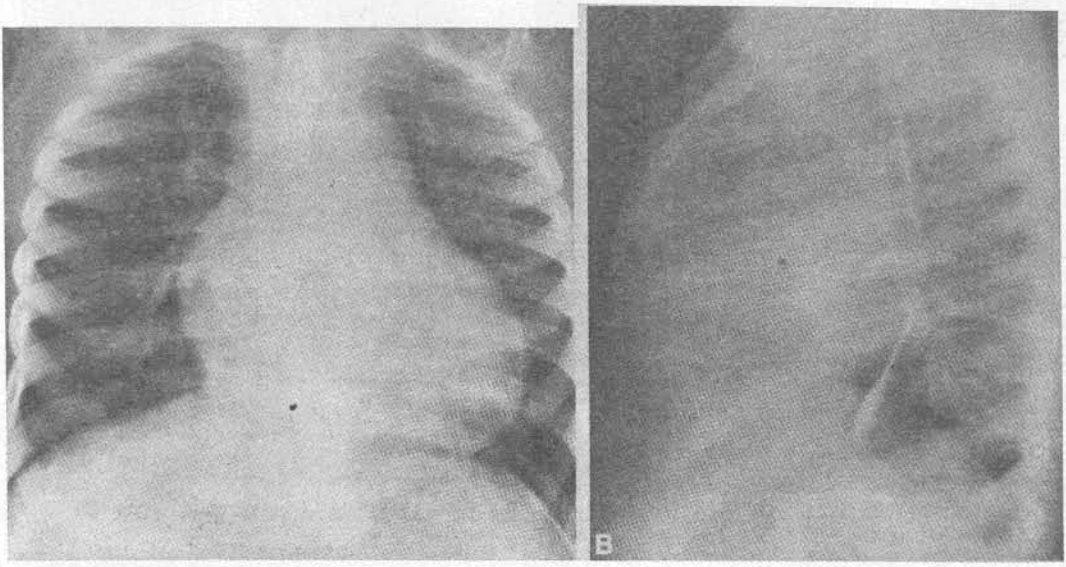

۱۷-۳۲ شکل په شپاړس کلن ماشوم کې د بطیني پردې نقیصه V.S.D. زړه غټ شوی ښکاري. B- د کیڼ بطین یوه اندازه غټوالی څرګندوي.

ریوي شریان: ریوي شریان پراخه او برجسته وي.

د سږو اوعیې: په هغه صورت کي چي شنټ پراخه وي نو د سږو په ثروي او محیطي برخو کي اوعیي زیاتیږي ، د ابهر اندازه نورماله وي .

يا بين البطيني نقيصــه د Ventricular septal defect with R to L shunt **ښي څخه کيڼ طرف شنټ سره** :

د دې انومالى راديوګرافيک نښي عبارت د زړه د غټوالي څخه دي معمولاً دواړه بطينات په متوسطه اندازه غټيږي . د ريوي شريان سګمنټ د مرکزي ثروي برخي اوعيي په زياته اندازه لويږي (۱۸ –۳۲ شکل) کله چي د ښي خوا څخه کيڼ طرف ته او يا د کيڼ څخه ښي خواته شنټ په کمه اندازه وي نو د اوعيو بدلونه هم کم وي . په وروستنيو وختو کي د سيني راديوګرافي د ريوي تضيق په څير تغيرات ښکاره کړي .

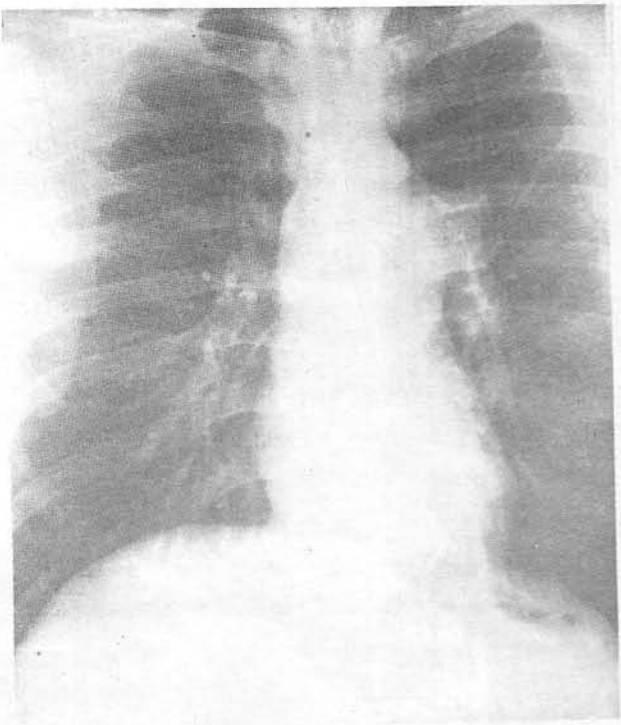

۲۰-۳۲ شکل: د Pulmonic دسام تضيق په ۲۳ کلن سري کې.

يا Pulmonary Stenosis

ريوي تضيق :په خينې ناروغانو کي د کتنې وړ راديوګرافيک بدلونونه نه ليدل کيږي په وصفي توکه د دسام په تنګښت کي ښي بطين غټ شوي او کيڼ ريوي شريان راوتلي وي او د سږو د محيطي برخي اوعيې په نور مال ډول وي . ښي ازين کله کله غټيږي .

د زړه اندازه : ښايي زړه په نورمال ډول وي . لاکن په نيمايي پيښو کي غټ شويوي .

د زړه منظره : دا غټوالي په ښي خوا کې او ګرد شکل غوره کوي . د زړه ښکتني سرحد ګردوالي په LAO منظره کي ښکاره کيږي ذروه ښايي لوړه شويوي او په پڅه توکه وي .

ريوي شريان : ښه وصفي نښه يې عبارت د لوي ريوي شريان له پراخيدو څخه ده چي په نتيجه کي د زړه په کيڼ پورتني سرحد کي د ابهر د قوس لاندي محدبيت زياتيږي. د تضيق څخه وروسته پراختيا په دسامي تنګوالي کي صورت مومي .(۲۰ –۳۲ شکل).

ريوي اوعيې:د غټ ريوي شريان بدلونونه ورسره يو ځای په سږو او ښي ثروي برخه کې نورمالي اوعي موجودې وي .

Angiocardiography: د دي ازمويني پواسطه ښايي د ښي ازين او ښي بطين پراختيا څرګنده شي لاکن په عمومي توکه ريوي تضيق او وروسته د تنګوالي څخه د پراختيا نښي ښکاري .

Aortic Stenosis: د ابهر تنګښت په ولادي توکه ښايي د د سام څخه لاندي وکتل شي . د دسامي ډول تضيق پيښې زيات عموميت لري .

راديوګرافي نښي : د تضيق څخه وروسته پراختيا معمولاً په د سامي تنګښت کې صورت مومي په وصفي توکه پراختيا په ساعده ابهر کي پيدا کيږي چې په نتيجه کې د ابهر د ښي جنبي برخي محدبيت زيات او په LAO راديوګرافي کي کتلي شو . د ابهر د قوس مستعرضه برخه پراختيا نه مومي د چپ بطين هايپرتروفي او پراختيا هم منځ ته راځي معمولاً" زړه په زياته اندازه نه غټيږي تر څو چي غير معاضوي صفحي ته داخل نه شي . په هغه ناروغانو کي چي د ابهر په کمه يا منځني اندازه تضيق وي راديوګرافيک بدلونونه نه ليدل کيږي يوازې ساعده ابهر په کمه اندازه د برجسته شکل لرونکي وي . د ابهر څخه د لاندي برخي تضيق د راديوګرافي د کليشې پر مخ په اسانه نه تشخيصيږي .

دا انومالي په دوو غټو برخو ويشل Corrected Transposition of the Great Vessels: شويده . راديوګرافيک نښي د نقيصي پوري اړه لري کيدايشي چي يو شمير نښي په وصفي توګه وي ساعده ابهر

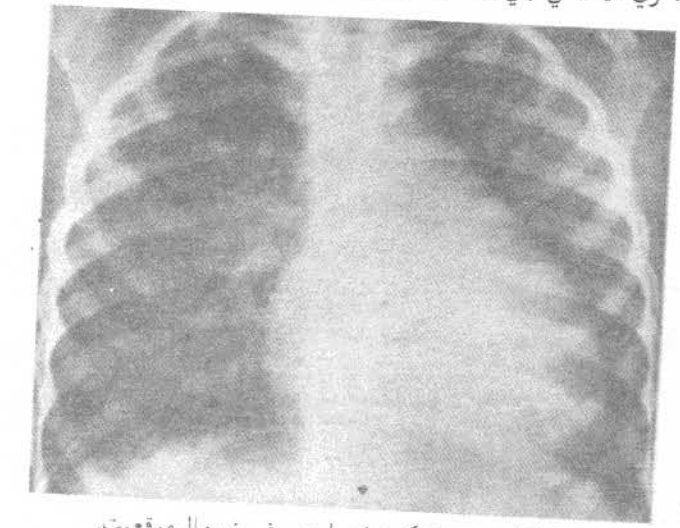

اکثراً د زړه د چپ پورتني سرحد کي موجود او يو محدبيت يي ورکړي وي . ورسره يو ځاي مستقيمه ليکه يا خفيف محدبيت موجود وي .(۲۱ _۳۲ شکل) ريوي شريان په چپه برخه کي کوم سرحد نه جوړوي لاکن د مري د بيځايه کيدو سبب کيږي. په يو شمير ناروغانو کي د ښي بطين بهرني جريان مستقيما" د ښي خوا سره ارتباط لري او په نتيجه کي د ښي ريوي شريان او غټو ځانګو د غټيدو سبب ګرځي . ښايي د ښي سږي د ثروي برخي اوعيي د چپ په نسبت په زياته اندازه برجسته وي .

۲۱-۳۲ شکل: په پوره توګه د غټو اوعيو غير نورمال موقعيت

Angiocardiography : غوره ازموينه ده چې تشخيص د دې پواسطه ټاکل کيږي.

Endocardial Fibroelostosis ، اندوکارد يال سکلروزس ، ولادي تحت الاندوتليل فبروزس ، د زړه ولادي ايديوپاتيک هايپرتروفي ، fibroelastosis Prenatal ، جنبي اندوکارډايتس ،اندوکارډيال ديسپلازيا او الاستيک نسجي هايپر پلازما ټول د پورتني اندوکارډيال فبرو الاستوزس مترادفي جملي دي .

راديوګرافيک نښي : زړه معمولاً غټ او ښايي په زياته اندازه جيبوي منظره ښکاره کړي ، ريوي احتقان موجود وي چي د چپ اذين او بطين د غټوالي سبب ګرځي او په وصفي توګه د مري د بيځايه کيدو

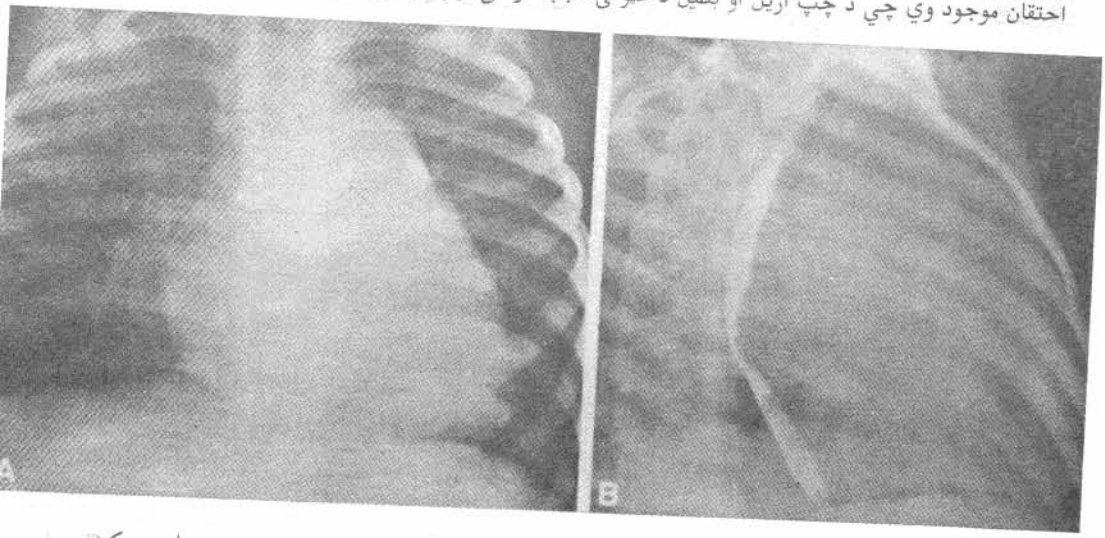

۲۲-۳۲ شکل: Endocardial Fibroelastosis .A- زړه په عمومي توګه غټ شوی دی او په ريوي اوعيو کې احتقان موجود دی. B- د غټ زړه په واسطه مری خلف ته بې ځايه شوې ده.

سبب ګرځي . د زړه په چپ پورتني سرحد کي راوتلی حالت ځرګنديږي . په ښي خوا کي Double Cantourموجود دي ، چپ بطين لويوالې چپ او ښکته خوا ته زياتيږي. ښايي په ريوي اوعيو کې احتقان وليدل شي چې د ريوي ازيما په څير ښکاره شي. کله چې تاريخچه موجوده او دا رنګه راديوګرافيک بدلونونه څرګند شي نو تشخيص ټاکلی شو په ډيرو پيښو کې تشخيص د نورو ناروغيو سره بايد وشي (۲۲-۳۲شکل)

Coarctation of the Aorta : دا يوه ولادي انومالي ده چې د ابهر په برخه کې تقبضي حالت ځرګندوي.

راديوګرافيك نښې:- Rib Notching دا يوه مهمه راديوګرافيکي نښه ده چې د بين الضلعي شريانونو د پراختيا او معوج حالت له کبله پيدا کيږي دا نښه په غټانو کې ليدل کيږي لاکن په هغه کوچنيانو کې چې عمر يې د (۵ يا ٦) کلونو تر منځ وي ليدل کيدای نه شي. دا نښه د پوښتيو په سفلی برخو کې د غير منظم حالت څخه عبارت ده چې معمولاً د څلورمې پوښتی څخه تر اتمې پورې کتل کيږي. دريمه پوښتی کله کله اخته کوي، خو اوله او دريمه پوښتی دومره نه اخته کيږي. غير منظم حالت په پوښتيو کې په دوارو خواو کې موجود وي خو دا ضروري نه ده چې په متناظر ډول وي(۲۳-۳۲شکل).

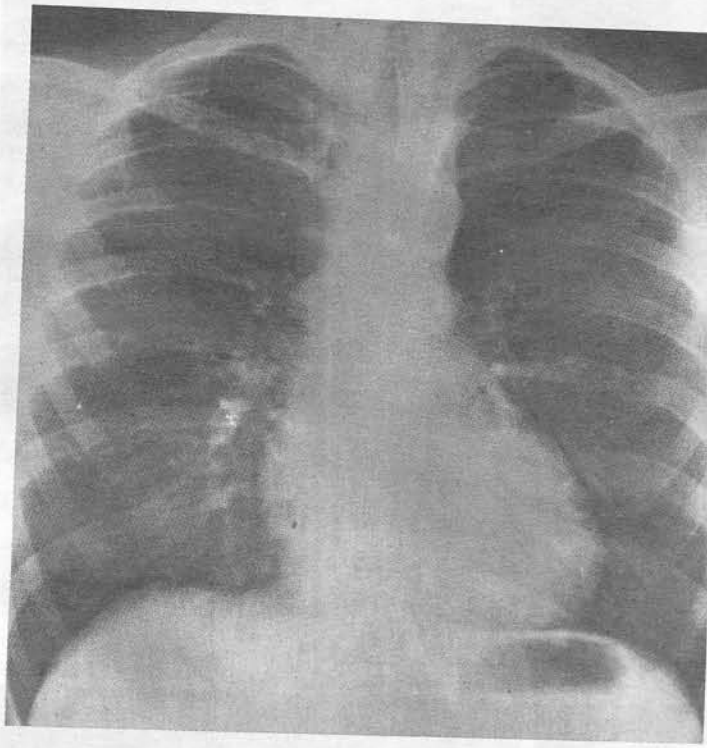

۲۳-۳۲شکل: په لس کلنه جنۍ کې د ابهر Coarctation

يو شمير نور حالتونه هم کولای شي چې دا نښه پيدا کړي لکه د تحت الترقوي شريان انسداد، د بين الضلعي اوعيو شرياني او وريدي فستول. فالوټ تترالوژي او داسې نور.

ابهر : د ابهر منظره بنايي په وصفي توکه وي. ساعده قوس پراخه شوې وي او په ښي خوا کې محدبيت پيدا کوي په نورمال حالت کې کيڼ طرف او نازله ابهر په مستقيم شکل ښکاري او دفعتا يو محدبيت جوړوي چې د زړه څخه لاندې تر ژروي برخې ښکاره کيږي. په کوارکتيشن کې د ابهر د قوس څخه لاندې يو کوچنی محدبيت ښکاره کيږي.

د زړه اندازه او منظره: زړه شايد د نورمالي منظرې او اندازې لرونکې وي لاکن د چپ بطين کار او فعاليت زيات وي او د چپ بطين هايپرتروفي او پراختيا ددې قوس د لويوالي سبب ګرځي. چپ ازين شايد پراخه شوې وي. په نوو پيدا ماشومانو کې د کوارکتيشن سندروم او د زړه د عدم کفايي سره د زړه اندازه په نسبتي توګه غټه شوې وي او وريدي ريبو احتقان منځ ته راځي.

Angiocordiography : دا ميتود د تشخيص سره مرسته نه کوي.

Kinkin of the (Pseudocoarctation): راديوګرافيک نښې يې کله کله په متغير شکل وي او د اوږدوالي د اندازې پورې اړه لري. د ابهر قوس په پورته برخه کې ګرد او متحدالمرکز شکل لري چې په چپ او علوي منصف کې ځرګنديږي او د منصفی تومور سره ورته والي لري. په يو شمير نورونا روغانو کې د ابهر د قوس په غيرمعمول ډول پراخه شوي وي او د نيمه پراختيا ددې څخه لاندې ځرګنديږي.

جنبي منظره تشخيصي ارزښت لري(۲۵-۳۲شکل) توموګرام د تشخيص سره مرسته کوي د کيڼ بطين پراختيـا او Ribnoching موجود نه وي. Aortography تشخيص ټاکلې شي. لاکن ورته اړتيا نه پيدا کيږي.

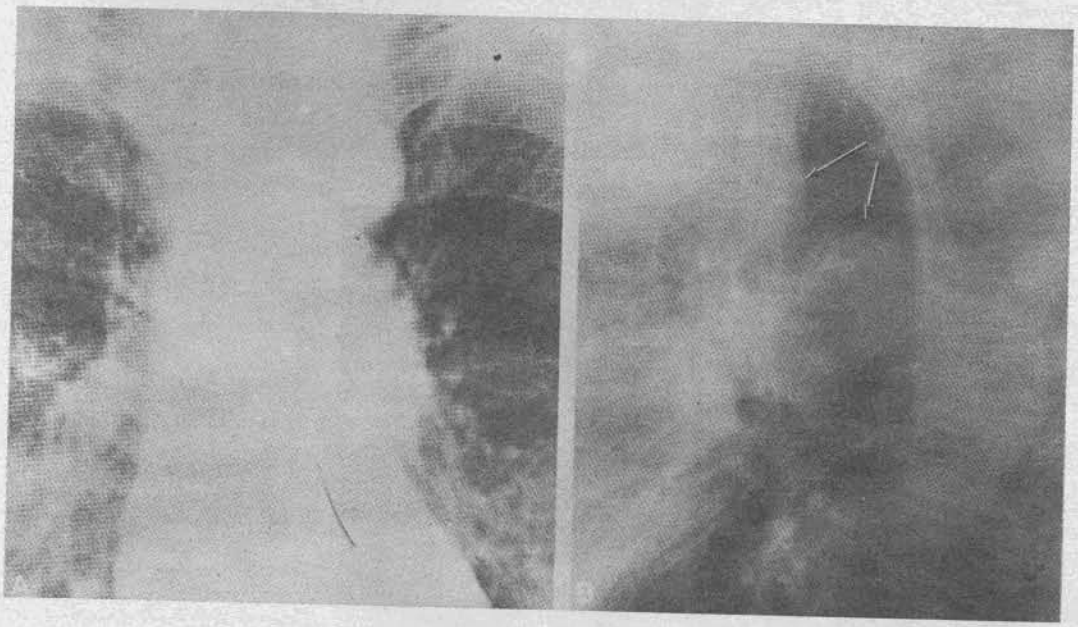

۲۵-۲۳ شکل: په ابهر کې کاذب Coarectation موجود دی. A- د ابهر مستعرض قوس لوړ شوی او د ابهر په کينه برخه کې زيات محدبيت ليدل کيږي. B- پرمختللی کوړوالی د غشو په وسيله ښودل شوی دی.

د ريوي شريان او د هغې د څانګو انومالي:

Agenesis of the Pulmonary Artery: دا انومالي دومره عموميت نـه لـري د نوروانومـاليو سره يوځای پيدا کيږي - راديوګرافيک نښې يې په وصفي توګه وي او په زياتره پېښو کې تشخيص ټاکل کيدای

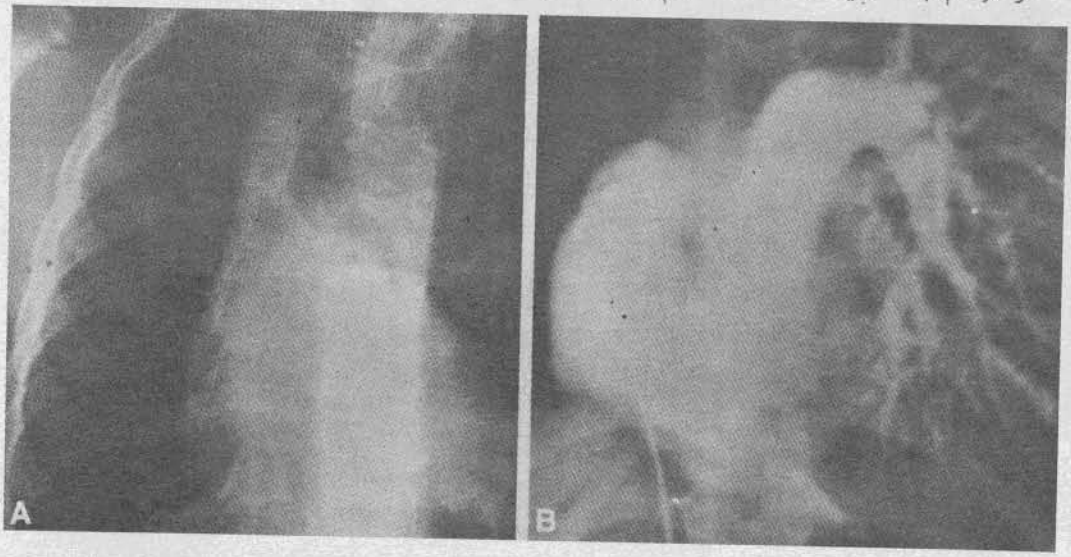

۳۲-۳۳ شکل: د ښي ريوي شريان Agenesis - قدامي منظره چې د زړه او منصف ساختمانونه ښي خوا ته تيله شوي دي. B- انجيوکارديوګرافي غټ ريوي شريان او د هغې کينه څانګه څرګندوي. په يام کې مو وي چې ښي ريوي ريوي شريان نه ښکاره کيږي.

شي - اخته شوي نيمه خوا سينه د نورمال حالت په نسبت کوچنې وي. همدارنګه په عظمي بنيه کې هم توپير

کتل کیږي. د اخته شوي نیمایي طرف حجاب حاجز هم لوړ موقیعت لري او د منصف ساختمانونه هم ماوفه طرف ته کش شوې وي. د نورمال سږي تضیق اخته شوې پلو ته موجود وي او د منځني لیکې څخه د ابهر په قدام کې تیر شوې وي د نورمال ریوي شریان او د هغه شعباتو خیال په ثروي برخه کې د کتنې وړ نه وي او یوه شبکوي منظره ښکاره کیږي چې هغه هم د قصبي شریانو په واسطه مینځ ته راغلې وي. توموګرافي او CT کولای شي چې په دواړو خواوو ثروي برخو کې د اوعیو تر مینځ تفرقي تشخیص اجرا کړي. د برانکوګرافي په واسطه د قصباتو نورمالې تنې ښکاره کیږي تر څو چې د اتلکتازس امکانات څرګند کړي. د انجیو کاردیوګرافي په واسطه غټ ریوي شریان او د هغې څانګې ښکاره کیدای شي. همدارنګه په اخته شوي طرف کې هم بدلونونه ښکاره کوي(۳۳-۳۲شکل) د فص یا فصونو نشتوالي ښایي د ریو نشتوالي سره یو ځای مینځ ته راشي.

ریوي شریاني وریدي سویي تشکلات: دا یوه ولادي وعایي انومالي ده چې کله کله ورته فستول یا انیریزم وایي. رادیوګرافیک نښې یې عبارت له ګردو - بیضوي یا جیبوي کتلو څخه دي چې

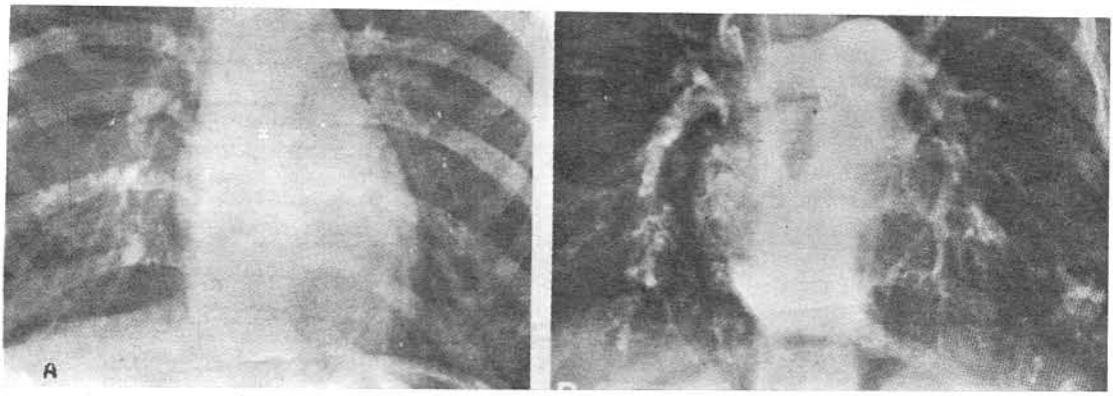

۳۴-۳۲شکل: ګډ شریاني وریدي شوٴ تشکلاتز A- د سینې په قدامي فلم کې ګنې اوعیې ښکاره کیږي، چې له ثروي برخې څخه مخ ښکته پلو په غیر منظم ډول غځیدلي دي. B- انجیوکاردیوګرافي د زړه ښي خوا او ریوي اوعې څرګندوي.

معمولا په ښکتنوي فصونو کې تاسیس کوي. دا افتونه په ښه توګه د کتنې وړ وي او ددې امکان اکثرا موجود وي چې غټ ریوي شریان د ثروي برخې څخه د افت خوا ته او نورو اوعیو ته غځیدلې وي. ریبوي ورید ددې ځای څخه د چپ ازین تر برخې پورې دوام مومي. که چیرې غټه اوعیه څرګنده شي چې درېناژ شي نو تشخیص په اسانی سره تاکلای شو. توموګرام د وینې اروأ او افتونه په ښه توګه ښکاره کوي. کله چې یو څرګند شو نور یې هم وروسته د پام لرنې څخه پیدا کیداې شي دا ځکه چې اکثرا په زیات شمیر وي. کله چې یوځای شوې اوعیې کوچنې وي نو د جراحي عملیې په واسطه ویستل کیدای شي(۳۴-۳۲شکل)

د زړه د د سامونو کسبي ناروغي یا Acquired Valvular Cardiac Disease

د مترال تضیق: د مترال د دسام کسبي ناروغتیا وې معمولاً د زړه د روماتیک ناروغیو له کبله صورت مومي د مترال د تضیق پیښې زیات عمومیت لري لاکن د عدم کفایي واقعات یې هم پیدا کیږي.

رادیوګرافیک نښې: د مترال په دسامي ناروغتیاو کې د زړه منظره په وصفي توګه وي. بدلونونه د چپ ازین د عتیدو له کبله منځ ته راځي او کیدای شي چې ځنې وخت دا یوازینې بدلون وي کـه چیرې د تضیق اندازه ډیره زیاته وي نو د ښي بطین د غتیدو سبب ګرځي او کله چې د عدم کفایي اندازه په پرمختللې توګه وي نو د کین بطین د غتیدو سبب کیږي. همدارنګه په ریوي اوعیو کې هم بدلونونه پیدا کیږي چې په لاندې ډول ترې یادونه کوو:

د کین ازین د غټوالي نښې په قدامي منظره کې عبارت دي له:

۱. د زړه په کیڼ پورتنې سرحد کې د چپې غټې قصبي څخه لاندې د محدبیت زیاتوالی (۳۶-۳۲شکل). هغه ناروغان چې د مستعرض زړه لرونکي وي نو د زړه په چپ علوي سرحد کې یې یو مستقیم خیال لیدل کیږي چې د ریوي شریان څخه ښکته محدبیت سره توپیر کیږي.

❑ د سکوپي وخت ډیر اخرینی اندازې ته کم کړل شي. د شعاع ساحه ډیر کوچنې وټاکل شی او سترګو ته مخکی د تیاری سره سمون یا مطابقت ورکړل شي.

❑ د ګرافي او سکوپي په وخت کې د ناروغ تر څنګ ونه درېږي که چیرې سکوپي د میز په وضیعت ملاستې په حالت کې اجراکیږي نو دسلکتور اړخیزه برخــه د معاینــه کوونکـی خواتــه متوجــه وي چــې د سرب لرونکی ربړور سره موجودوي.

❑ د رادیوګرافي په وخت کې د امکان په صورت کې د تیوپ څخه ډیره لرې فاصله کې ودرېږي.

ج: د مراجعینو او هغو خلکو چې د رادیولوژي سرویس سره نژدي وي او تګ راتګ کوي د ساتنې اهتمامات:

❑ د رادیولوژي کوټی د مخصوصه مشخص علامی پواسطه په نبنه شویوي.

❑ دیوالونو دروازو، چت او د کوټی غولی باید د محافظوي نورمونو سره مطابقت وکړي تـر څو تشعشع دهلیزونو، نژدې کوټی، پورته او بنکته کوټو ته نفوذ ونکـړي، دا مو بـاید پـه یـاد وي چـې د محـافظتي طبقې پیروالې د منبع د تشعشع د قدرت له مخې ټاکل کیږي بهترینـه مـاده چـې د ساتنی یـا محـافظت دپاره استعمالیږي عبارت د سرب- خښتی او باریوم پلمبر دي. څرنګه چې سرب د تسم سـبب ګرځـي نـو باید د هغې ورقی د لرګیو په مینځ او یا محافظوي مواد ورنګ کړل شي.

لاندې جدول په دې هکله یوه مفکوره موږ ته راکوي:

د دویمې وړانګې په مقابل کې محافظه	د مستقیمې وړانګې په مقابل کې محافظه	کیلو ولټ
سرب ۰.۵ ملي لیتره	سرب ۱ ملي لیتره	۷۵
سرب ۱ ملي لیتره	سرب ۱.۵ ملي لیتره	۱۰۰
سرب ۱.۵ ملي لیتره	سرب ۲ ملي لیتره	۱۲۵
سرب ۱.۵ ملي لیتره	سرب ۲.۵ ملي لیتره	۱۵۰
سرب ۲ ملي لیتره	سرب ۳ ملي لیتره	۱۷۵
سرب ۳ ملي لیتره	سرب ۴ ملي لیتره	۲۰۰

څرنګه چې سرب ډیر قیمته دي نو د تولو موادو څخه د رادیوپروټکشن پـه منظور کـار اخستلې شو چې په لاندې ډول د دوه ملي مترو معادل سرب پیروالی څخه یادونه کوو:

سرب لرونکی ربړ ۴-۶ ملي متر

فولاد ۵-۶ ملي متر

سرب لرونکی بنیښه ۶-۸ ملي متر

مس ۱۰ ملي متر

باریوم پلاستر ۲۸-۳۰ ملي متر

سمنټ(۱۰پر۴) ۱۲۰ ملي متر

پخې خښتې ۲۰۰ ملي متر

لرګي ۲۰۰ ملي متر

۲. Double Contour یا ډبل محدبیت په ښي خوا کې مینځ ته راځي. ښایي ازین ډیر غټ شوی وي، او په ښي خوا کې یو سرحد جوړ کړي، چې د ډبل محدبیت په څیر څرګندیږي. کله چې سرحد تشکیل نه کړي نو پوره کثافت جوړوي چې د ښي ازین سره کتل کیږي او ددې ترڅنګ کثیف محدبیت منځ ته راوړي چې ښي ازین په محدب ډول ښکاري.

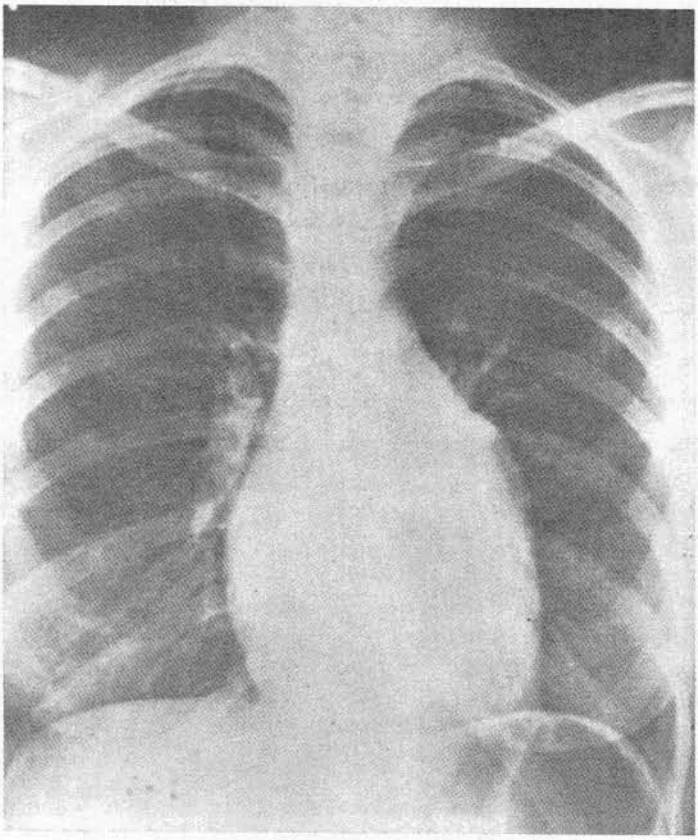

۳۲-۳۶ شکل: د مترال تضیق. په دې ناروغ کې کیڼ اذین ډیر غټ شوی دی.

۳. خلفي برخه کې په زیاته اندازه ازین غټیږي او د Carina څخه ښکته په دوارو خواوو کې د زړه کثافت زیات شوې وي.

۴. چپه غټه قصبه لوړه شوې وي.

۵. په اړخیز او R.O.A وضیعتونو کې خلفي او کله کله ښي خوا ته راوتلې حالت موجود وي چې د مرې د بیځایه کیدو سبب ګرځي او د باریوم په واسطه په ښه توګه کتل کیږي او دا وتیره په مرې کې خلفي محدبیت پیدا کوي.

۶. په L.A.O وضیعت کې د چپې قصبې لاندې د ازین غټوالی ښکاره کیږي. د کلسیم ترسب اکثرا د مترال د سام کې موجود وي. کله کله مشکله وي چې د سیني د رادیوګرافي په واسطه یې ووینو په غوره توګه د فلوروسکوپي په ذریعه ښکاره کیدای شي. د دسام کلسفکیشن په عمومي توګه په تضیق دلالت کوي. په وروستیو وختو کې کله کله د سام بیضوي یا لند شکل غوره کوي چې پس له هغې د U یا نعل اسپ شکل اختیاروي. په دې پیښه کې د سږو په اوعیو کې فشار

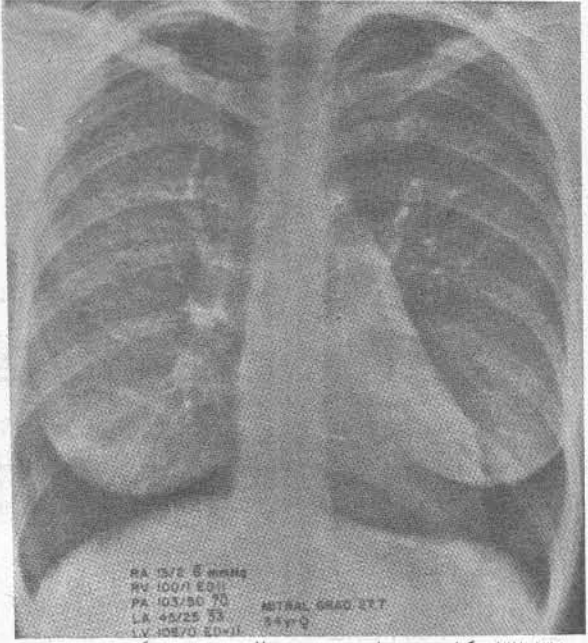

۳۲-۳۷شکل: ریوي اوعي د میترال په تضیق کې. د سږو د لاندینیو برخو اوعي په تکمشي توګه او د پورتنیو برخو له اوعیو څخه کوچنی دي.

بدلون مومي او وريدي لوړ فشار مينځ ته راځي چې په عمومي توګه وريدونه توسع کوي د دې دپاره بايد مقايسوي فلمونه موجود وي. کله چې دا لوړ فشار دوام وکړي نو د ښکتنـي فـص پـه شـريانونو او وريدونـو کې تقبض مينځ ته راځي او د پورتنې فص په اوعيو کې پراختيا پيدا کيږي. په نتيجه کې د ښکتني فـص په اوعيو کې غير معمول منظره منځ ته راځي او د لاندينې فص او عيې برجسته کيږي. (۳۷-۳۲شکل)

کله چې په مزمن شکل وريدي فشار لوړ شي نو بين الخلالي بدلونونه پيدا کوي چې د اوعيو خيـال يې پټوي د وريدي لوړ فشار سره د اوعيو په محيطي نسج کې مايع ځای نيسي او لمفاتيک پراخيږي. ازيما يـې بـين الفصـي پردې د کثيفو ليکو په شکل ښکاره کيږي چې په مختلفو اندازه وي دا ليکې د لومړني ځل دپاره د Kerley په واسطه تشريح شوي او نوموړې دا ليکي د B،A او C په نامه يادې کړي A ليکي د (۵-۱۰) سانتي مـترو پـوړې اوږدوالې لري او د شعباتو لرونکې نه وي او په مايل ډول د پورته او بهر څخه د سږو د ثروي برخـو تـه د بـاد پکي په څير ممتدې وي.

د B ليکي په ښه توګه د سږو په ښکتنيو برخو کې د کتنې وړ وي او د پلورا تر سطحې پورې رسـيږي چـې پـه عمودي شکل واقع وي او اوږدوالي يې د دوه سانتي مترو څخه کم وي او د مـايلې راديوګرافـي پـه واسطه پـه غوره توګه کتل کيږي. د A او B ليکو يوځای والی د Kerley کرښو په نامه يادوي چې شبکوي منظره لري.

د مترال عدم کفايه يا Mitral Insufficiency: د مـترال نيمګرتيا اکـثراً لـه تضيـق سره يوځای وي په دې دسامې نقيصه کې د کيڼ بطين کار زياتيږي او د دې جوف پراختيا مينـځ تـه راوړي پـه دې حالت کې زړه چپ او ښکته خوا ته پراخيږي او د زړه چپ ښکتنی سرحد ګرد شکل غوره کوي. چپ ازين هم غټيږي چې مخکې ترې يادونه وشوه د سږو احتقان زياتره وخت د مترال په تضيق کې صورت مومـي دا مشـکله ده چې د عدم کفايې او تضيق توپير وکړای شو په نسبي توګه د چپ بطين پراختيا د مترال په عدم کفايه کې

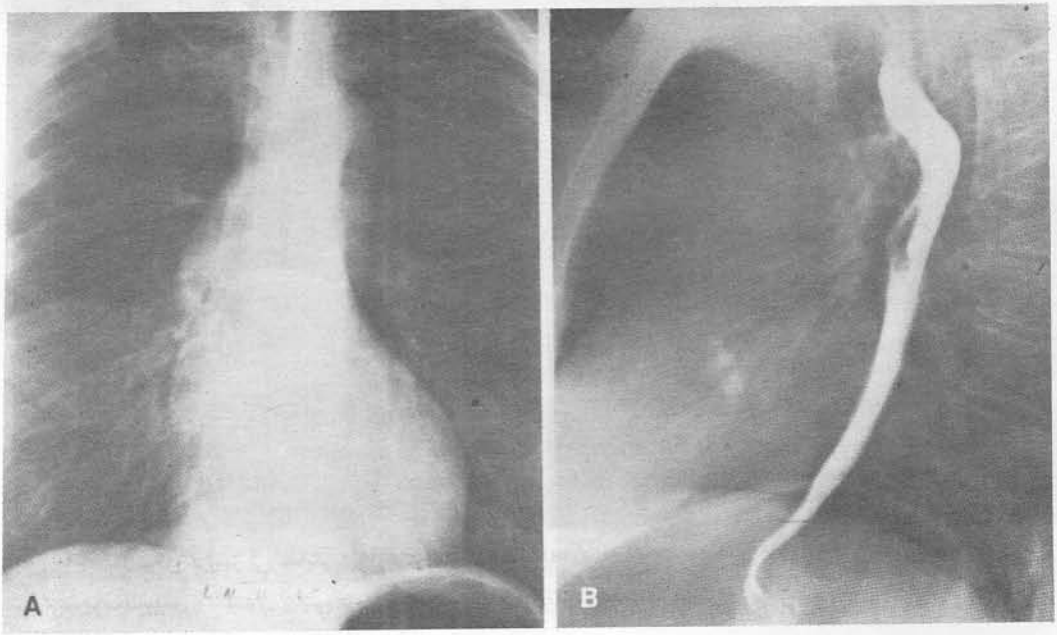

۳۲-۴۱شکل: د ابهر Calsific تضيق. A- د ساعده ابهر پراختيا. B- په اړخيزه يا جنبي منظره کې.

په زياته اندازه منځ ته راځي. تفريقي تشخيص يې د نورو حالاتو سره يـواځې د راديوګرافـي د پـانې لـه مخـې مشکل کار دې.

زياتيږي او د ښي خوا قلبي سرحد سره توپير کيږي. د ابهر قوس هميشه برجسته وي، زړه په پرمختللي ډول غټيږي او کله کله يې د Carbovinum په نامه يادوي. په هغه صورت کې چې د ابهر دسامي ناروغتياوي د زړه د عدم کفايي سبب شي نو د ريوي نسج احتقاني نښې مينځ ته راځي او په قسمي توګه د مترال عدم کفايه پيدا کيږي چې د چپ اذين د غټوالي سبب کيږي.

ريوي د سامې ناروغتياوي يا Pulmonary Valvular Disease: ريوي تضيق معمولاً يوه ولادي انومالي ده . راديوګرافيک نښې يې مخکې ځيړل شوې دي. د ريوي د سام عدم کفايه يوه نادره پيښه ده خو چې پيدا شي نو معمولاً په کسبي توګه وي په عمومي توګه د اندوکردايتس له کبله دا پيښه په دسام کې صورت مومي چې سمپتيک وصف لري د ښي بطين غټوالي منځ ته راځ او په ريوي شريان کې ښايي غټوالي صورت ومومي.

د ترايکسپيد دسامي ناروغتياوي يا Tricuspid Valvular Disease: د دې دسام کسبي ناروغتياوې نادرې وي، خو کيداى شي چې دا دسام د روماتيک ناروغتياو په واسطه اخته شي. په نستبي توګه د ترايکسپيد د دسام عدم کفايه په ښي بطين کې په پرمختللي ډول غټوالي يا پراختيا مينځ ته راوري. د دې دسام په ناروغتياو کې ښي ازين هم غټوالي پيدا کوي، چې ښايي په پرمختللي ډول وي. دا غټوالى د زړه په ښي خوا کې ځرګنديږي، چې په نتيجه کې د زړه په ښي لانديني سرحد کې محدبيت زياتيږي. په L.A.O او قدامي وضعيتونو کې ښي خوا قوس ښايي د اوږې يا Shoulder په څير خيال ښکاره کړي او د دې او ساعده ابهر تر مينځ زاويوي حالت کتل کيږي، چې د ښي ازين په پرمختللي غټوالي او ترايکسپيد دسام په ناروغتياو دلالت کوي. د سفلي او علوي اجوف وريد هم غټيږي.

Cor-pulmonal : دا حالت عبارت دی د ښي بطين د هايپرتروفي څخه چې ښايي د زړه د ښي خوا د عدم کفايې له کبله پيدا شوی وي.

راديوګرافيك نښې: دا ضروري نه ده چې زړه غټ شوی وي، او په قدامي منظره کې هميشه عمودي بڼه غوره کوي، او په کوچني او ګرد شکل وي. په کينه خوا کې د ريوي شريان قوس په برجسته شکل وي، ورسره يو ځای په دواړه خواوو کې د ثروي شريانونو خيال زياتيږي. ريوي قوس هم پراخيږي، چې دا په ښي قدامي مايله منظره کې په ښه توګه د کتنې وړ وي. د ريوي شريانونو په جدارنو کې يوه اندازه توپيري حالت موجود وي، ثروي شريانونه غټ شوي وي، د منځني او محيطي برخو شريانونه نورمال او يا له نورمال څخه د کم قطر لرونکي وي. په يو شمير پيښو کې د ريوي شريانونو په جداروںو کې د ثروي شريانونو په نسبت يو سريع بدلون د کتنې وړ وي. کله چې د ښي بطين هايپرتروفي په زياته اندازه وي او په قدامي کينه مايله منظره کې د زړه د ښي قدامي برخې خوا ته فکر کيږي. په دې پيښه کې کين ازين او کين بطين نه غټيږي، ريوي ايمفزيما اکثراً موجوده وي، او ښايي په پرمختللي ډول وي.

د ابهر تضیق یا Aortic stenosis : د زړه روماتیزمل ناروغتیاوي د ابهر د کسبي تضیق مهم سبب ګڼل شوی دی د دی افت له کبله د کیڼ بطین کار او فعالت زیاتیږي چې په نتیجــه کې د هایپرتروفي سبب کیږي او بیا د زړه اندازه نورماله ځرګندیږي او یوازنی نښه دا وي چې ذروه په ګرده ښکاري، کله چې پراختیا پیدا شي چپ خوا سرحد اوږدیږي ذروه ښکته او چپ پلو ته ځي د ابهر قوس د نورمالې انــدازې لرونکې وي. د ساعده ابهر قوس پراخه شوي وي په نتیجه کې د زړه په ښي پروټنی سرحد کې د محدبیت د زیاتیدو سـبب ګرځي. دا حالت په ښه توګه په L.A.O منظره کې د کتنـې وړ وي دا غټوالـې د تضیـق څخـه وروسـته پیـدا کیږي. کیدای شي چې د ابهر په د سام کې د کتنې وړ اندازه کلسفیکیشن موجود وي. دا حالت د فلوروسکوپـی په واسطه لیدل کیږي خو مشکله ده چې د قدامي رادیوګرافی په واسطه یې ووینو دا ځکه چې په دې وضعیت کې ابهر د ملا د تیر د پاسه خیال ښکاره کوي، کیدای شي چې په ښي او یا کیڼ مـایل وضیعتونو کـې یې هـم خیال ووینو لاکن په اړخیز رادیوګرافي کې په ښه توګه د کتنې وړ وي او د ابهر د دسـامي ناروغتیـاوو لـه پـاره وصفي ښه لري (۴۱-۳۲شکل). همدارنګه باید وویل شي چې د دسام کلسفکیشن د تضیـق پـه پرمختللي حـالت دلالت کوي خاصتاً په هغه وخت کې چې په ځوانانو کې موجود وي. که چیرې ناروغ په غیر معاوضوي حـالت کې نه وي نو د کلسفکیشن کتنه د سینی د ساده رادیوګرافي په واسطه دا ښکاره کوي چې د تګ یا نشـیب لاره د 50mmHg په اندازه او یا ددې نه زیاته ده او د دسام څخه تیریږي. رادیوګرافیک نښې د ابـهر پـه تنګښت کې ښایی تشخیص ارزښت ولري لاکن په یو شمیر پیښو کې باید د پوره تشخیص دپاره کلینیکي نښو تـه هـم د رادیو ګرافي بدلونو تر څنګ ځای ور کړو.

د ابـهر نیمګړتیـا یـا Aortic Insufficiency: د ابـهر عـدم کفایـه د رومـاتیک تبـې (Rheumatic Volvulitis) له کبله پیدا کیـږي همـدا رنګـه بکتریـال اندوکـاردایتس او یـوه انـدازه سفلیس او

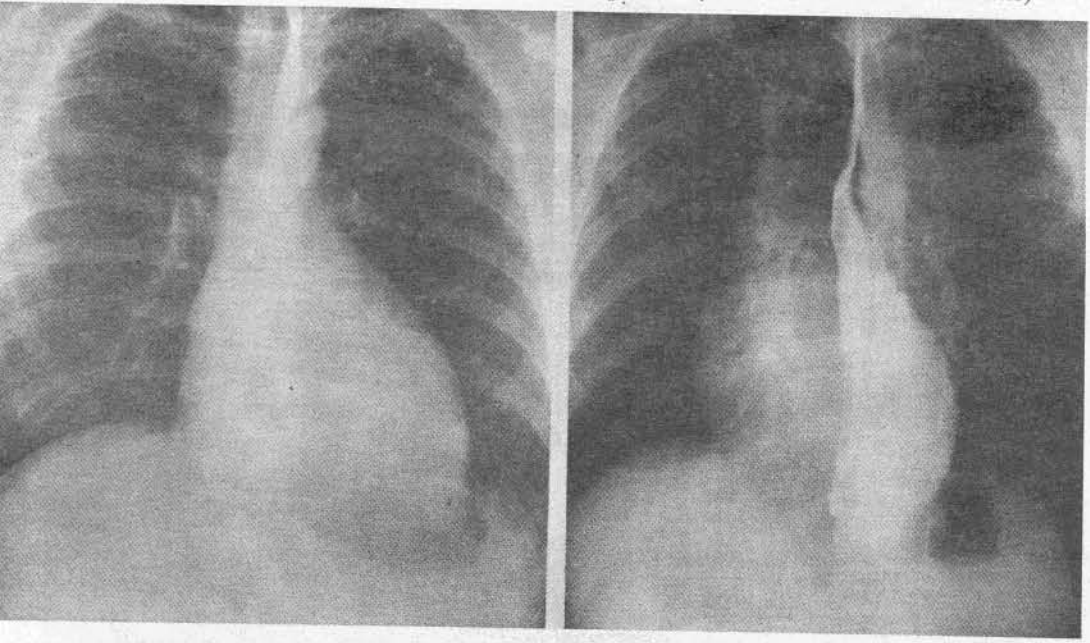

۴۲-۳۲ شکل: د ابهر بې کفایتي یا Aortic insufficiency.

ارتیریوسکلروزس هم د دې پیښې د پیدا کیدو سبب کیږي.د دې دسـام نیمګړتیـا د کیـڼ بطیـن د غـټوالي سـبب کیږي.

ذروه د حجاب حاجز څخه لاندې خیال ځرګندوي. د چپ بطین ښکتنۍ برخه هـم ګرد شـکل غـوره کـوي کلـه چې د کیڼ بطین غټولې په پرمختللي توګه وي نو پورتنۍ چپ علوي سـګمنټ هـم پـه زیاتـه انـدازه ګرد شـکل اختیاروي. وروسته له دې خلفي خوا ته غټیږي او L.A.O منظره کې د زړه خلفي ښکتنی برخه په ګرد شـکل خیال ځرګندوي (۴۲-۳۲شکل) ابهر کله پراخه شوې وي چې په نتیجه کې د ابهر په قوس کـې محدبیـت

د میوکاردیوم ناروغی

Cardiomyopathy

د پتوفزیولوژیک له نظره په دریو غټو گروپونو ویشل شوي دي:

1. Congestive myopathy
2. Constrictive myopathy
3. Obstructive myopathy

انتاني میوکار دایتس یا Infectious Myocarditis: د عضلي نقیصي له کبله په مختلفو درجو پراختیا په زړه کې صورت مومي. کیدای شي، چې په چټکۍ سره پرمختګ وکړي، او په زیاته اندازه غتوالی په زړه کې مینځ ته راشي او د پریکارد د انصباب تشکیل کړي، چې اکثرا موجود وي، خو د انصباب اندازه معمولاً په کوچنی توګه وي. د رادیوکرافی د کلیشې پر مخ زړه په عمومي توګه غټ شوی وي.

Constrictive cardiomyopathy د انداوکاردیوم او میوکاردیوم د ارتشاحي افاتو څخه منځته راځي د رادیوګرافي د کلیشي پرمخ زړه غټ شوی او په ښي ازین کې هم پراختیا موجوده وي د پریکارد انصباب اکثرا مینځ ته راځي. ښي بطین په کوچني اندازه وي کله چې کین بطین اخته شي ریبوي ورید لوړ فشار او مترال د دسام عدم کفایه پیدا کیږي چې د دسامي ناروغتیاوو سره ورته والي لري.

د زړه تومورونه یا Tumours of the heart: په لومړنی توګه د زړه سلیم او

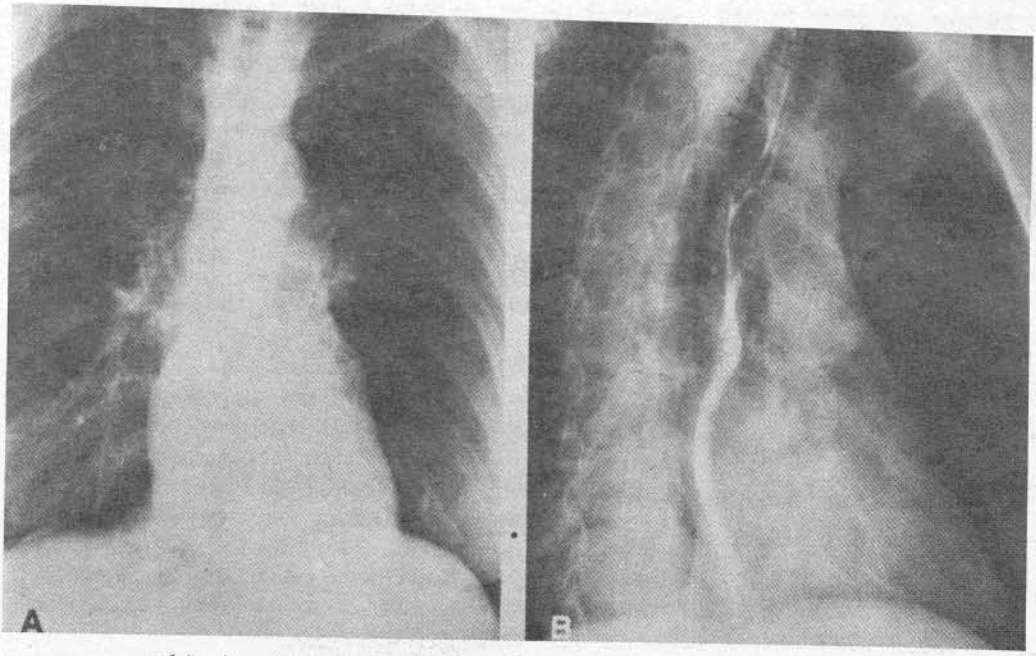

۴۸-۳۲ شکل: A او B د کین اذین Maxoma. د B په کلیشه کې چې قدامي مائله منظره څرګندوي، د غټ شوي اذین په وسیله د مری بې ځایه کیدل څرګندیږي.

خبیث تومورونه په نادر ډول دي. هغه تومورونه چې زیاتي پیښي یې لیدل کیږي عبارت د Fibrosis Rhobdomyoma ,Myxoma او Rhobdosar coma څخه دي ۷۵ % پیښې په چپ ازین کې پیدا کیږي او septum څخه منشه اخلي چې د oval د فوحي سره نږدې وي. دMyxoma رادیوګرافیک نښي ښایي د مترال یا ترایکسپید د تضیق سره ورته والي ولري. د چپ ازین مکزوما ښایي په هغه صورت کې چې د روماتیک تبې تاریخچه موجوده نه وي. د مترال د تضیق سره غلطي پیدا کوي (۴۸ -۳۲ شکل) . ښي ازین مکزوما ښایي د رادیوګرافي د نظر د ترایکسپید د تضیق سره ورته والي ولري.

د پريکارديوم ناروغتياوې:

يا د پريکارد د انصباب Pericardial effusion :- پريکارديوم يوه نري پرده ده چي په ځانګړي ډول نه ليدل کيږي دا ځکه چي کثافت يې د مجاور زړه سره شباهت لري . په نسبي توګه د الاستکي خاصيت لرونکي ده په هغه صورت کي چي په چټکي سره پکي مايع پيدا شي نو په زړه فشار واردوي او په وظيفه کي يې بدلون منځته راوړي چي په پاي کي ښايي د مړيني سبب شي د راديوګرافی د کليشې پرمخ هغه وخت خيال ښکاره کوي چي د انصباب اندازه د ۴۰۰ يا۵۰۰ سي سي پوري ورسيږي که چيري د مايع اندازه له ۳۰۰ سي سي څخه کمه وي نو د تشخيص وړنده دا ځکه چي د زړه قوسونو کي بدلون مينځ ته نه راوړي .

راديوګرافيك نښې : د زړه اندازه غټه او د مايع مقدار پوري اړه لري . په قلبي وعايي منظره کي هم بدلون په متوسطه توګه وي نو قلبي کبدي زاويه د نورمال حالت په نسبت تيره وي او عمودي قطر سره په واضحه ډول د توپير وړ وي د مايع په پرمختللي ډول زياتوالي د ساده

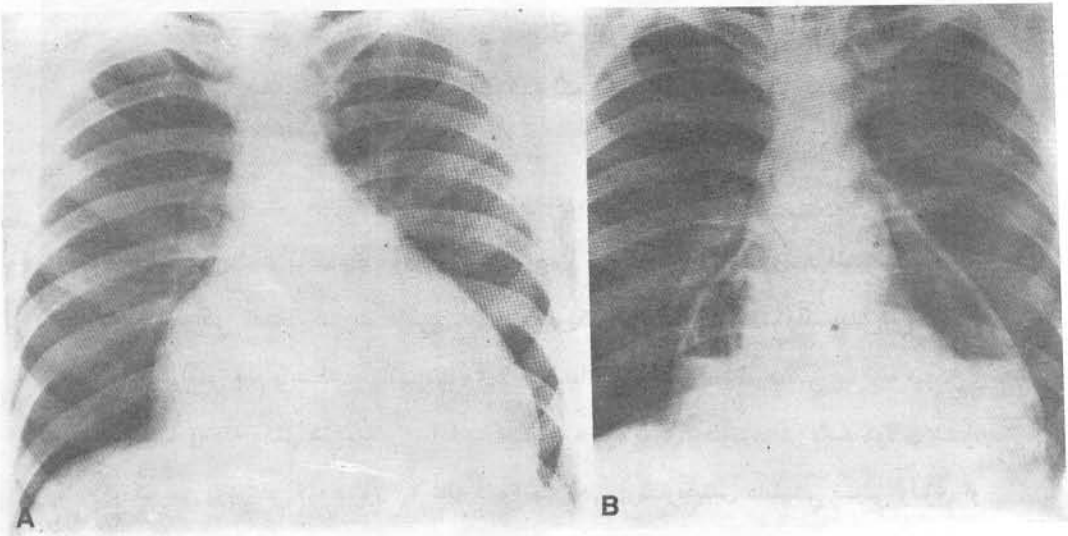

A B

۳۲-۵۳ شکل: Pericardial effusion. A- د زړه منظره غټه څرګنديږي. سږي نسبتاً پاك دي، او پلورل ايفيوژن نه څرګنديږي. دوه مياشتي مخکې د زړه اندازه نارمل وه. B- دا تصوير د Pericardial tap وروسته اخيستل شوى دى. يو څه مايع ويستل شوى ده او وروسته هوا زرق شوى، چې د Pericardial wall پيړوالى څرګند شي.

راديوګرافي پواسطه کتلي شو. (۵۳ –۳۲ شکل) د فلوروسکوپي پواسطه د زړه په نبضاتو کي کمښت يا بدلون ليدل کيږي همدارنګه د زړه خيال د ولاړي يا ملاستي په وضيعتونو کي په متغير شکل وي . دا نښه هغه وخت کتلي کيږي چي په زياته اندازه مايع موجوده وي او د زړه قوسونه يې محوه کړي وي د زړه غټوالي د ميوکارد په عدم کفايه کې هم مينځ ته راتلى شي او د پريکارد د انصباب سره ورته والي لري . پدې ناروغانو کې د نبضانو قدامت يا اندازه کې هم کموالى پيدا کيږي دا ځکه چې په ميوکارد کې ضعيفي مينځ ته راځي.

Mellins او د هغې ملګرو په سپیو باندي تجربې سرته رسولي دي . هغوی پدې تجربو کې څرګنده کړه چې د مایع راټولیدل په قدامي جنبي او علوي برخو کي صورت موندلي وو لیکن د پریکارد په خلفي قسمت کي مایع څرګنده نه شوه د دي دلیل دا دی چې د پریکارد انصباب د زړه په نبضاتو په قدامي برخه کي اغیزه نه کوي د دي نبني څخه په څو ناروغانو کـي یادونـه شویده او ښایـي حقیقت ولري .

Cineradiography (هغه معاینه ده چې د فلوروسکوپي سکرین د پاسه د حرکاتو منظره یي تثبیـت کوي)پواسطه ښايي په قدامي برخه کي په جنبي وضیعت کې نبضانونه کم یا هیڅ موجود نــه وي لاکن په خلفي برخه کې په نورمال شکل وي او د هغه مری پواسطه ښکـاره کیـږي چـي د بـاریوم پواسطه ډکه شویوي .

التصاقي او انقباضي پر یکار دایتس

:Adhesive and constructive pericarditis

التصاقي پریکاردایتس پرته له انقباض څخه معمولاً کمي کلینیکي نښې لري. د پلورا او پریکـاردیوم تر مینځ التصاق ښایي د زړه په خیال کې بدلون مینځ ته راوړي، د پریکارد د انقباضي شکل سبب ښايي څرګند نه وي. همدارنګه یو شمیر امکانات شته لکه انتان او ترضیض چې د دې پېښې د پیدا کیدو سبب کیږي.

په دې ناروغی کې کلینیکي نښې په پرمختللي شکل وي، خو رادیولوژیکي نښې دومره بـارزې نـه وي. زړه همیشه نورمال او یا کوچنی وي او په غټو اوعیو کې غټوالی پیدا کیږي. د فلوروسکوپی په وسیله په نبضانو کې کمښت صورت مومي. ښايي په پیریکاردیوم کې کلسیفیک پلک پیدا شي، چې د ساده رادیوګرافـی پـه واسـطه د کتنـې وړ وي، خاصتـاً پـه ارخیزه منظره کـې پـه ښه تـوګه د فلوروسکوپی په وسیله وکتل شي، خو د CT په واسطه په زړه پورې معلومات تر لاسه کولای شـو. زړه په یو کلسمي پوښ کې پروت وي په هغه ناروغ کې چې پریکاردایتس کلینیکي نـښې ولـري او کلسیفیکشن په کې موجود وي، نو د دې ناروغی تشخیص ټاکلی شو.

د هډوکو راديولوژيک څېړنې

Radiologic study of the bones

په عمومي ډول د ټولو هډوکو د کتنې لپاره په دوه ډوله راديوګرافي اخيستل کيږي، چې يوه يې قدامي خلفي A+P او بله يې د اړخيز يا Lateral وضعيت څخه عبارت ده، چې د مفصلونو د مينځ فاصلو د کتنې لپاره اړخيزه راديوګرافي د زيات اهميت وړ ده.

کسرونه (Fructures) : کله چې په يو هډوکي کې مات شوی يا مشکوک حالت پيدا شي، نو بايد چې لاندې سوالونه فکر ته راوړو:

١- آيا کسر شته او که نه؟

٢- که چيرې کسر موجود وي، کوم ډول دی؟ د راديولوژۍ له نظره کسرونه په لاندې ډول ويشل شوي دي:

1. Transverse
2. Oblique
3. Spiral
4. Avulsion
5. Pathologic
6. Green stick
7. Impacted

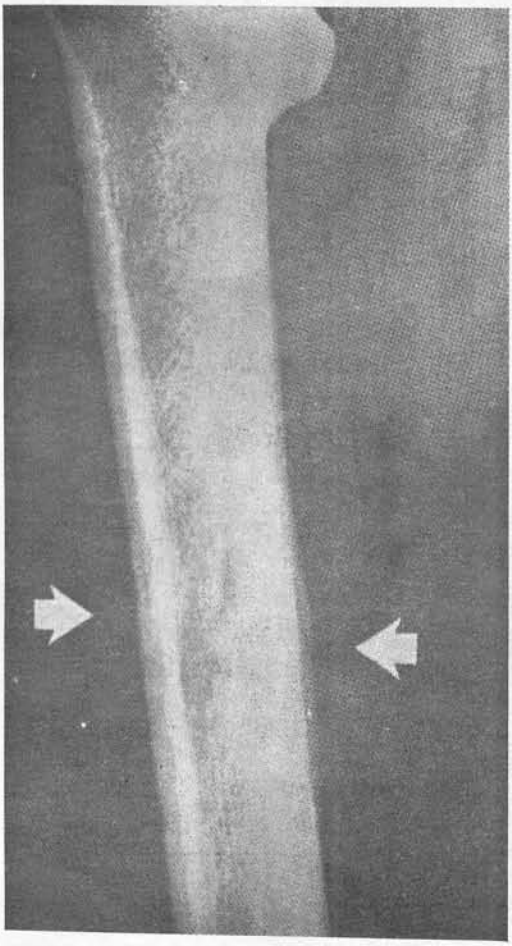

۶-۵ شکل: د ورون يا فخذ د هډوکي په منځنۍ برخه کې حاد التهاب ليدل کيږي. دا د يو کاهل اکسری ده، چې د اعراضو له پيل څخه يوه اوونۍ وروسته اجرا شوی ده. په اخته شوي ځای کې په کمه اندازه غيرمنظم demineralization او په کمه اندازه د پيريوست Calcification موجود دی.

٣- د کسر عمر، Calus شته او که نه؟

۴- د کسر وضعيت: هميشه بايد د مکسوره ناحيې اړخيزه او قدامي – خلفي راديوګرافي واخستل شي او هم يې د وضعيت تغير او مسير وټاکل شي.

خلع يا Dislocation: خلعې اکثراً د Avulsion له کسر سره يو ځای ليدل کيږي. د حرقفي – فخذي مفصل ولادي خلعې په ښځو کې زياتې ليدل کيږي ۵:۱ چې تشخيص يې بايد په ډيره چټکۍ په لومړيو پړاونو کې اجرأ شي؟

اوستيو ميالايټس (Osteomylitis): د Pyogenic micro organism له کبله په هر عمر کې او په مختلفو هډوکو کې زيات مينځ ته راتلای شي، او په حاد او ځنډني ډول ليدل کيږي راديولوژيک بدلونونه يې امکان لري، چې وروسته له ٢-٣ اوونيو رابنکاره شي او په لاندې ډول وي:

١) Periost برجسته معلوميږي.

٢) په اخته شوي هډوکي کې Osteoporosis ليدل کيږي.

٣) په رخوه اقسامو کې پړسوب موجود وي.

۴) په اخته شوي ځای کې د هډوکي تخريبات ليدل کيږي.

۵) معمولاً Epiphysis له برخې څخه

نه تیریږي.

۶) د Sequesteration جوړښت مینځ ته راوړي، او هډوکي له مجاورو برخو څخه کثیف یا Dens معلومیږي.

۷) د Involucrum (غلاف) جوړښت لیدل کیږي. (۵-۶شکل)

Osteomalacia : دا پیښه د کلسیم او فاسفورس د نیمگړې اندازې څخه پیدا کیږي، چې زیات اسباب لري. په لویانو کې د عظمي سیستم په برخه کې په عمومي توگه د منرالي موادو کمښت صورت مومي. د Demenralization د وتیرې له کبله د هډوکو منظره زیږه او د Rickets په څیر وي. دا وتیره په غیرمنظم ډول د عظمي متبارزاتو له مینځه تللو په وسیله پیدا کیږي. په عمومي شکل د هډوکو د تبارزاتو اندازه کمه شوې وي، اوستیوپوروزیس څخه وروسته په متناظر ډول د منرالونو کموالی پیدا کیږي. کله چې دا وتیره د زیات وخت لپاره دوام وکړي، نو د هډوکي خیال د تراش شوې ښیښې یا Ground glass په څیر ښکاره کیږي. کورتکس نری شکل غوره کوي، په دې حالت کې د اوستیو پوروزس(Osteoporosis) توپیر له Osteomalacia سره نه شو کولای. کاذب کسرونه په او ستیوملاسیا کې په زیاته اندازه مینځ ته راځي په یو شمیر نورو حالاتو کې هم کیدای شي د درزونو یا چاونو په څیر نقیصي وي. همدا رنگه په مستعرض ډول هم کیدای شي، په درزي یا فیسوري ډول غیر کلسیفاید شوي کسرونه په کتف، ورون (فخذ)، ورمیږ، پوښتیو، عجان او مروند کې کتلای شو، چې دا ډول فیسورونه یا درزونه کله کله د Lesser's zonen's په نامه یادیږي، څرنگه چې دا حالت د Milk man له خوا تشریح شوی دی، نو د نوموړي د سندروم په نامه یادیږي.

د بندونو روماتیزمل ناروغی:

Rheumatoid Arthritis : زیاتره مخکې له ۴۰ کلنی څخه یې پیښې کتل کیږي، چې زیاتره یې په ښځو کې موجود وي. په دې ناروغی کې د لاس واړه بندونه اخته کیږي او رادیولوژیک بدلونونه یې په لاندې ډول دي:

۹-۱۰ شکل: Rheumatoid arthritis. چې د دویم او دریم میتاکارپ په سر او د غټې گوتې په اخري Phalanx کې تخریشات لیدل کیږي.

۱) د بندونو شاوخوا رخوه اقسام پرسیږي.

۲) په هډوکو کې Osteoporosis مینځ ته راځي.

۳) بین المفصلي مسافې کوچنی کیږي.

۴) د مفصل د سطحې پر مخ تخریبات مینځ ته راځي.

۵) په اخته شوي مفصل کې بیځایه کیدل هم کتل کیږي (۱۰-۹شکل)

توبرکلوزیك ارترایتس یا TB arthritis :

پیښې یې په افغانستان کې زیاتې دي، پیل یې په بندونو کې د غشأ سره نږدې صورت نیسي او انتان په ۷۵ فیصد پیښو کی د وینې له لارې د سږو څخه بندونو ته رسیږي (زیاتره په کوچنیانو کی).

T.B Arthritis زیاتره په حرققی یا زنگانه او مروند مفصلونو کی ځای نیسي رادیولوژیک نښې یې په لاندې ډول دي:

۱. په هډوکو کی Osteoporosis لیدل کیږي.

۲. مفصلی مسافه کوچنی کیږي.

۳. په مفصلي سطحه باندې Erosin تخریشات لیدل کیږي.
۴. رخوه اقسام پرسیږي.

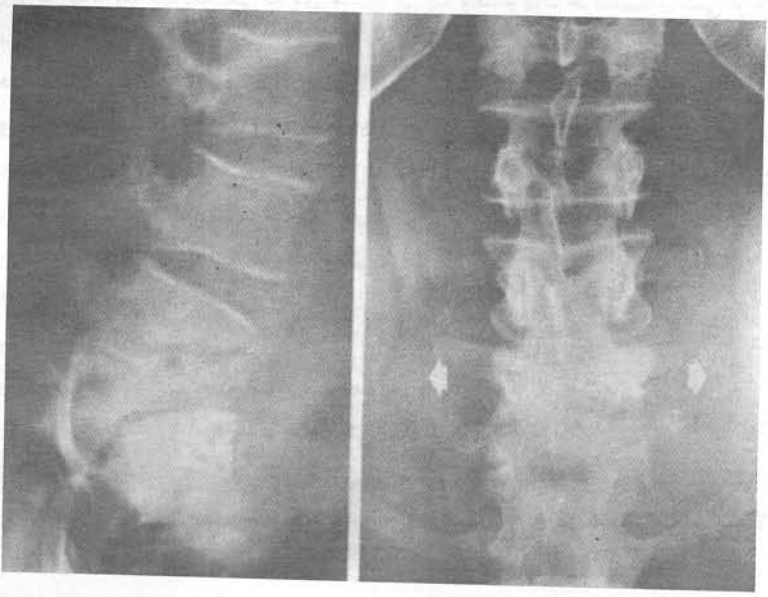

۶-۹ شکل: د ملا د تیر نري رنځ. د ملا د تیر راديوګرافي په قدامي، خلفي او اړخیزو وضعیتونو کې اجرا شوی ده. په لومړي او دويمه قطني فقراتو کې پرمختللی تخریب موجود دی. بین الفقري دسکونه بیخي له مینځه تللي. سوآس د عضلي بهر خوا ته راوتل د ابسې په جوړښت دلالت کوي. (غشي)

باید له Septic Arthrits سره یې تفریقی تشخیص اجرا کړل شی (٦-۹شکل).

Ricket:- د ویتامین D د کموالی له کبله منځ ته راځی او رادیولوژیک نبنی د لاس په بندونـو کـی پـه ښه ډول کتلی شو.

۱. Metaphysis په پراخه شکل خیال څرګندوي.
۲. غضروفی برخه پلنه شویوي.
۳. د Epiphysis په منځنی برخه کی د هډوکو جوړښت په ځندنی ډول صورت مومی.
۴. د هډوکو آخرنی برخه د پیالې په شکل خیال ښکاره کوي چې د Cuping په نامه یی یادوي.

Scurvy: د Vit C د کموالی څخه پیدا کیږي او رادیولوژیک تغییرات یی په لاندي ډول څرګندیږي:

۱. د اوږدو هډوکو منظره د تباشیري شیشی په شـکل وي چـې دا حـالت د Demenralization لـه کبلـه مینځ ته راځی.
۲. Cortex په نري ډول خیال ښکاره کوي.
۳. د اوږدو هډوکو په نهایاتو کی یو کثیف نري سرحد لیدل کیږي.
۴. د Periost لاندي هیماتوم موجود وي چې د تداوي په واسطه ورو ورو له منځـه ځی.

د هډوکو تومورونه (Bons Tumors):

په ابتدایي ډول په هډوکو کې تومور په نادر ډول پیدا کیـږي لیکـن یـو ځایـوالی کـی د نـورو آفتونـو سـره زیاتره لیدل شویدي نو له دی کبله د هډوکو د تومورونو په هکله لاندی سوالونه باید مطرح شی:

۱ آیا آفت چې په هډوکو کی ځای نیولی تومور دي او که نه؟
۲ که چیري تومور وي سلیم دي که خبیث؟

د راديو لوژي په سرويس کې د وزيمترك کنترول

څرنګه چې پوهيږو چې مجهوله ورانکې يو شمير خطرونه لري نو له دې کبله د راديولوژي په سرويسونو کې بايد خطرونو په مقابل کې يو لړ محافظوي علمي او عملي تدابير ونيول شي تر څو طبي پرسونل – ناروغان او ناروغ لرونکی د مجهوله شعاع د خطرونو څخه وژغورل شي په لاندې ډول د زغملو ور يا مجاز د وزنو څخه يادونه کوو.

Dose integral: د ټول بدن په واسطه اخستل کيږي او کوم بيالوژيکي يا کلينيکي بدلون منځ ته نه راوړي او په اونی کی د يو رونتګن په اندازه وي.

Dose of Securite: امنيتي د وز: دا دوز يو پر لسم د پورتنی دوز يعني (۷) رونتګن تثبيت شويدی دا دوز يا درې ځلی د طبعي تشعشع په نسبت زيات دي د ۳۰-۴۰ روتنګن مقدار شعاع په جنس غدواتو باندې د درې کالو په موده کې تحمل کيدايشي او اخلاقو ته کوم تاوان نه رسوي. په لاسونو باندې يو رونتګن مجاز دوز په هره ورځ کی قبول شويدی. ورانديز وشو چې مسلکي فعاليت په هره ورځ کې اوه ساعته يعنی ۴۸ ساعته په اوونی کې يا پنځه ورځی په اونی کې او دا وخت (۱۶۵۰) ساعتونه په يوه کال کی دي مهم ټکي چې بايد پاملرنه ورته وشي دادي چې د راديولوژي د کوټی په ټولو برخو کې د تشعشع دوز بايد ۰،۶ يعنی 0.1r په اونی يا د پنځو رونتګن څخه په يوه کال کې تجاوز ونکړي.

د کنترول دوز: د مجهوله شعاع او د ټولو راديواکتيف تشعشعاتو د کنترول دوز بايد د ټکره او پوه پرسونل په واسطه وټاکل شي.د راديولوژي شف دنده لري چې د هغه د قوانينو څخه چې د ساتنی او تحفظ د پاره ترې کار اخستل کيږي تطبيق او وارسي وکړي. د شعاع د دوز اندازه په ځانګړې توګه په مسلکي پرسونل کې د Dosifilm او يا قلمي Dosimeter په واسطه ټاکل کيږي.

د شعاع د دوز کنترول د راديولوژي او په نبتو کوتو کې د مخصوصو دوزيترو په واسطه کيموترکيکر مولر Compteur Geiger Maller په واسطه سرته رسيږي .

د راديولوژي سرويسونو د طبي پرسونل کنترول:

د نړی په پرمخ تللو هيوادونو کې د راديولوژي په سرويسونو کې د پرسونل د ټاکلو په هکله يو شمير طبي دقيق قوانين موجود دي چې په لاندی توګه يې غټ غټ ټکي عرض کوو: لاندی شرايط اجازه نه ورکوي چې يو شخص دی د راديولوژي په سرويس کې استخدام شي:

- هغه خلک چې عمر ئې د ۱۸ کلونو څخه کم وي.
- حامله ښځې.
- هغه خلک چې د وينې مهمه انومالي ولري.
- هغه څوک چې په پرله پسې توګه د پوستکي ستونزې ولري او سبب يې تشعشعات وي.
- په فعال نري رنځ اخته خلک.

د وينی د فورمول په هکله لاندني نورمونه ټاکل شويدي:

- سره کريوات د څلور مليون څخه تر پنځه مليونه او ۵۰۰ زره في سي سي.
- سپين کريوات د څلور زرو څخه تر پنځه او لس زرو في سي سي.
- د پولی نوکلير فيصدي د ۵۰ او ۷۰ فيصدو په حدود کی.

د تومور د تشخیص په برخه کی باید د Clincian ، پتالوژیست او رادیولوژست په منځ کی اړیکی موجودې وي چې حقیقی تشخیص په ښه توګه وټاکل شی. سلیم تومور د یو کپسول په واسطه احاطه شوي وي او که پتالوژیک کسرونه پکی نه وي حدود یی په واضح ډول څرګندیدای شی او Cortex یی جوړوي د خبیث تومورو سرحد په ښکاره توګه نه وي د حملی په څیر پیل کوي او رخوه اقساموته تجاوز کوي. د هډوکو تومورونه په ورو ماشومانو کی کمی پیښی منځ ته راوړي.

د هډوکی کیست (Cyst of the Bone): وقوعات یی د فخذ، قصبی او عضد په هډوکو کی زیات دي او رادیولوژیک بدلونونه یی په لاندي ډول وي:

۱ د یو دایروي خیال په څیر تظاهرات لیدل کیږي.
۲ د نوی سکلروزنګSclerosing سرحد لرونکی وي.
۳ د Epiphysis د خط څه نه تیریږي.
۴ معمولا" د یو جوف په څیر وي.
۵ پتالوژیک کسرونه پکی په زیاته اندازه منځ ته راځی.
۶ د دي ناروغی وقوعات زیاتره په کوچنیانو کی لیدل کیږي.

Gaint cell tumor :د(۳۰-۴۰) کلنی پوري یی پیښی کتل کیږي او ښایی په موضعی ډول وي د Radius په ښکتنیو برخو کی ځای نیسی (۷۵) فیصده (۸-۷شکل) رادیولوژیک تغیرات یې په لاندې ډول دي.

۱- اخته شوی ځای د پوکنی په څیر وي.

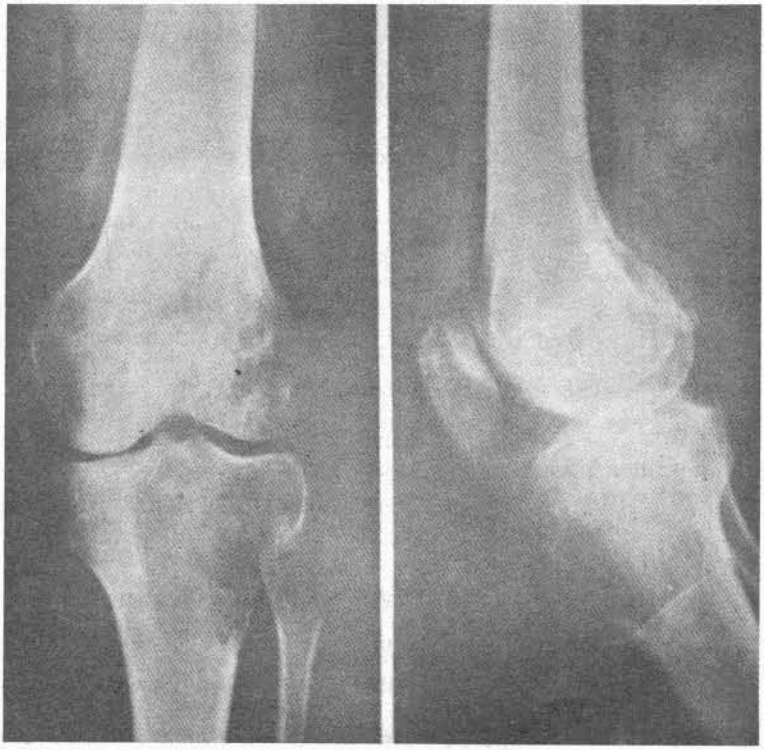

۸-۷ شکل: د قصبي د هډوکي د اخرنی برخې Gaint cell tumor . خلفي قدامي (کینه) او اړخیزه راديوګرافي (ښي).

۲- په کمه اندازه یی حدود ټاکل کیدای شی لیکن د کپسول په داخل کی نه وي.
۳- د Periost عکس العمل موجود نه وي.
۴- Cortex په منبسط ډول ښکاري او ښایی تخریبات هم په کی موجود وي.

خبیث تومورونه Malignant tumors:

Osteogenic Sarcoma-۱: دا تومورونـه پـه ابتـدایی ډول د پرانشیمی برخـی ځخـه پیـل کـوي او واقعات یې په نارینه و کی نسبت ښځو ته زیات دي د(۱۵-۲۰) کالو پورې عمر کی زیات منځ ته راځی دا تومور زیاتره د فخذ د هډوکو په ښکتنیو برخو کې د قصبی او عضد په پورتنی قسمت کـی ځای نیسی پـه موضعی ډول درد او پرسوب پیدا کوي که چیرې د تومور وده پر مختک وکـړي وزن بـایلل او پـه تالی ډول د انیمیا سبب ګرځی د دي مختلف ډولونه عبارت دي له Osteolytic ، Sclerosing او ....Mixed ځخـه په عمومی ډول یې رادیولوژیک بدلونه په لاندي ډول دي.

۱. د هډوکو نارمل ساختمان له منځه تللی وي.

۲. Cortex له منځه ځی او رخوه اقسامونه تجاوز کوي.

۳. په رخوه اقسامو کی دا تومور د برس په څیر خیال ورکوي کله کله د رادیوګرافی په نانه کې د یو مثلث په څیر خیال ځرګندوي چې د Codman Triangle په نامه یې یادیږي.

۷-۲۱ شکل: د یوه کوچني د مروند د هډوکی په Ewing's په تومور اخته شوی، چې د Codman مثلث یې هم جوړ کړی.

Chandro Sarcoma: دا تومور په هر عمر کی پیدا کیـدای شی نارینه او ښځی په مسـاوي ډول اختـه کـوي او رادیولـوژیک نښي یې په لاندی ډول دي.

۱. په هډوکو کی تخریبات موجود وي.

۲. تکلسي ناحیی د Pachy په شکل موجود وي.

۳. معمولا دCodmans مثلث په څیر نه وي.

۴. په Periost کی زیاتره عکسالعمل نه لیدل کیږي.

۵. ډیر چټک پرمختک نه کوي.

Endothelema یا Ewing Tumors : زیـاتره پـه هغـه خلکو کی پیدا کیږي چې عمر یې د(۳۰) کالو ځه کـم وي نارینـه د ښځو په نسبت زیـاتره اختـه کـوي رادیولـوژیک نـښي یې پـه لاندي ډول دي.

۱. د هډوکو له منځ (Bone marrow) پیل کوي .

۲. Periost په طبقوي شکل خیال ښکاره کوي او د پیـاز پـه څیر ښکاري.

۳. اکثره وخت Codmans مثلث جوړوي.

۵. زیاتره د هډوکو د Metaphysis په برخـه کـی لیـدل کیږي.(۲۱-۷شکل)

تفریقي تشخیص یې د Osteomyalitis سره مشکل دي البتـه بیوپسی او سیستمیک اعراض یې په تشخیص کی مرسته کوي انزار یې ډیر خراب دي د شعایی تـداوي پـه واسطه ځه نا ځه نتیجه ورکوي لیکن معمولاً موقتی وي.

Osteochodroma: پدی پیښه کی په عمومي توګه غیر نورمال حالت د غضروف یا هډوکی په وده یـا پرمختګ کې موجود وي په دوو غټو برخو ویشل کیږي:

۱-د اسکلیت په غضروف او الیافی برخو کې بې نظمی او نه جوړیدل.

۲-د هډوکو په کورتیکل او دیافیزیل ساختمانونو کی د کثافت غیر نورمال حالت.

Mesomelie Dysplasia (Nievergelt Syndrome): دا سندروم په دوارفـیزم متصـف دي او په وضعی توګه په سفلی اطراف کی لنډوالی موجود وي خاصتا" په قصبه کی چې زیاتره وخت پـه پـر مخ تللی ډول د سوی شکل لرونکی وي او په کنارونو کی اکسوستوزس منځ ته راځی همدارنګه پـه غیـروصفی

بول Club Foot سوی شکل هم موجود وي. د ښنګري بند د توپ په څير منظره غوره کـړي وي دا وتـيره په علوي اطرافو کی په کمه اندازه تاسس کوي.

Von Recklinghausens Disease (Neurofibromatosis): دا ناروغی لمړی پلادVon Recklinghausen لخوا په ۱۸۸۲کال تشریح شوه دا دعصبی سیستم د تقویه کونکی نسجونو نـاروغی ده. همدارنګه د پوستکی تومورونه هم یکی زیات پیدا کیږي کیدای شي چې نور سیستمونه هم اخته شـی چې عبارت د اندوکرین،هضمی جهاز او داسکلیت څخه دي . پدی ناروغی کی کیفوزس د ملا په تیر کـی پـه زیاته اندازه پیدا کیږي همدا رنګه سکولیوزس هم منځ ته راتلای شي فقره اکثره وخـت پـه جـدا شـوی یـا فانه مانندہ بول وي. پښتی نري حالت غوره کوي نیروفایبروما په هـډوکو کـی د تـور خیـال د پیـدا کیـدو سبب ګرځی.

Metaphyseal Dysplasia(Pyles Disease,Craniometaphyseal Dysplasia): دا ناروغی زیاتره وخت د فخذونو په ښکتیو برخو او د قصبی هډوکو په نهایاتو کـی تاسـس کـوي او دClubs منظره غوره کوي. د هډوکو د نهایاتو کورتکس نري شوي وي او د هـډوکو د کسـر لـه پـاره مساعد وي پـه پوښتیو ترقوو عجان او حوصلې په هډوکو کې زيات پیروالی پیدا کیږي، او شاید فقرات په کمه اندازه پلـن شوي وي په قحف کی د اوربیټ د پاسه راوتلی حالت موجود وي او کله کلـه د سر پـه قبـه کـی زیـات تعظمی حالت موجود وي.

Endosteal Hyperstosis(Van Buchems Syndrome) : پدې ناروغی کې په متنـاظر بول د سر ژامه او ترقوو کی د سکلروزس وتیره لیدل کیږي همدارنګه د اطرافـو د هـډوکو د دیـافیزس پـه برخـو کی هم دا وتیره منځ ته راځی. کورتکس کی پیروالی صورت مومی لیکن د هډوکو قطر نـه زیاتیـږي. دترقـوو د هډوکو د متوسطو برخو په قطر کی زیاتوالی منځ ته راغلی وي.

Enchondromatoisis(Olliers Disese) : په دی ناروغی کـی د هـډوکو پـه نـهایاتو کـی غیر منظم او دClubs په څير پراختیا منځ ته راځی . دا آزموینه په تور شکل خیال ګرځندوي او په وصفی توګه په نقطوي شکل کلسیفیکیشنونه موجود وي. یو شمیر واقعاتو کی دا آفات په یوه طرف کی او یـا پـه دواړو خواوو کی وي. دی ناروغی ته Olliers نوم هم ورکړ شویدي. کیدای شي چې دعضویـت یـوه خـوا د بلـی خوا په نسبت په زیاته اندازه اخته شویوي. د فخذ او قصبی هـډوکی پـدی نـاروغی اکـثرا اختـه کیـږي د اپیفیزس برخی نه اخته کیږي.د ملا تیر او قحف معمولا" په نورمال بول وي.

Cushings Syndrome: دا سندروم د ستروييد د زيات افراز او یا تطبيق څخه پیدا کیږي، چـې پـه نتیجه کې په هډوکو کې Demenralization مینځ ته راځي، خاصتا په فقراتو کې، چې په پای کـې د فقراتو په جسمونو کې کسرونه او سوي اشکال تأسس کوي. همدا رنـګه پـه پوښتیـو کـې هـم کسـرونه پیـدا کیږي. په حوصله او عجان کې هم کسرونه پیدا کیـدای شـي، د ورون د هـډوکي پـه رأس کـې احتقـاني تنخري وتیره صورت مومي.

همدا راز د عضد د هډوکي په راس کې هم د ستروئید د اختلاط له کبله دا پیښه پیدا کیـدای شـي. پوره سبب يې تر اوسه څرګند نه دی. د فخذ د راس او د مټ د راس اسـکیمیک نکـروزس رادیولـوژیـک منظره عبارت د کثافت د زیاتوالي یا Sclerosis وتیرو څخه دي، چې په دې برخو کې مینځ ته راځي.

Hyperparathyroidism : دا پیښه په لومړني او تالي بول مینځ تـه راځي. پـه لومړنـي بول کـې د پاراتایروئید هورمون افرازات زیات او د دې برخې د تومور له کبله صورت مومي. معمولا پـه خانـګړي بول ادینوما او کله کله په ګڼ شکل وي او کارسینوما په نادره توګه وي. په ۱۰% پـېښو کـې افـراز ډیـر زیـات چې په نتیجه کې په ګنو غدواتو کې هایپرپلازما مینځ ته راځي. په دې مرضي وتيره کې د پښتورګو ډبرې او په پښتورګو کې کلسیفیکشن صورت مومي. د دې ناروغی اساسـي کلینیکـي تظـاهرات عبـارت لـه بـولي تناسلي ډبرو څخه دي.

ډول Club Foot سوی شکل هم موجود وي. د ښنګري بند د توپ په څیر منظره غوره کـړي وي دا وتیره په علوي اطرافو کی په کمه اندازه تاسس کوي.

Von Recklinghausens Disease (Neurofibromatosis): دا ناروغی لمړی پلادVon Recklinghausen لخوا په ۱۸۸۲کال تشریح شوه دا دعصبی سیستم د تقویه کونکی نسجونو نـاروغی ده. همدارنګه د پوستکي تومورونه هم پکی زیات پیدا کیږي کیدای شی چې نور سیستمونه هم اخته شـی چـې عبارت د اندوکرین،هضمي جهاز او داسکلیت څخه دي . پدی ناروغی کی کیفوزس د ملا په تیر کـی پـه زیاته اندازه پیدا کیږي همدا رنګه سکولیوزس هم منځ ته راتلای شی فقره اکثره وخـت پـه جدا شـوی یـا فانه مانندہ ډول وي. ښتی نري حالت غوره کوي نیروفایبروما په هـډوکو کـی د تـور خیـال د پیـدا کیـدو سبب ګرځی.

Metaphyseal Dysplasia(Pyles Disease,Craniometaphyseal Dysplasia): دا ناروغي زیاتره وخت د فخذونو په ښکتیو برخو او د قصبی هډوکو په نهایاتو کـی تاسس کـوي او دClubs منظره غوره کوي. د هډوکو د نهایاتو کورتکس نري شوي وي او د هـډوکو د کسر لـه پـاره مسـاعد وي پـه پوښتیو ترقوو عجان او حوصلې په هډوکو کې زیات پیروالی پیدا کیږي، او شاید فقرات په کمه اندازه پلن شوي وي په قحف کی د اوربیټ د پاسه راوتلی حالت موجود وي او کله کلـه د سر پـه قبـه کـی زیـات تعظمی حالت موجود وي.

Endosteal Hyperstosis(Van Buchems Syndrome) : پدې ناروغی کې په متنـاظر ډول د سر ژامه او ترقوو کی د سکلروزس وتیره لیدل کیږي همدارنګه د اطرافـو د هـډوکو د ډیـافیزس پـه برخـو کی هم دا وتیره منځ ته راځی. کورتکس کی پیروالی صورت مومی لیکن د هډوکو قطر نـه زیاتیږي. دترقـوو د هډوکو د متوسطو برخو په قطر کی زیاتوالی منځ ته راغلی وي.

Enchondromatoisis(Olliers Disese) : په دی ناروغی کـی د هـډوکو پـه نـهایاتو کـی غیر منظم او دClub په څیر پراختیا منځ ته راځی . دا آزموینه په تور شکل خیال ځرګندوي او په وصفی توګه په نقطوي شکل کلسیفیکیشنونه موجود وي. یو شمیر واقعاتو کی دا آفات په یوه طرف کی او یـا پـه دواړو خواوو کی وي. دی ناروغی ته Olliers نوم هم ورکړ شویدي. کیدای شی چې دعضویـت یـوه خـوا د بلـی خوا په نسبت په زیاته اندازه اخته شویوي. د فخذ او قصبی هـډوکی پـدی نـاروغی اکـثرا اختـه کیـږي د اپیفیزس برخی نه اخته کیږي.د ملا تیر او قحف معمولا" په نورمال ډول وي.

Cushings Syndrome: دا سندروم د ستروييد د زيات افراز او يا تطبيق څخه پيدا كيږي. چـې پـه نتيجه كې په هډوكو كې Demenralization مينځ ته راځي. خاصتاً په فقراتو كې. چې په پاى كـې د فقراتو په جسمونو كې كسرونه او سوي اشكال تأسس كوي. همدا رنـګه پـه پوښتيـو كـې هـم كسرونه پيـدا كيږي. په حوصله او عجان كې هم كسرونه پيدا كيـداى شـي، د ورون د هـډوكي پـه رأس كـې احتقـاني تنخري وتيره صورت مومي.

همدا راز د عضد د هډوكي په راس كې هم د ستروييد د اختلاط له كبله دا پيښه پيـدا كيـداى شـي. پـوره سبب يې تر اوسه ځرګند نه دى. د فخذ د راس او د مټ د راس اسـكيميک نكـروزس راديولوژيـک منظـره عبارت د كثافت د زياتوالي يا Sclerosis وتيرو څخه دي، چې په دې برخو كې مينځ ته راځي.

Hyperparathyroidism : دا پيښه په لومړني او ثالي ډول مينځ تـه راځي. پـه لومړنـي ډول كـې د پاراتايرويئد هورمون افرازات زيات او د دې برخې د تومور له كبله صورت مومي. معمولاً پـه خانګړي ډول ادينوما او كله كله په كڼ شكل وي او كارسينوما په نادره توګه وي. په ۱۰% پـېښو كـې افراز ډيـر زيـات چې په نتيجه كې په ګنو غدواتو كې هايپرپلازما مينځ ته راځي. په دې مرضي وتيره كې د پښتورګو ډبرې او په پښتورګو كې كلسيفيكشن صورت مومي. د دې ناروغى اساسـي كلينيكـي تظاهرات عبارت لـه بـولي تناسلي ډبرو څخه دي.

د قحف یا کوپړۍ راديولوژي

نورمال: په نورمال حالت کې د قحف او ترکي زين (ترکي سرج) نورمالې منظرې په (a ۱-۱۵شکل) کې ښودل شوي دي. CT او MRI د دماغ د زيات شمير آفاتو په تشخيص کې مرسته کوي. ساده راديوگرافي د قحف د هډوکو د څرګندولو لپاره لارښونه کوي، خاصتاً د کسرونو په برخه کې، همدارنګه Arteriography د يو شمېر زياتو غيرنورمالو حالاتو لپاره تشخيص کوونکې ده. په نورمال حالت کې د سر کوپړۍ له کلکو هډوکو څخه جوړه شوې ده او اسفنجي هډوکي د دې په مينځ کې ځای لري. چاودونه يـا Sutures د کتنې وړ وي، کله چې سره فيوز هم شي د ليدلو وړ وي، او بايد د کسر سره مغالطه نه شي. د Pineal غدې کلسـيفايد شـوی حالت د ساده راديوگرافيو پواسطه کتلای شو او په منځنـي ليکـه کـې ځـاي لـري د عمـر د تـيريدو سره سم د اکلسفايد شوي حالت هم پرمختګ کوي . په ماشومانو کې په نادره توګه کلسـفايد کيـږي او ٦٠ % واقعـات يـې په کاهلانو کې منځته راځي .

د ساده راديوګرافيو پواسطه د داخل قحفي کلسفکيشنو نو پيژندنه :

زياتره کلسفکيشنونه د قحف په دننه کې په نورمـال ډول موجـود او نـاروغ تـه اهميـت نلـري د اکلسفکيشـنونه معمولا" په مربوطه خوا کې څرګندولی شـو . دا ډيـره مهمـه ده چـې بـايد پاملرنـه ورتـه وشـي يـو شـمير د دي کلسفکيشنونو کله کله پتالوژيک بڼه لري او په زياته اندازه په لومړنيو تومورونو کې پيدا کيږي بلکه په glioma Meningioma , شرياني وريدي سوي شکل، غټ انيوريزم او په پخوانيـو يـا زړو ابسـو کـې CTيـاMRI د تشخيص سره مرسته کوي .

داخل قحفي لوړ فشار : په هغه صورت کې چې د زيات وخت له پاره داخل قحفي لـوړ فشار موجود وي نو په ساده راديوګرافي کې غير نورمال حالت ښکاره کيږي . هغه کوچنيان چې عمر يې د اتو کلونـو څخه کم وي sutures يې په پراخه شکل وي . پداسې حال کې چې په زړو کوچنيانو کې د اوتـيره د دورسـوم سيلا" په لامينادورا کې د تخريشيت څخه عبارت دي او شايد په خفيفه توګه ښکاره شي او دا ډيره مشـکله ده چې سره توپير کړل شي خاصتا" په زړو خلکو کې.

ترکي زين (سرج): د سر ساده راديوګرافي پواسطه په جنبي وضيعت کې د ترکي سرج خيال کتلـی شو اندازه، منظره او شکل يې هم پيژندل کيدايشي اوس يې غير نورمال حالت د CTازمويني پواسطه تشـخيص کيږي .

د نخاميه حفرې پراختيا : د نخاميه تومورونه د دې جوف د پراختيـا سـبب ګرځي او د بـالون منظره غوره کوي د پرولاکتين د افراز سره ادينوما توقف کوي او قحف بنايي نورمال وي، خو پـه ناروغـانو کې د ودې د هورمون د افراز سره ادينوما په اضافي توګه بدلونونه پيدا کوي او اکرومیګلي مينځ ته راوړي ACTH د تومورونو پواسطه افرازيږي او Cushing's ناروغي پيدا کوي او د نخامي حفره پراخه شوی وي.

د سينوسونو راديوګرافي: په عمومـي ډول د سر د ساينوسـونو د راديوګرافيـو لـه پـاره د څو ميتود ونو او وضيعتونو څخه کار اخستل کيږي چې په لنډه توګه تري يادونه کوو:

۱) A+P يا خلفي قدامي وضيعت : پدې حالت کې د ناروغ له سر او غاړې نه بـايد تول پلاسـتيکي او ميتاليک مواد لرې کړل شي ناروغ بايد د ميز په منځني خط ځای ولري او همدارنګه سر يـې پـه متوسـطه برخه کې وي او د استجاع بطني په وضيعت يې راديوګرافي پداسې حالت کې واخستل شي چې پـزه يـې د ميز په سر په منځني ليکه کې ځای ولري . د وړانګو تيوب، د خلـف څخـه پـه مسـتقيم ډول د غـوږ د حفرې پـه استقامت تطبيـق کيـږي هغـه ساختمانونه چـې پـه دې وضيعـت کـې ښکـاري عبـارت د Frontalsinus , Ccrista Galli او Ethmoid sinus څخه دي .

۲) اړخيزه وضيعت : پدې حالت کې هم پلاستيکي او ميتاليک مواد د سر او غاړې په برخو کې بـايد نـه وي د ناروغ د سر هغه خوا چې په افت اخته ده بايد د ميز په سر او مقابل طرف يې پورته ځای ولـري د

زنکونو او ځنګلو بندونه باید راټول کړل شي ورانـګي بـاید پـه عمـودي ډول د غـوږ د غضـروف د پورتنـي برخي څخه تطبيق کړو. هغه ساختمانونه چې پـدي وضيعـت کـي ځرګنديـږي عبـارت دي لـه Clinoid هډوکي د قدامي او خلفي بارزي ترکي زين (cella Torcica) او په قسمي توګه جداري هډوکي.

۳) د **Town** وضيعت : پدي حالت کي ناروغ ته د شا پـه تختـه (supine) د ميز پـه منځنـي خـط ځاي ورکول کيږي . زنه Chin په ټرلي ډول او د ورانګو تيوپ ته ۳۵ درجي زاويـه ورکـوو . هغـه ساختمانونه چي په دي وضيعت کي خيال ځرګندوي عبارت دي له Dorsum sella , petrous , Magnum او د دوارو جداري هډوکو خلفي برخه .

۴) د **Water** وضيعت : پدي حالت کي ناروغ ته د Buckyسره په عمودي ډول د ناسـتي وضيعـت ورکـول کيږي . زنه د بوکي منځني برخې ته نژدي کوو او د ورانګو تيوپ ته ۳۷ درجي زاويه ټاکل کيـږي . سر بايد په عمودي ډول وي پدي حالت کي د Maxillary په سينوس کي د مايع سـطح ځرګنـد يدايشـي . همدارنګه د پزي او د orbite خلفي جدار خيال ښکاره کوي .

۵) **Modified caldwell** وضيعت : په دې وضيعت کې ناروغ ته د شا په تخته د ميز په منځني خط کې ځاي ورکوو لاسونه يي د سر په دوارو خواوو کي پـه مـوازي ډول ايښودل کيـږي . تنـدي او پـزه يـي پـه متوسط خط کې وي وروسته له هغي د x ورانګوتيوب ته ۱۵ درجـي زاويـه ورکـوو هغـه ساختمانونه چـي پدي قدامي منظره کي ليدل کيږي عبـارت دي لـه sinusn Frontal دقدامي Ethmoid حجرات او د ستړکي علوي فيسورونو څخه دي .

نوټ : Sphenoid د سينوسونو د کتنې د پاره بايد د ناروغ خوله خلاصه او د ميز په منځنـي ليکـه ځاي ولري . لاسونه يي د سر په دوارو خواوو کي په مـوازي ډول ايښودل کيږي او راديو ګرافي پـه خلفـي قدامـي وضيعت کي بايد واخستل شي . د Mastoid هډوکي د راديوګرافي د پاره هم ناروغ د ملاسـتي پـه حـالت کـي بايد وي او هغه خوا چي په افت اخته ده د ميز پرمـخ او مقـابل پلويـي پورتـه کـرل شـي . د زنګنـو او ځنګلو بندونه راټول د ناروغ مخ ۱۵ درجي اخته شوي پلو ته ګرځو .(15p _ 15 Low) نـو پـدي صـورت کـي د مستوئيد هډوکي هوايي حجري او بهرني او دنننې غوږکانالونه کتل کيدايشي .

د ساينسونو نورماله راديولوژيکه منظره: په نورمال حالت کي ساينسونه Radiolucent خيال ځرګنـدوي څکـه چي د هوا لرونکي دي . د Maxillary Sinus راديوګرافي معمولا" د Orbite د برخي سره د مقايسـي وړ ده . د هډوکو د جدار پيروالي بدلون ښايي د هغوي په کثافت کي په متوسطه اندازه فرق ښکاره کړي چي دا حالت په خاص ډول د Frontalپه ساينسونو کي حقيقت پيدا کوي . د ساينسونو په راديوګرافيو کي د هغـوي بدلـون د هډوکو کثافت او د رخوه اقسامو پيروالي بايد په مختلفو درجو وټاکل شي په نورمال حالت کي د ساينسـونو د مخاطي غشا خيال د راديوګرافي په پانه کتلی شو . په همدي شان يي د هډوکو جـدار هـم د کتنـي وړ دي .هـر هنه زياتوالي چي په يوه او يا زياتو اخته شوو ،ساينسونو کي چي منځته راځي بايد په ډيرخير سره ولـټول شي او هغه بدلون چي د نورمال رخوه اقسامو له کبله پيدا شـويوي تعين کـرل شـي . همدارنګم پـه ډيـر غـور سره تغييرات چې په ساينسونو کې پيدا شوي وي ولټول شي خاصتا د کوچنيوالي په حالت کـې چـې پـه ساينسـونو کې هوا په نيمګړي ډول وي. د ساينسونو غير منظم حالت د زياتې پاملرنې وړ دی.

د ساينسونو حاد التهاب :

Acute Sinusitis : په حاد ډول چي التهابي حـالت د Para nasal پـه ساينسـونوکي منځتـه راشـي پـه نتيجه کي د مخاطي غشا د پرسوب سبب ګرځي په همدي ډول په زياتو پيښو کي يي په اخته شوي ساينسـونو کي مايع هم بنديږي يا ځاي نيسي د Maxillary Sinus د اخته کيدو پيښي هغه وخت زياتي منځتـه راځي چي په نورو ساينسونو کي افت موجود وي او بدلونونه يي د نورو په نسبت په زياتـه انـدازه وي . کيـدای شـي چې ناروغي په يو پلو يا دوارو خواوو کې مينځ ته راشي د مايع سويه هغه وخت کتـل کيدايشـي چـي د نـاروغ راديوګرافي د ولاړې په حالت کې واخستل شي. دا حالت زياتره د Maxillary او د Frontal پـه ساينسـونو کي کتلای شو . کله کله کيدايشي چي د Sphenoid په ساينسونو کي هم غير طبعي حالت ووينـو کـه چيري

کوم ناروغ د وردیدو توان ونلري نو کیدایشي چې په افقي ډول اخته شوي Sinus په برخه کې د مایع سویه وتاکو . په خپاره ډول که غبار الوده منظره څرګنده شوه نو د دې میخانیکیت د غشا پړسوب د پیروالي له کبله فکر کیږي چې د انتان د التهابي اکزودات څخه منځته راځي . د مخاطي غشا پړسوب بنایي د رخوه اقسامو په څیر کثافت څرګند کړي چې د ساینس په دننه کې د جدار سره موقیعت لري کـه چیري نـاروغي پـه حـاد ډول موجوده وي او په منتشر ډول یې کثافت منځ ته نه وي راوړي نو د هډوکي په جدار کې تغییرات نه لیدل کیږي په دې صورت کې باید رادیولوژیک نښې د کلینیکي لوحې سره یوځای او تشخیص وټاکل شي.

د ساینسونو ځنډنی التهاب یا **Chronic Sinusitis**:- بنایي حاده مرحله په تکـراري ډول پـه ډیر ځنـډ سـره پرمختګ وکړي چې په تحت الحاد یا مزمن ډول بدله شي رادیولوژیک نښې په هغه پیروالي پورې تړلې دې چې په مخاطي غشا کې منځ ته راځي او د رخوه اقسامو په څیر کثافت څرګندوي چې دا پیروالي په مختلفو انـدازو په یوه ساینس او یا اخته شوو ساینسونو کې موجود وي. د مایع سـویه هـم بنایي د ساینس پـه مزمـن التـهابي حالت کې ولیدل شي. د مخاطي غشا پیروالې په زیاته اندازه او د حاد حالت په نسبت په کمه اندازه مغشـوش وي په مزمنه التهابي وتیره کې یوه اندازه پیروالي یا Sclerosis د هډوکي د جدار سره خیـال څرګنـدوي او دا حالت زیاتره د نورساینسونو په نسبت په Frontal sinus کې کتـل کیـدای شـي. د یـوه قـانون پـه څیر قبولـه شویده چې د ساینس د ځنډني التهابي حالت زیاتره پیښې په Maxillary Sinus کې پیدا کیږي کیدای شـي چې په Ethmoid Sinus کې همدا پیښه منځ ته راشي. کله چـې د Frontal سانسونه اختـه شـي ددې سـره یوځای التهابي حالت د Ethmoid ساینسونو په حجراتو کې مینځ ته راځي، ځینې پیښې یې داسې هم لیـدل شوي چې دEthmoid Sinus اخته او د Frontal ساینس کې افت موجود نه وي. د Sphenoid ساینسونه په کمه اندازه اخته کیږي. په نادر ډول بنایي انتاني حالت د سـاینس پـه جـدار کـې Osteomeyalitis منـځ تـه راوړي داسې پیښې هم کتل شویدي چې د Maxillary Sinus د اخته کیدو څخه وروسته د غابنونو افتونه هـم پیدا شي. کله چې دا پیښه یا حالت ولیدل شو نو په ساینس کې غبار الوده منظره خیـال بنکـاره کـوي او ددې سره یوځای د ساینس هډوکې په جدار کې تخریب هم لیدل کیدای شي کثافت یا Density اکثرا موجـود وي که چیرې په لومړي وخت کې د نتي بیوتیک استعمال نه شي نو د Frontal sinus حاد التهاب ځینې وخت د حاد Osteomeyalitis پیښه پیدا کوي. په اوسنی حالت کې د ایونادر افـت دې کلـه کلـه ساینسـونه د مزمـن التهابي ناروغیو لکه نري رنځ – سفلیس Actinomycosis او نور بکتریایي او فنکسي ناروغیو په واسطه اختـه کیږي چې رادیولوژیک نښې یې په وصفي ډول نه وي په دې حـالتونو کـې پـه ناروغـانو کـې د ساینس مزمنـي ناروغي چې د هډوکو د جدار تخریب ورسره او یا بې له دې وي بنکاره کوي کله کله دا هم امکان لري چې پـه یو لړ میکروبونو او یا نورو فنکسي حـالتو بـاندې شکمن شـو نـو پـه دې صـورت کـې د وصفـي مـایکروارګانیزم تشخیص باید د بکتریالوژیک کتنو له مخې اجرا کـړل شـي. چې پـه مستقیم ډول بـاید د ساینس څخـه مـواد واخستل شي.

د ساینسـونو کیستـونه او تومورونه:

Mucos Cyst: دا یو ترشحي انسدادي کیست دی چې د مخاطي غشا د غدواتو د بندبنت له کبلـه منـځ تـه راځي او زیاتره د Maxillary په ساینس کې لیدل کیږي. په تدریجي ډول پرمختګ کـوي او د کیسـت منظره بنکاره کوي. زیاتره د ساینس په جوف او صحن کې او کیدای شي چې د ساینس په هره برخه کې ولیدل شـي. په بنوې ګرد او د رخوه اقسامو په څیر کثافات څرګندوي معمولاً په کوچنی انـدازه وي، خـو کیـدای شـي چې ډیر غټ او ټول ساینس اشغال کړي.

Serous یا ترشحي کیست: دا د ساینس د مخاطي غشا په منظم نسج کې پیدا کیږي او د اپتلیل رشتو لرونکـي نه وي او معمولاً د Maxillary Sinus پـه صحـن کـې ځای نیسـي زیـاتره دننـي کیسـت دې او د نـورو هغـو انومالیو سره چې ساینس اخته کوي یوځای نه وي د تجمعي یا Retention کیسـت پـه څیر معمـولاً کـوچنـي اندازه لري او هیڅکله نه غټیږي. همدارنګه د خپل ځای څخه د ساینس جدار ته نه رسیږي. د رادیوګرافي پـه وسیله یې د مخاطي احتباسي کیست سره فرق کیدای نه شي.

Muco cell :- دا د ليفي نسج څخه منځ ته راځي چې استوانه يي اپتليوم پـه کـې ځای لـري دا وتـيره د ساينس د Ostium د بندښت له کبله پيدا کيږي زياتره واقعات يي په Frontal Sinus کې منځ ته راځي او کـم واقعات يي د Ethmoid پـه ساينسـونو کـې پيـدا کيـږي. پـه نـادر ډول د Maxillary او Sphenoid پـه ساينسونو کې ليدل کيږي.

راديولوژيک نښې يې:- د دې حالت سره په ساينس کې فشار زياتيږي ځکه چې د ترشحي موادو احتبـاس منـځ ته راځي او په نتيجه کې په ساينس کې لويوالي يا پراختيا پيدا او پـه تدريجـي ډول د هـډوکي پـه جـدار کـې تخريش منځ ته راځي. چې په پای کې د هډوکي د تخريـب سـبب ګرځي Muco cell اکـثرا – د ساينسـونو تخريش منځ ته راوړي چې په پای کې د هډوکي د تخريب سـبب ګرځي Muco cell اکـثرا د ساينسـونو پـه نسبت په زياته اندازه Radiolucent وي د Radiolucency اندازه يي د هغه افت پورې اړه لري چې په کومه اندازه يي هډوکي تخريب کړي وي. د ساينس نورمال جدار له منځه تللې او د نـارملو رخـوه اقسـامو خيـال نـه معلوميږي او جدارونه يي په پوره ډول محوه شوې وي دا افت هميشـه پـه يـو طـرف کـې وي. د نـارمل او غير نارمل ساينس توپير سره په ښه ډول کيدای شي د Muco cell پيښې په Sphenoid Sinus کې پـه نـادر ډول وي لاکن کيدای شي چې په دې برخه کې هـم پراختيـا وليـدل شـي. دا پيـښه د Ethmoid او Orbital يـا Optic کانال ته هم خپريږي. ددې ناروغې تشخيص – د Tomography په واسطه په ښه ډول کيدای شي پـه دې ناروغې نرې او پراخه شوې جدار کتل کيږي. Sclerotic بدلونونه د هډوکي په جـدار کـې د Muco cell سره يوځای ځرګنديږي کله کله Calcification هم په کې منځ ته راځي چې دا يو نادر حالت دې.

د ساينسونو Polypoid او الرژيک ناروغي: الرژيک حالتونه چـې د تنفسـي سيسـتم پورتنـې برخـې اختـه کـوي زياتره د پوليپونو سره يو ځای وي. پوليپونه د پرسيدلو کتلو څخه عبارت دې چې په مخاطي غشا کې مينځ تـه راځي. دا حالتونه زياتره د پزې په حفره کې پيدا کيږي Maxillary برخې هم ورسره يـو ځای اختـه کيـدای شي. ممکن چې په Ethmoid,Sphenoid او Frontal ساينسونو کې هم پيدا شي لاکن د راديوګرافي لـه مخـې يې په دې برخو کې تشخيص يوه اندازه مشکل دې. په دننه کې د رخـوه اقسـامو کثـافت ښکـاره کـوي چـې د ساينس د جدار سره ځرګنديږي ښايي په ځانګرې ډول او يا زيات بې شمير وي چې په عمومـي ډول د خـړوالي يا تيره ګي سبب کيږي د دې پوليپونو کثافت د مخاطي غشا د احتباسي کيسـتونو سره نـژدې ورتـه والی لـري لاکن پوليپونه زياتره په پوزه کې پيدا چې د پوزې د حفرې هوايي حالت لـه منځـه وړي. پـه عمومـي ډول پـه دوارو Maxillary ساينسونو کې متعددې کوچنې کتلې موجود وي. ځينـې وخـت ددې حـالتو سـره د مخـاطي فشار پيروالی د Frontal په ساينس کې کتل کيږي دا هم غير معمول نه ده چې په ډير خړ (غبـار الـود) حـالت په يوه يا دوارو خواو کې موجود وي کيدای شي چې د مايع سويه هم وکتل شـي. راديوګرافيک بدلونونـه يې د کلينيکي لوحې سره پوره اړيکي لري.

سليم تومورونه:

سليم تومورونه چې د Maxillary په دننـه برخه کې ښايي پيدا شي. معمولاً کوچنې اندازه لري چې د کيست سره توپير کيـدای نـه شـي Epidermoid Neuro Fibroma, Fibroma او Papiloma څخه عبارت دي د تومور ښايي په نادر ډول په Frontal يا Maxillary ساينسونو کې منځ ته راشي. پتوجنـيزس يې پـوره ځرګنـد نه دی، خو زياتره په کسبي ډول مينځ ته راځي وده يې په تدريجي ډول او غټيـدل يې نـادر دي. کلـه کلـه د ساينس د جدار هډوکی پوره يا نيمګړی تخريبوي چې له Muco cell سره ورته والی لري نـو پـه دې صـورت کې يې پيژندنه يوه اندازه مشکل کار دې د تفريقي تشخيص دپاره يي Biopsy ضروري ګڼل کيږي د هډوکو پـه برخه کې هم تومورونه په نسبتي توګه پيدا کيږي چـې د Osteoma څخـه عبـارت دې. زيـاتره واقعـات يې د Frontal په ساينس او په کمه اندازه د Ethmoid په ساينس کې منځ ته راځي. راديولوژيک نښې يا په ګرد يـا جيبوي ډول وي چې وصفي ډول ښکاره کوي او د هډوکي په څير وي اکثرا کوچنې لاکن کيـدای شي چې پـه منځني ډول غټ شي.

Osteo chondroma بناېي د ساينسونو د هډوکي په جدار کې منځ ته راشي او امکان لري چې خيال يې په غټه اندازه ښکاره شي. د فشار په واسطه په هډوکي کې تخريش او اتروفي پيدا کوي که چيرې Calcification پکې ځرګند نه شي نو د رخوه اقسامو د نورو تومورونو سره يې فرق نشو کولی په دې پيښه کې هميشه Calcification موجود وي له همدې کبله يې تشخيص د کلسفيکيشن د شته والي له مخې تاکل کيږي.

د مستوئيد حاد التهاب (Acute Mastoiditis):

د مستوئيد التهابي پيښې زياتره د Otitis او په تالي توګه د ټول غوږ د منځني برخې – د التهاب له کبله پيدا کيدای شي. د التهاب په لومړنيو وختو کې بناېي د غوږ په منځني حفره کې مغشوش خيال او يا کثافت وکتل شي. کله چې التهابي وتيره د مستوئيد هډوکي ته ورسيږي نو په نورمالو هوايي حجرو کې کموالې منځ ته راځي او په نتيجه کې په خفيفه اندازه د وريځو په څير خيال ځرګنديږي په داسي وختونو کې افت کوچنی وي او تشخيص ډير غور او څير په واسطه کيدای شي لاکن څخه وخت چې انتان د ډير ځنډ دپاره پاتې شي نو د مستوئيد په برخه کې پرسوب او په حجراتو کې پيروالي صورت مومي چې د راديوګرافي د پاڼي پرمخ د حجراتو نورمال حالت له منځه تللی او په کثافت کې يې خفيف زياتوالی پيدا کيږي په دې وخت کې هم بدلونونه په کمه اندازه وي نو د غوره تشخيص له پاره بايد د مقابل طرف د مستوئيد هډوکی سره تو‌پير کرل شي.

که چيرې ناروغي دوام پيدا کړ بناېي چې زياتې حجرې اخته او راديولوژيک نښې په ښکاره ډول وکتل شي او د مستوئيد حجرو خيال د کتنې وړ نه وي. بل بدلون يې د هډوکي د له منځه تللو نه عبارت دې چې د راديوګرافي د پاڼی پر مخ د جدار په برخه کې حجرې محوه شوې او په ښه توګه نه کتل کيږي. که چيرې په هډوکي کې تخريب پرمختګ وکړي نو حجرې د يوه جدار په واسطه احاطه او د يوې کڅوړې خيال ښکاره کوي. او کله چې دا پيښه نوره هم پر مخ لاړه شي په هډوکي کې تقيحي حالت پيدا او د حجراتو جدار په پوره توګه له منځه ځي او د مستوئيد ابسي جوړوي چې د راديوګرافي په واسطه تور خيال ښکاره کيږي. د ابسې يا ښنځه کولای شي ټول مستوئيد اخته او رخوه اقسامو ته ووځي او د ورميږ په خلفي برخه کې ځرګنده شي. دا پيښه د Bezod's Abscess په نامه يادوي د انتي بيوتيکو د منځ ته راتلو سره په دې وختو کې د حاد مستوئيد ايتس پيښې لږې شوې دي.

ځنډنی مستوئيدايتس :Chronic Mastoiditis

کله چې د مستوئيد هډوکی په انتان اخته شي بدلونونه يې د نوروهډوکو په څير دي څه وخت چې افت په منځني درجه او د زيات وخت دپاره دوام وکړي نو په حجراتو کې پيروالي او Sclerosis پيدا کوي او کله چې تقيحي حالت غوره کړي نو د حجراتو جدار تخريب او د ابسي جوړښت صورت مومي.

راديولوژيک نښې يې: په اخته شوي مستوئيد کې کثيف خيال او بناېي څو حجرې د پيړ جدار سره وکتل شي. که چيرې لږ کثافت په مزمنه انتاني پيښه کې موجود وي بناېي چې د ابسې د تور خيال په واسطه پټ شي. نو په داسې پيښو کې توموګرافي د تشخيص سره مرسته کوي چې د مستوئيد په برخه کې په کثيف ډول سکلروتيک حالت ښکاره کيږي. د مزمن مستوئيد ايتس تفريقي تشخيص د Cholestatoma سره مشکل دې نو په داسې پيښو کې بايد کلينيکي تاريخچه – فزيکي کتنې او راديولوژيکي ازموينې سره يوځای وڅيړل شي.

د هضمي جهاز ناروغی

په عمومي ډول د مرۍ، معدې، ورو کولمو راديولوژيک ازموينه د باريوم د محلول په واسطه اجرا کيږي په دې ډول ۱۲۵گرامه باريوم په ۱۸۰سی سی اوبو کې حل او وروسته له هغې ترې کار اخستل کيږي هم دا رنګه خينې وخت له ايود لرونکو تيلو نه کار اخستل کيږي، خو خينې خطرونه لري - له همدې کبله يې له استعمال نه ډډه کوو او په ځای يې د باريوم محلول استعماليږي همدارنګه د پنبې د يوې کوچنۍ توټې ځخه چې د باريوم د محلول سره مخلوط شوې وي هم استفاده کيږي چې په دې صورت کې کوچنی يا تيره اجنبي اجسام لکه د ماهي هډوکی او داسې نور تشخيص کولای شو. د دې ازموينې تخنيک په دې ډول دې چې ناروغ ته د ولاړې په حالت د فلوروسکوپي د Screen مخې ته ځای ورکول کيږي او - وروسته له دې چې د زړه او سږو خيال دا راديوسکوپي په واسطه ځرګند شو ناروغ ته ويل کيږي چې يوه اندازه باريوم تير کړي او پس له هغې خطالسير تعقيب کړو د شکمنو برخو ځخه په Spot يا کن فلمونه اخستل کيږي.

د مرۍ ناروغتياوې:

Diverticul: په مرۍ کې د هضمي جهاز د نورو برخو په نسبت په زياته اندازه پيدا کيږي، او کيدای شي، چې په هره برخه کې وليدل شي. هغه Diverticul چې د مرۍ په پورتنی خلفي برخه کې مينځ ته راځي او د کلينيک له نظره يې پيښې زياتې وي، Zenker Diverticul په نامه ياديږي او په کسبي ډول د جدار د ضعيفی له کبله مينځ ته راځي، زياتره دا ډول Diverticul اعراض نه ځرګندوي او په تصادفي ډول د هضمي جهاز د راديوګرافيو په وخت کې ښکاره کيږي. په راديولوژيک منظره کې Diverticul له مرۍ ځخه بهر خيال ځرګندوي او د يوې نرۍ برخې په په واسطه له مرۍ سره وصل وي. د مرۍ د Diverticul اندازه کله کله له ۸-۱۰ سانتي متره پورې رسيږي او يا له دې ځخه هم زيات وي.

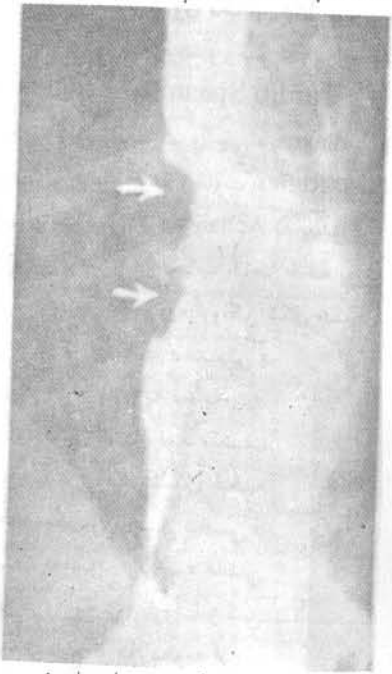

۱۰-۱۵شکل: د مرۍ کينسر. دا د ناروغۍ په لومړي وخت کې د امتلا يا ډکيدو په نقيصه دلالت کوي، چې په يوه جدار کې ليدل کيږي،چې د باريوم په واسطه د مرۍ په لومن کې ښکاره شوی (تيرونه). د نقيصې سطح په غير منظم ډول ده، چې د مرۍ له نارمل حالت سره توپير لري.

د مرۍ سرطان (Esophagus Ca):

کارسينوما د مرۍ په هره برخه کې مينځ ته راتلای شي په لومړيو وختو کې د راديوګرافي په واسطه په ښه ډول ښکاري خو کله چې يوه غټه کتله په رخوه اقسامو کې جوړه شي او يا ارتشاحي حالت ځرګند کړي نو په ښه ډول ښکاره کيږي.

راديولوژيک منظره:- په لومړيو وختو کې Filling defect (د ډکيدو نقيصه) مينځ ته راورې چې د مرۍ د لومن په يوه برخه کې د جدار سره ښکاري. په حاد حالت کې په غير منظم ډول خيال ځرګندوي او يوه نرۍ زاويه جوړوي چې دا د پوليپوئيد کارسينوما Polypoid Ca له پاره وصفي ده. په هغه برخه کې چې د Filling defect مينځ ته راغلی وي ښايي په غير منظم ډول يا نوډولي شکل وي په پر مختللو پيښو کې د مرۍ لومن نرۍ او ښايي حتی د بندښت سبب شي. په اخته شوي ځای کې مخاطي غشا موجوده نه وي. (۱۰-۱۵شکل)

برسيره پردې د شعاع سره معروض مسلكي خلک بايد په هرو دريو مياشتو کې يوه بشپړه سريري معاينـه وکړي په هغه صورت کې چې په معايناتو باندې شک پيدا شو دوه هفتې وروسته د وينې معاينات بـايد تکـرار شـي. دا مو په ياد وي چې وروسته د يوى غير عادي نتيجې څخه شخص که نـاروغ نـه شـو ويـلای شـو بـايد د وينـې نتيجې او کلينيکې معاينات سره مقايسه کړل شي. په لنډ ډول غـير عـادي کتنـه د وينـې د مخصوصـو معاينـاتو ايجاب کوي. لاندې خلکو ته د راديولوژۍ په سرويس کې د کار اجازه نه ورکول کيږي:

سره کريوات چې د درې نيم مليون څخه په في سي سي کم وي.

سره کريوات چې د شپږ مليون څخه په في سي سي زيات وي.

سپين کريوات چې د ۳۵۰۰ څخه په في سي سي کې کم وي.

سپين کريوات چې د ۱۲۰۰۰ څخه په في سي سي کې زيات وي.

د پولي نوکلير فيصدي چې د ۴۰ فيصد څخه کم وي.

د پولي نوکلير فيصدي چې د ۷۵ فيصد څخه زيات وي.

د وينې د بهيدو وخت چې له ٦ دقيقو څخه زيات وي.

لاندې کسان دې د مشاهدې لاندې وساتل شي:

سره کريوات چې د درې نيم او څلور مليونو په حدود کې په في سي سي کې وي.

سره کريوات چې د پنځه نيم او شپږ مليونو په حدود کې په في سي سي کې وي.

سپين کريوات چې د درې نيم او څلور نيم زرو په حدود کې په في سي سي کی وي.

سپين کريوات چې د (۱۰ – ۱۲) زرو په حدود کې په في سي سي کی وي.

د پولی نوکلير قيصدي د (۴۰ – ۵۰) فيصد.

د پولی نوکلير قيصدي د (۷۰ - ۷۵) فيصد.

د مجهوله وړانګې ځانګړتياوې (خواص) او توليد:

لکه چې مخکې هم ويل شويدي مجهوله شعاع هغه وخت پيدا کيږي چې د الکترونونو يوه دسته چـې د زيـاتې انرژۍ لرونکی وي دفعتاً د يوه جسم سره تکر وکړي چې دا پيښه د مجهوله شعاع په تيوپ کې منـځ تـه راځي. په دې توګه چې ډير چټک او سريع السيره الکترونونه چـې د زيـاتې انرژۍ لرونکـی دي د کتـود څخـه منشـأ اخلي دفعتاً د انتی کتود په واسطه متوقف کيږي ددې پيښی په اثر Collision يا تصادم د وارد شوو الکترونونو تر منځ صورت مومي او په نتيجه کې ايونايزيشن د انود په اتومونو کـې منـځ تـه راځي يـو شـمير الکترونونـه د خپل مدار څخه شړي ځرنګه چې دا حالت د انود دپاره غير ثابت حالت دې لهذأ خالي ځايونه دوباره د هغـه الکترونونو په واسطه ډکيږي چې د لوړو مدارونو څخه راځي او د هغی اضافي انرژۍ او الکترو مقناطيسي څپـو په څېر يعنې مجهوله شعاع له انود څخه خپريږي.

د مجهوله شعاع د پيدا کيدو ميکانيزم د Fluerescence په نامه يادوي که چيرې د مجهوله شعاع دسته يی Spectre اجرأ شي پيدا شوې شعاع د فلوروسانس په Pectre de يا طيـف رده دار ميکـانيزم پيـدا کيـږي چـې خواص او نوعيت يې د انتي کتود اتومونو پورې ترلی دي. دويم ميکانيزم چې د مجهوله وړانګی پـه پيـدا کيـدو کې رول لري عبارت د Freinage يا برک وهلی ميکانيزم څخـه دې چـې پـه دې صورت کـې خوشـې شـوي

د افت ځخه پورته برخه پــه منځنــي انـدازه پراخـه شـوې وي چـې د انسـداد د انـدازې پـورې اړه لـري هغـه کارسینوما چې د مرۍ په رقبی برخه کې منځ ته راغلی وي نــو د Achlesia پــه څیر اعـراض څرګنـدوي کلـه چې د کارسینوما په پېښو شکمن شو نو باید Esophagoscapy او بیوپسي اجرا شي.

د مرۍ التهاب او قرحې (Esophagitis and Esophagial Ulcer):

التهابي حالت په مرۍ کې په زیاته اندازه منځ ته راځي کیدای شي چې دا پیښه په ګذري ډول پیدا شي لاکـن په ځنډنیو پیښو کې د رادیولوژۍ او Endoscopy له مخی بدلونونه پیل کیږي. د مرۍ په اخیري برخه کـې د معدې د عصارې له کبله دا پیښې پیدا کیدای شي او په پورتنـی برخـو کـې د کیمیـاوي مـوادو د خوړلـو ځخـه منځ ته راځي کله چې التهابي حالت له منځه لاړ شي نو ندبي نسج پیدا او رادیولوژیک نښې په وصفـي تـوګه نه وي په حاد ارتشاحي التهابي حالت کې لاندې رادیولوژیکي نښې کتل کیږي:

١. آفت د مرۍ په دریمه ښکتنی یا نیمایی برخه کې موجود وي.

٢. لومړی بدلون د مرۍ په سپازم کې منځ ته راځي چې په نتیجه کې اخته شوی ځای نرۍ او په پای کې په مختلفو اندازو د انسدادنو سبب کیږي ښایی سپازم په غیر متناوب ډول د بـاریوم تـیریدو تـه اجـازه ورکړي چې معدې ته ورسیږي. وروسته له لږې مودې نه ښایي انومالي تثبیت شي ځکه چې فبروزس پکـې منځ ته راځي د مرۍ لومن ورو – ورو نرۍ کیږي چې دا حالت د پورته ځخه تر کاردیا پـورې دوام پیـدا کوي. انسداد ښایي په پرمختللي ډول او حتی په اخته شوې برخه کې په پوره توګه Perstaltic حرکـات له مینځه تللي وي مخاطي غشأ غونجه شوېاو یا کله کله په ځنډنیو پیـښو کـې پـه دانـه یی شـکل خیـال څرګندوي په ورستیو وختو کې په مختلفو اندازو انسداد پیدا کوي او فبروتیک حالت منځ ته راځي.

Achalesia یا Cardio Spasm : Achalesia د کاردیا د برخې سپازم خوا ته عطف کوي زیـاتره پـه هغه پیښو کې لیدل کیږي چې د Auer bach plexus کې نیکرتیا منځ ته راشي چې پــه دې حـالت کـې پـه پوره توګه د بلع کیدو رخاوت Reflex له منځه ځي.

رادیولوژیک نښې: د Achalesia په پیښو کې د تولو ناروغانو د حجاب حاجز سـره انسـداد منـځ تـه راځي پـه مرۍ کې پراختیا د حجاب حاجز ځخه پورته په واضیح ډول سره وي. همدارنګه مرۍ اوږدیږي او معوج حــالت غوره کوي چې په زاویه ګرونکې شکل ښکاري. ښای په پراخه شوي مرۍ کې غذایي مواد او مایعات هم موجــود وي چـې دا حــالت د سـینی د رادیوګرافی د پانی په مخ په ښې پلو کې کتـل کیږي او د منصـف دا برخـه د نورمـال شـکل ځخـه پراخـه ښکـاري چـې ښایـي د منصـف د نیـوپـلازم سره غلطـي پیښه کړي په دې ناروغـانو کـې زیاتره د مایع او هوا سـویه لیـدل کیـږي او Peirstaltic حرکـات موجود نه وي د باریوم د محلـول کمه اندازه ښایی د معدې ته تیره شــي. لاکــن زیـاتره انــدازه یی پراخـه شـوې مـرۍ کـې پـاتی کیږي. ځنی ددې مـوادو ځخـه ښایی د ساعتو او حتــی د ورځو دپاره پاتې شي. کله کلـه کیدای شي چې مرۍ په پوره ډول خـالي

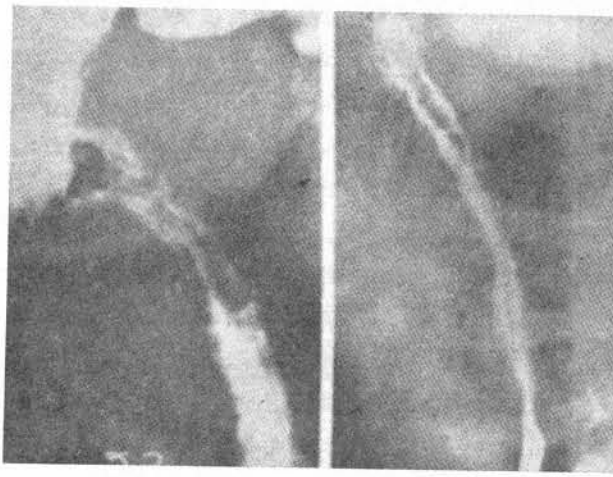

١٥-٢٣ شکل: د مرۍ وریسونه. دوه مثالونـه یـې د رادیوګرافـي پـه وسـیله ښودل شوي دي. کینه رادیوګرافي په مائل ډول اجرا شوی ده چې په قسـمي توګه د مرۍ په وروستی برخه کې د تقلص مرحله ښکاره کوي، او په تاو شوي ډول د وریسونو نقیصې څرګندوي. ښي رادیوګرافي د مرۍ قلبي برخـه ښکاره کوي، چې د لیکې او کړۍ ډوله تور خیالونه د باریوم په واسطه پیژندل کیږي او په غټو varicose veins دلالت کوي.

وي په دې ناروغانو کې ځنې وخت د سږي التهابي پيښې هم منځ ته راځي همدارنګه د کارسينوما پيښې هم کله کله پيدا کيدای شي.(د کارد يا برخه کې)

Esophagus Vareses :- د مرۍ د ښکتنۍ برخې په وريدونو کې د ينې د سيروزس له کبله پراختيا پيدا کيږي کله چې باريوم ناروغ ته تطبيق شي نو د مرۍ په لومن کې پراخه شوي وريدونه په خطي او معوج ډول نقيصې ځرګندوي دا حالتونه په مختلفو وختو کې مختلف خيالونه غوره کوي کله چې د ګيډې دننې فشار زيات شي نو په ښکاره ډول ليدل کيدای شي. کله چې دا نقيصې په موقتي ډول د تقلص له کبله محو شي. کوچنۍ اندازه وريسونه د غليظ باريوم په واسطه چې مخاطي غشا يې پوښ کړي وي معلوموللی شو. د دې له پاره چې افت ښه ښکاره شي بايد په موضعي او په پر له پسې راديوګرافي واخستل شي که چيرې وريسونه په زياته اندازه وي د مرۍ په ښکتنۍ برخه کې د باريوم تيريدول ځنډنيږي. په همدې شان ورسونه د معدې Fundus هم اخته کوي چې په نتيجه کې د مخاطي غشا د پيروالي سبب کيږي (۲۳-۱۵شکل ۱۶۰ مخ کې).

Scleroderma :- هغه ناروغان چې په Scleroderma اخته وي په نسبتي ډول يې مرۍ هم اخته کيږي په لومړنيو وختو کې ضعيفي پيدا او په منځنۍ اندازه پراخيږي د کار د يا په برخې کې رخاوت منځ ته راځي او مواد د مرۍ څخه معدې ته ننوځي.لومړۍ تشيدل په ځنډنی ډول او بنايي باريوم په کې د څو ساعتو له پاره تم شي. په وروستيو وختو کې د مرۍ په ښکتنۍ برخو کې په مختلفو اندازو ساختمانونه جوړيږي بنايي چې دا حالتونه د التهابي پيښو له کبله پيدا شي کله د کارديا په برخه کې رخاوت موجود او د معدې عصاره مرۍ کې داخليږي. لږ نرۍ والی له حجاب حاجز څخه پورته ليدل کيږي. همدا رنګه مرۍ په لږه لنډه او کرديا څخه نا څه پورته خوا بيځايه شوې وي. له نرۍ برخې څخه پورته مرۍ پراخه او ضعيفه شوې وي. Prestaltic حرکات ډير کم او يا هيڅ موجود نه وي دا پيښه بنايي د Achalesia سره غلطه شي مګر په Scleroderma کې د مرۍ پراختيا د Achalesia په نسبت په کمه ندازه وي.

يادونه: د دې له پاره چې د معدې په ناروغيو او اناتوميک حالت باندې ښه پوه شو نو ښه به دا وي چې لومړی پلا معده د باريوم نه ډکه او نورمال وضعيت يې وکتل شي.

Gastric Ulcer: د معدې د سليمو قرحو وقوعات زياتره د صغيرې انحنا په دريمه وسطي برخه کې وي. پخوا په دې عقيده وو هغه قرحې چې په کبيره انحنا کې مينځ ته راځي زياتره خباثت غوره کوي خو اوس ځرګنده شوې ده چې دا د اهميت وړ نه ده د معدې د قرحو پيښې د اثنا عشر د قرحو په نسبت کمې ۱:۵ وي کيدای شي چې سليمې قرحې ډيرې غټې وي؛ چې عرض يې د څو ملي مترو څخه تر ۶-۸ سانتي مترو پورې يا له دې هم زيات وي. د قرحې د اندازې غټوالی د هغې د سليم والي او يا خباثت سره ارتباط نه لري اوسنيو ځيرنو داسې ښودلې ده چې سليمې قرحې (۲-۴) اوونيو پورې د داخلي درملو په واسطه شفا مومي.

راديولوژيک منظرې يې:- د قرحې Niche د افت په جوف يا دهانه دلالت کوي که چيرې په ارخيز يا Lateral ډول وکتل شي-نو باريوم د معدې له لومن څخه بهر په جدار کې ښکاره کيږي څکه چې د قرحې په واسطه يې جدار له مينځه تللی يا تخريب شوی وي. زياتره قرحې کردې يا بيضوي ډوله وي چې د معدې – د جدار سره يې قاعد ه ښښتې وي کله چې يوه اندازه ازيما يا التهابي حالت د قرحې سره پيدا شي نو د ليکو په ځير تور خيالونه (Lucency) ليدل کيږي چې د Hampton's lines په نوم يې يادوي او په ارخيزه منظره کې ځرګنديږي او د (۱-۲) ملي مترو پورې اوږدوالی لري چې دا د سليمې قرحې غوره نښه ده مګر په اسانۍ سره نه کتل کيږي په زياتره پيښو کې د Crater په شاوخوا جدار کې التهابي عکس العمل منځ ته راځي چې په نتيجه کې په پراخه اندازه د ليکو په ځير Lucency ليدل کيږي چې دا حالت په ارخيز ډول راديوګرافي کې ليدل کيدای شي او د Crater پراختيا په يوه خوا او بله خوا کې سره توپير لري دا حالت د Ulcer collar په نامه يادوي کله چې قرحه په قدام کې موجوده وي نو کرد جدار ښکاره کوي. شاو خوا يې په واضح ډول او باريوم په کې راټول شوې وي که چيرې ازيما په کې موجوده وي او فشار ورکړل شي يوه حلقوي Lucency ځرګندوي د دې حلقې قطر په مختلفو اندازو وي دا پرسيدلی يا ازيمايي برخه کله کله د قرحې تپې يا Ulcer mound په نامه يادوي چې دا حالت په زياته اندازه وي نو د معدې په جدار کې ښکاره کيږي.

کله کله کیدای شي چې د قرحی Crater (وضیعت یا حالت د قرحی) د تپی یا mound په مرکز کې ځای ولـري نـو پـه دې اساس یې د ارتشاحی کانسري حـالت سره تـوپیر نشـو کـولای ځنـی وخـت کیـدای شي چـې د قرحې د Crater پـه منځنـی برخه کي په کوچنـي او گرد شکل د امتلأ نقیصه موجوده وي دا پیښه څرګندوي چـې پـه دې ځای کـې د وینې علقـه مینځ تـه راغلې ده.

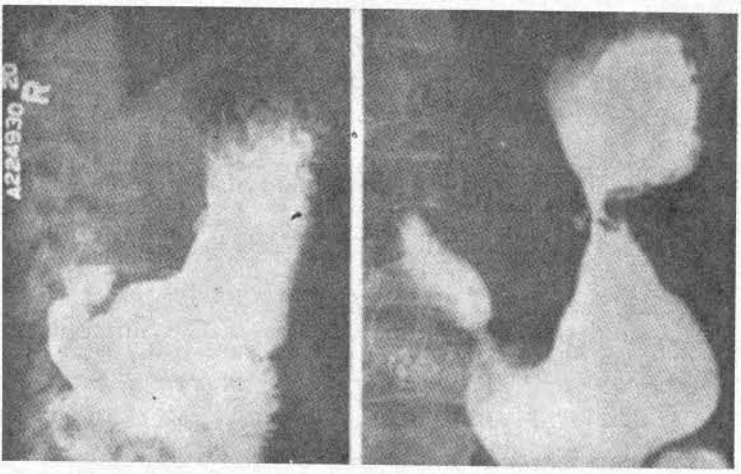

۸-۱۶ شکل: د معدې سلیمه قرحه. کینړ طرف رادیوګرافي د معدې پـه کـوچنـی انحنی کې د قرحې بدلون څرګندوي. همدارنګه د crater په ورمیږ کې توره برخه هم موجود ده چې دا په جنبي وضعیت کې د کتنې وړ ده. ښي خوا رادیوګرافي سلیمه قرحه په کوچنی انحنی کې او ورسره یو ځای ژوره incisura په غـټه انحنی کې موجوده ده.

د INCISURA :- قرحې په مقـابل کـې بنایی د ګوتې په څیر ننوتی حالت په غټه انحنی کې ولیدل شي چې د Incisura په نامه یې یادوي چې دا د مزمنی قرحی سـپازم او یا د ندبې د نسج د غونجیدو له کبله پیدا کیږي او په داسې پیښو کې د شکې ساعت Hour glass منظره غوره کوي. (۸-۱۶شکل)

د سلیمې او خبیثې قرحې تفریقي تشخیص په لاندې ډول دي:

کارسینوما تور یا خباثت هغه حالت ته وایی چې په لومړي وخـت کې سـلیمه قرحـه موجـوده وي او وروسته خباثت غوره کړي تراوسه په دې پروه موافقه نه د ه شوې چې سلیمې قرحې حتمـا خبـاثت غـوره کـوي بلکې پتالوجستانو له خوا په کې کله کله ارتشاحي بدلونونه څرګند شـوي دي. داسې راپـور ورکـړل شـوي دې چې پنځه فیصده سلیمې قرحی خباثت غوره کوي. د لاندې رادیولوژیکي بدلونونو له مخې د دې دواړو په مینځ کـې توپیر کیږي:

۱. سلیمه قرحه معمولاً د نرې ګرد او یا په کمه اندازه د بیضـوي جـدار لرونکـې وي خبیثـه قرحـه غیر منظم جدار لري.

۲. سلیمه قرحه د معدې شاوخوا ته واقع وي او خبیثه قرحه د معدې په لومن کـې ځای لـري چې یـوه توموري کتله جوړوي.

۳. د سلیمې قرحی په پرسیلی برخه کې معمولاً مخاط لیدل کیږي اود محیط پلـو تـه غځیـدلی وي او پـه خبیثه پیښه کې زیاتره په نو ډولی شکل او د معدې د نورمـالی مخـاطي غشـأ څخـه پـه ښه تـوکه پیژنـدل کیږي.

۴. د مخاطي غشا غځیدل محیط پلو ته Spoke like د سلیمی قرحی دپـاره پـه وصفـي تـوکه وي او دا حالت په خبیثه قرحه کې نه لیدل کیږي.

۵. د قرحی موقیعت او یا اندازه یې په تفریقي تشخیص کې د اهمیت وړ نه ده مګر زیاتره په دې عقیـده دي که چیرې د قرحی قطر د ۲-۵ سانتي مترو څخه زیات وي اکثرا د خباثت خواته فکـر کیـږي. ځنـی په دې عقیده دي چې سلیمی قرحی غټ شکل غوره کولی شي او د معدې هره برخه کې پیدا کیدلی شي.

۶. د غوره تداوي په مقابل کې سليمی قرحی په خپله اندازه کې کوچنيوالی ځرګندوي ازيمايی حالت يی کميږي او Crater يی معمولا له منځه ځي. چې دا پيښه زياتره وخت وروسته له درې اوونيو ځخه پيدا کيږي. کله کله حتی سليمې قرحې د درملنې په مقابل کې په ځند شفا کيږي او يا بنه خواب نه وايي. که چيرې د سليموالي دلايل زيات موجود وي عمليات يې غوره کار دی له بلې خوا ځينې وخت خبيثې قرحې هم د داخلي درملنې په مقابل کې خپلې اندازې ته بدلون ورکوي او دليل يې دا دی چې التهابي حالت له مينځه ځي.

د معدې سرطان

د معدې يو شمير کانسرونه تصنيف بندي شويدي چې بنسټ يې پتالوژيکي بدلونونو تشکيل کړيدی او د راديولوژۍ له نظره په لاندې ډول ويشل کيږي:

۱. Fungating يا Polypoid

۲. Infeltrative

۳. Ulcerative

۴. Mixed

ټول کانسرونه په معده کې پتالوژيک بدلونونه منځ ته راوړي.

د معدی د جدار هغه برخه چې کانسر پکی پيدا شويوي شخې يا Rigdety پيدا کوي Peristaltic حرکات د اخته شوي ځای ځخه نه تيريږي.نورماله مخاطی غشا د توموری کتلی د پاسه خرابه او يا په پوره ډول له منځه تللی وي.

Fungating Ca يا Polypoid يوه غټه کتله جوړوي چې د معدی په جدار کی د امتلا نقيصه منځ ته راوړي د نقيصی سطح په غير منظم يا نوډولی شکل وي مخاطی غشا په توموری برخه کی په ارتشاحی کارسينوما کې د معدې په لومن کې کتله نه جوړوي او بنايی په هره کانسری پيښه کی وليدل شی او په ضمنی توګه هغه وخت کتل کيږي چې په غټه قرحه کی تنخري يا نکروتيک ځای منځ ته راشي او کله چې Polypoid کارسينوما په پر مخ تللی ډول نکروز پيدا کړي آفت د قرحی په نسبت په برجسته ډول وي کله چې ارتشاحي کارسينوما تقرحي حالت غوره کړي د قرحې جوف له لومن ځخه بهر او د يوې سليمې قرحې په ځېر خيال بنکاره کوي. Mixed Type يا مخلوط شکل يی بايد په ياد ولرو چې د معدی کارسينوما زياتره پيښی داسی راديولوژيک نښی ځرګند وي چې په ځانګړي ډول د پورتنيو اشکالو يواځنی نښه نه وي . په Fungating تومورو کی بنايی په پرمختللی ډول د Fungoid نښی پيدا شی يا د يو ځانګړی تومور يوه برخه د ځو ډوله تومورونو سره ورته والی ولري.

Zollinger Elision Syndrome : دا سندروم عبارت دي له :

۱-په صاعقوي ډول قرحوي حالت چې زياتره په بصلی او آخرنی برخه د اثناعشر او دJejunum په پيل کی منځ ته راځی پيښی يی په ۴۰ فيصده ناروغانو کی کتل کيږي.

۲- د معدی پواسطه په زياته اندازه هايدروکلوريک اسيدHcl افرازيږي.

۳- که چيرې په ټسمی ډول معده ايستل شويوې په زياتره ناروغانو کی قرحی موجود وې په ځنې پيښو کی د پانقراس او اندوکرين غدواتو تومورونه ددی سندروم يوه برخه جوړوي.

راديولوژيک نښی:

۱. مخاطی غشا په پير او معوج ډول دي.

۲. په معده کی د مايعاتو زياتوالی چې پخوانی غذايی مواد هم ورسره يو ځای وي.

۳. په غير وصفی ډول د قرحې شته والی.

۴. د اثناعشر پراختيا خاصتاپه دويمه برخه کې.

۵. په ورو کولمو کې د Malabsorption په ځير بدلونونه.

په مخاطي غشا کې د اثناعشر د غشا په څير توپير منځ ته راځي.

د اثنا عشر قرحه يا Duodenal Ulcer:

د اثناعشر د قرحو وقوعات د پورتني هضمي جهاز په برخه کې په زياته اندازه منځ ته راځي چې اکثراً ددوی لومړنی برخه دبصلې کې پيدا کيږي. کمې پيښې يې د لومړی او دويمې حصې د يو ځای کيدو په بنکتني برخه کې ليدل کيږي چې د Post bulber قرحې په نامه يې يادوي. ددې ځای ځخه بنکته قرحې په نادر ډول وي.

کيدای شي چې د اناعشر په هر جدار او هره برخه کې قرحه پيدا شي ليکن زياتره يې په خلفي جدار کې منځ ته راځي.

راديولوژيک منظره يې: د قرحې د Crater کتنه په تشخيص کې د زيات اهميت وړ ده او دا يې يوه مثبته او راديولوژيکه نبنه ده (۵-۱۷شکل). که چيري په ارخيزه توګه ځرګنده شي د معدې Niche په څير خيال بنکاره کوي ليکن دا په کوچني اندازه وي ځه وخت چې قرحه په ځنډو کې منځ ته راغلې وي معمولا په قدامي منظره کې نه کتل کيږي مګر دا چې بصلې ته فشار ورکړل شي چې په دې صورت کې باريم د Crater برخو ته ننوځي او خيال ځرګندوي غير له هغې په موضعي ډول کثيف ګرد خيال بنکاره کوي که چيري د فشار ځخه کار واخستل شي او سره ددې هم رقيق

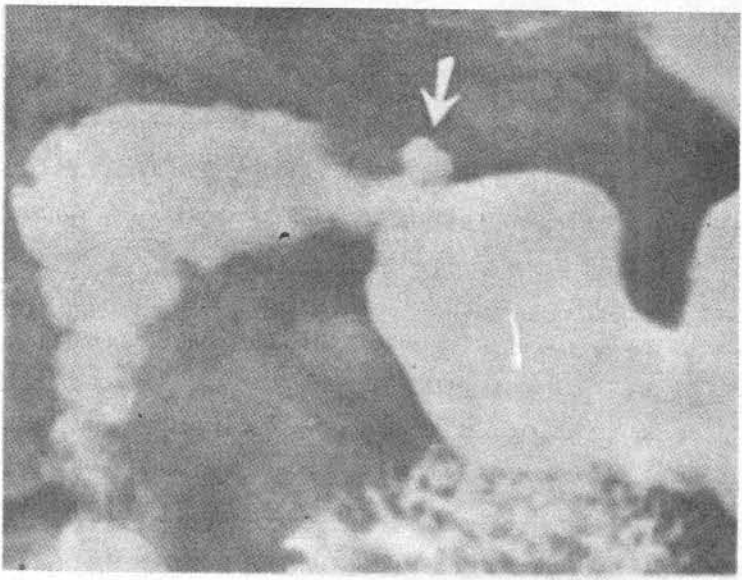

۵-۱۷ شکل: Duodenal Ulcer. د ټپ يا السر crater (غشي) چې د bulb قاعدې ته نږدې له سطح ځخه لوړ شوی دی.

باريم په مخاطي غشا کې پاتې شي نو د Crater ځخه بهر ته د معدې په څير مخاطي غشا ځرګنديږي نو ويلی شو چې په دې ځای کې کريټر د يو سانتي متر په حدودو کې وي چې په دې صورت کې پخپله د بصلې د جسم سره غلطي منځ ته راځي کله چې په يوه خيال کې باريوم د زيات وخت لپاره پاتې شي، او د فشار په واسطه په کې ننوتې وي، او له بلې خوا د لاس په واسطه جس شي، نو دا حالتونه د بصلې د قرحې غوره نبنې دي، که چېرې په بصله کې په عمومي ډول غير نورمال وضعيت موجود وي، نو مشکله ده چې د کريټر موقعيت وټاکل شي. په دې اساس فکر کوو چې د ځنډنی قرحې له کبله به ندبې نسج منځ ته راغلی وي، که چېرې په حاد ډول قرحه پيدا شوې وي بنايي د بصلې شکل په نورماله توګه وي، يوازې د فشار په واسطه کولی شو چې د آفت موقعيت وټاکو.

د اثنا عشر التهاب Deudonitis:

په بصله کې التهابي حالت زياتره د قرحې سره يو ځای وي، د راديوګرافي له مخې يې تشخيص په بنه توګه نه شي کيدای، نو په دې اساس کلينيکي نبنې او د قرحې اعراضو ته بايد پاملرنه وشي. راديولوژيکي نبنې په درې ډوله دي:

۱ په بصله کې تخريشي يا Irritibility حالت.

۲ په غير ثابت ډول د بصلې بدلون يا Deformety

۳ د مخاطي غشأ پيروالی

: (Regeonal enteritis) Chron Disease

دا د ورو کولمو التهابي ناروغتياوې دي، چې تر اوسه پورې يې سبب نه دې معلوم، کله چې دا پښنه په کولون کې منځ ته راشي، نو د Chron Disease يا Grranolomatose colitis په نوم يادېږي.

راديولوژيک منظره:

۱ – Prestenotic phase مرحله : -کله چې د باريوم Enema په وخت کې د باريوم بيرته راگرځيدلوته خير شو ليدل کيږي چې د اليوم برخه نورماله يا غير منظمه او يا په کمه اندازه نري شويوي ښايي مخاطي غشا پڅه يا Bluntedحالت غوره کړي او يا ضخيمه شويوي . په وروستيو وختو کې پکې تقرحي حالت پيدا او نورماله منظره يې له مينځه ځي د مخاطي غشا سطح د تيږو د فرش په څير شکل غوره کوي Cobble stoneد ليکي په څير قرحي چې په طولاني ډول واقع وي د باريوم څخه ډکيږي او کله چې د باريوم Meal پواسطه وڅيړل شي نو د ا ليوم په برخه کې په څند سره پرمختګ کوي او کولون ته تر هغه وخته نه تيريږي تر څو چې غذاورکړل شي پس له هغي اخته شوي سګمنټ ته حرکت کوي .

۲- Stenotic phase مرحله :-کله چې ناروغتياوې مزمني شي نو په معايي سيستم او مثارقه کې التهابي حالت مينځ ته راځي . اخته شوې برخه په پرله پسې راديوگرافيو کې په ثابت او شخ شکل ښکاري . دننني برخه يې په ښوی غير منظم او يا يې په پوره ډول مخاطي غشا له مينځه تللي وي . د لومن قطر نرى شوى کله کله يو شانته او ځينې وخت په غير منظم ډول وي . ځني وخت کيدايشي چې فبروز پيدا او د رتج په څير اشکال څرګند کړي کله چې فبروتيک حالت پرمختګ وکړي نو د لومن قطر د ځو ملي مترو حدودته رسيږي چې دي پيښي ته يې د تار ښه String sing وايي او وروسته لدي تضيق پيدا کوي . کيدايشي چې د فستول او ابسو پيښي هم پدي ناروغي کې پيدا شي .

يادونه : د کيډي ساده راديوگرافي په لاندي حالاتو کې د استطباب ور ده .

۱) په هغه پيښنو کې چې په کولمو کې غير نورمال گاز ځاي نيولي وي .
۲) په هغه حالاتو کې چې په کيډه کې تيږې او يا غير نورمال کلسفکيشنونه موجود وي .
۳) د ينې . توري او د پښتورگو دانداز و . منظرو او موقيعتونو د څرګندولو له پاره .
۴) د کيډي د غير نورمالو کتلو د پلټني د پاره .
۵) د پريتوان په کڅوره کې دازاد گازشتوالي (Pneumo Peritonium)
۶) د حبن په پيښو کې .
۷) د کيډي دننيو ابسيو په حالاتو کې .
۸) په هغه پيښو کې چې راديواوپک اجنبي اجسام په هضمي جهاز او يا د پريتوان په کڅوره کې ځاي نيولي وي .

پانقراص

په نورمال حالت کې پانقراص د ساده راديوگرافي پواسطه کتلاي نشو په هغه صورت کې ډېرې او گاز په کې ځاي نيولي وي، د ساده راديوگرافي په واسطه تشخيص کيداى شي. التراسونوگرافي د پانقراص د راس او جسم د ناروغيو لپاره ښه مرستندويه وسيله ده، د C.T ازموينه هم زيات ارزښت لري او د دې په وسيله د مجاورو برخو غير نورمال حالت هم توپير کيداى شي، د Endoscopic retrograd pancreatography په واسطه پانکرياتيک قنات کتلاى شو.

ولادي انومالي : په پانقراص کې يو شمير ولادي انومالي مينځ ته راځي. ځيني وخت پانقراص په حلقوي شکل موجود وي، همدا راز په دې غده کې تقسيم شوې يا دوه برخې حالت هغه وخت ليدل کيږي، چې د Santorini او Wirsung قناتونه سره يو ځاى شوي نه وي، د دې انومالي تشخيص د پانقراص په التهابي حالاتو کې ډير ضروري وي، خاصتاً په هغه صورت کې چې په يوه ناروغ کې Pancreatitis موجود وي او د الکولو موضوع مطرح نه وي.

د پانقراص التهاب: په ارثي توګه د پانقراص التهاب په کوچنيانو او ځوانو کاهلانو کې ليدل شوی دی، پانکرياتيک قناتونه نورمال وي، او د کلسيفيکشن وتيرې مينځ ته راځي د دې پېښې سبب ځرګند نه دی. د پانقراص حاد التهاب د زياتو سببونو ځخه مينځ ته راځي. د الکولو بد استعمال يې مهم سبب کيدای شي. C.T په دې مرحله کې له تشخيص سره زياته مرسته کوي. ځنډني پانکرياتايتس په قناتي سيستم کې د کلسفيکشنونو په واسطه تظاهر کوي، او په زيات شمير غير منظمو حالتونو يې په لومن کې موجود وي.

Neoplasm: سليم غير وظيفوي تومورونه د پانقراص په پارانشيم کې ډير نادر دي، کيدای شي، چې ډيره غټ وي، دا ځکه چې د فزيالوژيک ميخانيکتونو لرونکي نه وي، د دې غوره مثال عبارت له Cystadenoma او Papillary اپې تليل تومور دی. د توموګرافي په وسيله يې په ښه توګه تشخيص تاکل کيږي. په پانقراص کې چې توموري پيښه ډير عموميت لري، عبارت له ادينوکارسينوما ځخه ده دا توموري پيښه د التراساوند او C.T په واسطه تشخيص کيږي.

ينه يا Liver

کبد يا ينې د ګيډې په ښي علوي برخه کې يو متجانس کثافت جوړ کړی دی. پورتنی سرحد يې د نيمايي ښي خوا حجاب حاجز په واسطه محدود شوی دی، او په ښه توګه پيژندل کيږي، ځکه چې له هغې بره د سږي د هوا تور خيال موجود وي. ښي جنبي خوايې د نرۍ شحکي طبقې په واسطه ښه پيژندل کيږي. د ينې د ښي لوب ښکتنی ځنده هم د ليدلو وړ ده، دا ځکه چې د بطن له جدار سره په اسانه توپير کيږي. په کبدي زاويه او مستعرض کولون کې د ګاز شته والي هم د کبد په پيژندنه کې پوره مرسته کوي، او ښکتنی برخه يې ښکاره کيدای شي، د کيڼ فص ښکتني برخه يې د کتنې وړ نه وي.

د کبد ښنځه يا Liver Absces: غوره سبب يې عبارت د اميب ځخه دي . د راديوګرافي د کليشې پرمخ ينه په ضخاموې ډول وي . حجاب حاجز لوړ شويوي چې دا حالت يا په موضعي يا په عمومي توګه وي او هم د حجاب حاجز لاندې هايدروايريک سويې کتل کيږي . که چيرې ابسې د کبد د علوي سطحې سره نژدې وي نو په حجاب خاجز کې د قبې په ډول راوتلې يا متبارز حالت موجود وي او د دې سره يو ځای په سږي کې د شريطه او يا مثلث په شکل کثافت په قاعده کې منځته راځي .

هيداتيک کيست:که چيرې هيداتيک کيست د کبد په ځنډو کې و ي غير طبعي راوتلي حالت منځته راوړي او که چيرې کيست په مرکزي برخه کې وي د کبد د ضخامې سبب ګرځي او د کبدي ساحې کثافت زياتوي . په هغه صورت کې چې کيست په قسمي توګه تخليه شويوي د ولاړې په وضيعت د راديوګرافي کې د هوا او مايع سطحه ځرګندوي . زياتره هيداتيک کيستونه تکلس پيدا کوي او د اتکلسات په قوسي ، دايروي او يا غير منظمو متکلسولکو په څير کتل کيږي .

تو ری (طحال)

په نورمال حالت کې توری ۱۰-۱۴ cm پوري اوږدوالي لري. پيروالي يې تقريبا" ډيبټورګي په اندازه وي د طحال د ساده کليشې او عموما" د ريترونوموپريتوان د معايني ځخه وروسته په ښه توګه کتل کيږي لاکن د يو شمير ناروغتياو په هکله يې د سپلينوپورتوګرافي معاينات زياته مرسته کوي .

۱) د طحال ضخامه : سربيره په ساده کليشې د مجاورو برخو معاينه لکه معده ، کولون او پښتورګي په تفريقي تشخيص کې مرسته کوي او د دې برخې تومورونه ښکاره کوي . د ريترنوموپريتوان معاينه د توري د جسم اندازه ټاکي . د مرضي تکلساتو او کثافتونود شته والي په اړه معلومات ورکوي .

۲) د طحال کيستونه : هيداتيک کيست او کاذب کيستونه چې د طحال د داخلي هماتوم له کبله منځته راځي عموما" تکلس ځرګندوي د بل خوا د کيست په موجوديت کې د طحال ضخامه منځته راځي او ځني وخت د هوا او مايع سطح ليدل کيږي .

۳) د طحال تکلسات : په هيداتيک کيست Angioma، Lymphangioma، نري رنځ ځينو ابسيو او په هستوپلازموزس کې په طحال کې تکلسات ليدل کيږي ضمنا طحالي شريان او د هغې

د پانقراص التهاب: په ارثي توګه د پانقراص التهاب په کوچنيانو او ځوانو کاهلانو کې ليدل شوی دی. پانکرياتيک قناتونه نورمال وي، او د کلسيفيکشن وتيرې مينځ ته راځي د دې پېښې سبب څرګند نه دی. د پانقراص حاد التهاب د زياتو سببونو څخه مينځ ته راځي. د الکولو بد استعمال يې مهم سبب کيدای شي. C.T په دې مرحله کې له تشخيص سره زياته مرسته کوي. ځنډنی پانکرياتايتس په قناتي سيستم کې د کلسفيکشنونو په واسطه تظاهر کوي، او په زيات شمير غير منظمو حالتونو يې په لومن کې موجود وي.

Neoplasm: سليم غير وظيفوي تومورونه د پانقراص په پارانشيم کې ډير نادر دي، کيدای شي، چې ډيره غټ وي، دا ځکه چې د فزيالوژيک ميخانيکتونو لرونکي نه وي، د دې غوره مثال عبارت له Cystadenoma او Papillary اپي تليل تومور دی. د توموګرافي په وسيله يې په ښه توګه تشخيص ټاکل کيږي. په پانقراص کې چې توموري پيښه ډير عموميت لري. عبارت له ادينوکارسينوما څخه ده دا توموري پېښه د التراساوند او C.T په واسطه تشخيص کيږي.

ينه يا Liver

کبد يا ينې د ګيډې په ښې علوي برخه کې يو متجانس کثافت جوړ کړی دی. پورتنی سرحد يې د نيمايي ښې خوا حجاب حاجز په واسطه محدود شوی دی، او په ښه توګه پيژندل کيږي، ځکه چې له هغې بره د سږي د هوا تور خيال موجود وي. ښې جنبي خوايې د نرۍ شحمکي طبقې په واسطه ښه پيژندل کيږي. د ينې د ښي لوب ښکتنی څنډه هم د ليدلو وړ ده، دا ځکه چې د بطن له جدار سره په اسانه توپير کيږي. په کبدي زاويه او مستعرض کولون کې د ګاز شته والي هم د کبد په پيژندنه کې پوره مرسته کوي، او ښکتنی برخه يې ښکاره کيدای شي، د کين فص ښکتنی برخه يې د کتنې وړ نه وي.

د کبد ښنځه يا Liver Absces: غوره سبب يې عبارت د اميب څخه دي . د راديوګرافي د کليشې پرمخ ينه په ضخاموي ډول وي . حجاب حاجز لوړ شويوي چې دا حالت يا په موضعي يا په عمومي توګه وي او هم د حجاب حاجز لاندي هايدروايريک سويې کتل کيږي . که چيري ابسې د کبد د علوي سطحي سره نژدې وي نو په حجاب خاجز کې د قبې په ډول راوتلي يا متبارز حالت موجود وي او د دې سره يو خاې په سږي کې، د شريطه او يا مثلث په شکل کثافت په قاعده کې منځته راځي .

هيداتيك کيست: که چيري هيداتيک کيست د کبد په څنډو کې و ي غير طبعي راوتلي حالت منځته راوړي او که چيري کيست په مرکزي برخه کې وي د کبد د ضخامې سبب ګرځي او د کبدي ساحي کثافت زياتوي . په هغه صورت کي چې کيست په قسمي توګه تخليه شويوي د ولاړي په وضيعت د راديوګرافی کې د هوا او مايع سطحه څرګندوي . زياتره هيداتيک کيستونه تکلس پيدا کوي او د اتکلسات په قوسي ، دايروي او يا غير منظمو متکلسولکو په څير کتل کيږي .

توری (طحال)

په نورمال حالت کې توری cm ۱۴-۱۰ پوري اوږدوالي لري. پيروالي يي تقريبا" دپښتورګي په اندازه وي د طحال د ساده کليشې او عموما" د ريترونوموپريتوان د معايني څخه وروسته په ښه توګه کتل کيږي لاکن د يو شمير ناروغتياو په هکله يي د سپلينوپورتوګرافي معاينات زياته مرسته کوي .

۱) د طحال ضخامه : سربيره په ساده کليشې د مجاورو برخو معاينه لکه معده ، کولون او پښتورګي په تفريقي تشخيص کې مرسته کوي او د دې برخې تومورونه ښکاره کوي . د ريترنوموپريتوان معاينه د توري د جسم اندازه ټاکي . د مرضي تکلساتو او کثافتونو شته والي په اړه معلومات ورکوي .

۲) د طحال کيستونه : هيداتيک کيست او کاذب کيستونه چې د طحال د داخلي هماتوم له کبله منځته راځي عموما" تکلس څرګندوي د بل خوا د کيست په موجوديت کي د طحال ضخامه منځته راځي او ځني وخت د هوا او مايع سطح ليدل کيږي .

۳) د طحال تکلسات : په هيداتيک کيست ، Angioma ، Lymphangioma ، نري رنځ ځينو ابسيو او په هستوپلازموزس کي په طحال کې تکلسات ليدل کيږي ضمنا طحالي شريان او د هغې

کوي، کیدای شي، چې حلقې په مستعرض ډول یو د بل له پاسه ځای ونیسي او د Ladder like (زینه ډوله) بڼه غوره کړي.

په حادو انسدادي پېښو کې د مایع او هوا د سویې د مینځ ته راتللو د وخت په هکله مختلفې نظریې موجودې دي. خو په عمومي توګه د مایع او د هوا سویه وروسته له ۴-۶ ساعتو په موده کې پیدا کیږي. او وروسته له دې مودې نه کیدای شي، چې مثبتې رادیولوژیکي نښې څرګندې شي، او په زیاتره پېښو کې کتل کیږي. په ورو کولمو کې د ګاز شته والی له کولون څخه په لاندې ډول توپیر کیږي:

۱) د حلقو موقعیت زیاتره د ګیډې په مرکزي برخه کې وي.

۲) د مخاطي غشأ په برخه کې نري غاښ لونکي (د اره په څېر) خیالونه کتل کیږي، او د کولون د Haustra په نسبت سره یو ځای او نږدې وي. د جیجینیوم په برخه کې لړه پراختیا صورت مومي. که چیرې مخاطي غشأ په پوره توګه له مینځه تللې نه وي. انسداد شوی سګمنت د یوې سکې Coin او یا موری (د لوګي د وتلو لار) په څېر خیال څرګندوي. د ایلیوم د برخې مخاطي غشأ په کمه اندازه او ډیره بڼوی شوې ښکاري، او د دې خاصیت له مخې یې د جیجینوم له برخې سره توپیر کوو.

کله کله داسې هم کیدای شي، چې د کولمو دوه لوپونه یو د بل له پاسه ځای ونیسي او د رخوه اقسامو خیال د ګاز په منځ کې د کولمې د دېل جدار په څېر خیال ښکاره کوي. په داسې پېښو کې د کولمې د جدار د پیروالي پیژندنه مشکل کار نه دی. کله چې په ورو کولمو کې پوره انسداد مینځ ته راشي، نو په کولون کې ډیر لږ او یا هیڅ ګاز موجود نه وي، چې دا د میخانیکي او Adynamic انسداد تفریقي تشخیص لپاره یو مهم ټکی دی. کیدای شي، چې خینې وخت مخکې له دې چې اعراض څرګند شي، لږ ګاز یا Fecaloid مواد په کولون کې وکتل شي. د انسداد په خندنیو حالاتو کې د کولون په برخه کې لږ ګاز موجود وي. که چیرې د ورو کولمو په انسدادي پېښو کې د غټو کولمو په برخه کې ګاز وکتل شي، نو دا په دې دلالت کوي، چې یا د عفونیت له کبله او یا د باریوم له Enema د تطبیق په واسطه نوموړی ګاز مینځ ته راغلی دی. کله چې د ورو کولمو انسداد په نیګړي ډول وي، نو یوه اندازه ګاز تیریږي، او د کولون په برخه کې خیال ښکاره کوي. چې دا د ورو کولمو د پرسوب په حالت کې په کولون کې پېښیږي. یوه اندازه اختلافات موجود دي. خو وروستنی عقیده داسې ده چې کولون یا نورمال او یا یې په عرض کې کوچنیوالی کتل کیږي. دا ټکی د ورو کولمو د نیمګړي انسداد د پیژندنې له پاره ډیر ارزښت لري.

د انسداد په لومړنیو پېښو کې د غیر نورمال ګاز شته والي او نشتوالي په هکله پوره باور کیدای نه شي. نو په داسې پېښو کې باید په پرله پسې ډول رادیوګرافي اجرأ کړو، که چیرې په لوپونو کې ګاز موجود وي او د انسداد سبب شي، نو په اندازه کې یې زیاتوالی مینځ ته راځي او دا حالت په چټکۍ زیاتیږي، چې انسداد په څو ساعتونو کې یې څرګند پیژندلی شو که چیرې په لوپونو کې په ثابت ډول ګاز موجود وي. او په پر له پسې رادیوګرافیو کې یې خیال څرګند شي. نو دا د انسداد باوري نښې دي او ویلای شو، چې انسدادي وتیره موجوده ده.

د کولون بندښت یا Obstruction of the colon :

د ګیډې رادیوګرافي ښایي د غټو کولمو د انسداد په هکله غوره څرګندونې وکړي. په هماغه شان رادیوګرافي چې د ورو کولمو د انسداد د تشخیص لپاره ترې کار اخیستل کیده د غټو کولمو دپاره هم استعمالیږي څرنګه چې په نورمال حالت کې هم په کولون کې هوا موجوده ده نو په انسدادي پېښو کې ډیر پرسیدلې وي چې دا حالت د سیکوم څخه تر اخته شوې ځای پورې کتل کیږي (۱۴-۱۳شکل).

معمولاً غیر نورماله پراختیا د اخته شوي ځای څخه پورته خیال څرګندوي او د کولون ښکتنی برخه کې یې ګازات موجود نه وي. په ځنې پېښو کې د باریوم د امالې څخه کار اخستل کیږي چې ددې ازموینې په واسطه د افت شته والی او د کولون د لومن جداوالی څرګندیدای شي. څرنګه چې د انسدادي برخې انساج ماتیدونکي خاصیت لري نو په دې اساس باید د باریوم د امالې په وخت کې له ډیر احتیاط څخه کار واخستل شي همدارنګه د جس په وخت کې هم باید څیر شو. د کولون لوپ باید د ورو کولمو سره توپیر کړل شي چې دا کار

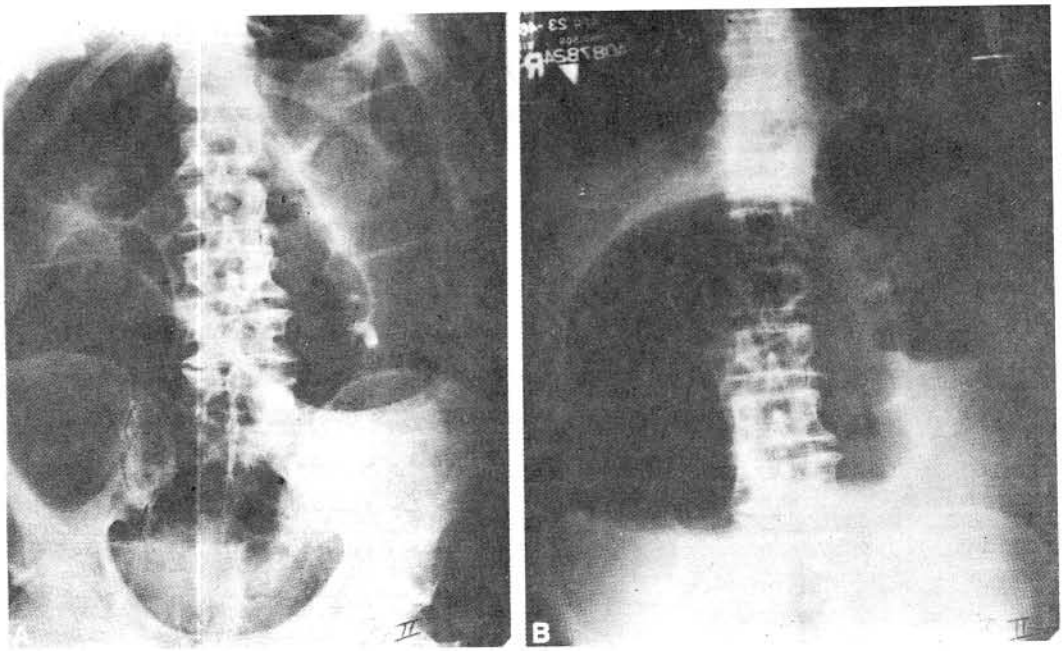

۱۳-۱۴ شکل: A- د سيګموئيد کولون انسداد. د کولون په اولنۍ برخه کې د طحالي زاويې سره زياته پراختيا موجوده ده. په وړو کولمو کې يو څه ګاز موجود دی، چې د ايليو سيکل په دسام کې نيمګړتيا څرګندوي. د دې ناروغ په سيګموئيد کې انسداد موجود و، په دې ناروغ کې سيکم پوره پراخه شوی. له دې راديوګرافۍ نه ډير کم وخت وروسته په کې تثقب مينځ ته راغی. B- راديوګرافي د همدې ناروغ د ولاړې په وضعيت کې اجرا شوی ده.

د Haustra او د لوپ د موقعيت له مخې پيدا کيدای شي چې د غټو کولمو لوپ د ګيډې پــه محيـط کــې ځای لري. د غټو کولمو Haustra د وړو کولمو په نسبت ژور او پراخه خيـال څرګنـدوي کـه چيرې د غايطـه مـوادو کوچنۍ ټوټه په کولون کې موجوده وي د ګاز په واسطه بيځايه کيدای شي چې دا حالت په وړو کولمو کــې نــه کتل کيږي يوازې په نوو زيږيدلو ماشومانو کې د پيخارې يا ميکونيم Ileus په پيښو کې پيدا کيدای شي.
که چيرې په Ileo cecal د سام کې نيمګړتيا موجوده وي بنايي يوه اندازه هوا وړو کولمو ته تيره شي او پــه وړو کولمو کې يوه اندازه پراختيا پيدا کړي او که چيرې نوموړې د سام کې نيمګړتيـا موجـوده نـه وي بنايي پـه وړو کولمو کې ډيره کمه او يا هيڅ هوا موجوده نه وي. څرنـګه چـې د سيکوم جـدار ډيـر نـرې دې نـو کـه چيرې پرسوب زيات شي تثقب منځ ته راځي. حتی که انسداد د کولون په ښکتنۍ برخه کـې هـم وي دا حـالت پيـدا کيدای شي. که چيرې د سيکوم پراختيا د (۹-۱۰) سانتي مترو پـورې ورسـيږي نـو د ځيري کيـدو امکـانيت يې ډير زيات دې. د مايع او هوا د سويې شته والی د کولون په انسدادي پيښو کې دومره زيات ارزښت نه لري مګر په وړو کولمو کې يې وقوعات زيات دي.

د سيګموئيد کولون تدور:

بنايي چې د سکموئيد کولون طناب د مشاريقې سره تاو شي او closed loop شکل کـې انسـداد پيـدا کـړي. د سکموئيد برخه پرسيږي او د توپ شکل غوره کوي(۱۳-۱۶شکل، ۱۷۰ مــخ). کيـدای شـي چــې د مـايع او هـوا سويه وکتل شي په دې شرط چې د ولاړې او يا ارخيزه وضيعتونو کې راديوګرافي اجرا کړل شــي. څرنـګه چـې سکموئيد د کولون اخرنۍ برخه ده نو د انسداد په وخت کې په زياته اندازه هوا په کې موجوده او غــير نورمـال پرسوب په کې منځ ته راځي. که چيرې تشخيص کې شکمن شو نو د باريوم د املې ځخه کار اخستلای شو که چيرې باريوم سکموئيد ته ورسيږي نو په تـاوه شـوې برخـه کـې مخـاطي غشـا پـه قطـع يـا غـوځ شـکل خيـال

الکترونونه د کتود له خوا د انتي کتود یا انود ته نږدي کیږي او د مثبت الکتروستاتیکي کشش قوي په اساس خپل مسیر ته تغییر ورکوي او د سرعت څخه یې کمیږي په نتیجه کي یې یوه اندازه انرژي ضایع کیږي چې د الکترومقناطیس موجي یعنی مجهوله شعاع په څیر د انتي کتود یا انود څخه خپریږي.

او د مثبت الکتروستاتیکي کشش قوي په اساس خپل مسیر ته تغییر ورکوي او د سرعت څخه یې کمیږي په نتیجه کي یې یوه اندازه انرژي ضایع کیږي چې د الکترومقناطیس موجي یعنی مجهوله شعاع په څیر د انتي کتود یا انود څخه خپریږي.

په یاد مو باید وي چې د برک وهلو میکانیزم په اثر تولید شوی شعاع Spetrogrophia کې مدار شریطه یا Spectre Continue جوړوي. د مجهوله شعاع د تیوپ په هکله باید ووایو چې د الکترونونو د انرژي زیاته برخه چې انود بمباردوي په حرارتي انرژی بدلیږي په داسې حال چې د یو فیصد څخه کمه انرژي د شعاع د انرژي په توګه څرګندیږي.

د مجهوله وړانګو طبیعت:

مجهوله شعاع د مرئی نور په څیر عبارت د الکترومقناطیس اهتزازونو څخه ده او د فوتونو یا Quantum انرژي څخه جوړه شوي ده دې کبله لیدل کیږي چې د دې تر منځ یو شمیر نږدې ورته والي موجود دی یواځې ددې تر منځ توپیر په طول موج کې دی. د مثال په ډول د مرئی نور طول موج د بنفش څخه تر سور پورې د 3900A° څخه تر

5A° (1A°= 1/10,000 microne(1-Angstrone=A°) دي. په طبابت کې مستعمله د ۰،۱ څخه تر ۱۰،۸ انکسترونه دي الکترومقناطیس موجه د Sinusoid منظري لرونکې وي یو طول موج (λ) یو فریکونسي(√) یو متناوب یا پیریود (T) لرونکي دي.

(پیریود) عبارت د هغه وخت څخه دي چې د مجهوله شعاع فوتون د O د نقطې څخه د B نقطې ته رسیږي.

(طول موج) عبارت د OB د مسافې څخه دي.

(فریکانس) عبارت د اهتزازاتو د تعداد څخه په في دقیقه کې دي.

د مجهوله وړانګو فزیکي ځانګړتیاوې:

دا.وړانګه خطي مسیر لري او سرعت یې درې سوه زره کیلومتره فې ثانیه دی. کله چې د ځینو موادو لکه Sulfure zine, Platino-cyanure of Baryum او داسې نورو سره تکر وکري د فلورسانس پیښه منځ ته راځي د دې کبله د ذکر شوي موادو د خاصیت څخه استفاده کیږي او د رادیوسکوپې د پردو او تقویه کونکو اکرانونو څخه د کاسټ په داخل کې ترې کار اخلي.

څرګندوي. بنايي انسداد په نيمګړي ډول وي او د باريوم زياته اندازه تيره شي چې په دې صورت کې د مخاطي غشأ طبيعت په ښه توګه څرګنديدای شي.

د سيکوم تدور:

صاعده کولون او سيکوم بنايي اوږده مثاريقه ولري چې د کولمو د ودې په موده کې کيدای شي د دوی په تثبيت کې تدور نيمګړتيا مينځ ته راوړي چې دا حالت د تدور د پيدا کيدو سبب کيدای شي او سيکوم په خپل محور باندې تدور کولای شي. د سيکوم په برخه کې په زياته اندازه ګاز راټول او پرسيږي چې حتی – دا پړسوب ځينې وخت په ايليوم او جيجينوم کې څرګنديږي. د کولون هغه برخه چې د انسداد څخه ښکته ځای لري بنايي په کمه اندازه او يا هيڅ ګاز ونه لري څرنګه چې په دې وخت کې سيکوم خوځيدونکې يا متحرک

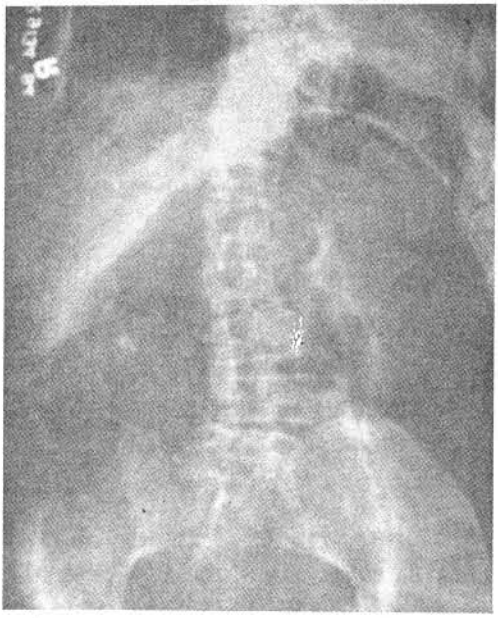

۱۶-۱۳ شکل. د sigmoidکولون تدور. له ګاز څخه ډک او پراخه لوپ چې د ګيډې ډيره برخه يې نيولې څرګنديږي.

حالت لري نو د ګيډې په هره ژوره برخه کې يې خيال کتل کيدای شي لاکن په عمومي توګه د کولون پرسيدلې برخه د ګيډې په کينه پورتنی حصه کې نه ليدل کيږي همدارنګه د ګيډې په کينه ښکتنی برخه کې يې هم خيال موجود نه وي که چيرې په ګرد يا بيضوي ډول د هوا په واسطه پړسيدلې خيال وکتل شي نو د سيکوم د تدورامکانات بايد ولټول شي.

د کولون کارسينوما:-

ځيرنو او احصائيو څرګنده کړيده چې د غټو کولمو د کارسينوما زياتره پيښې د Recteo Segmoido scopoic ازموينو په واسطه پيژندل کيږي. تقريباً ۶۰ فيصده يې ټول Rectosegmoid برخه کې ۱۰ فيصده يې په Segmoid او پاتې ۳۰ فيصده يې ټول په کولون کې منځ ته راځي ددې ناروغې د تشخيص د پاره وروسته د پورتنې ازموينې څخه راديولوژيکي کتنې د زيات اهميت وړ دي. د راديولوژۍ له نظره په کولون کې درې ډوله کارسينوما تصنيف بندي شويدي:

۱. Polypoid or Fungating
۲. Infeltrative يا ارتشاحي.
۳. Obstructive يا انسدادي حالت.

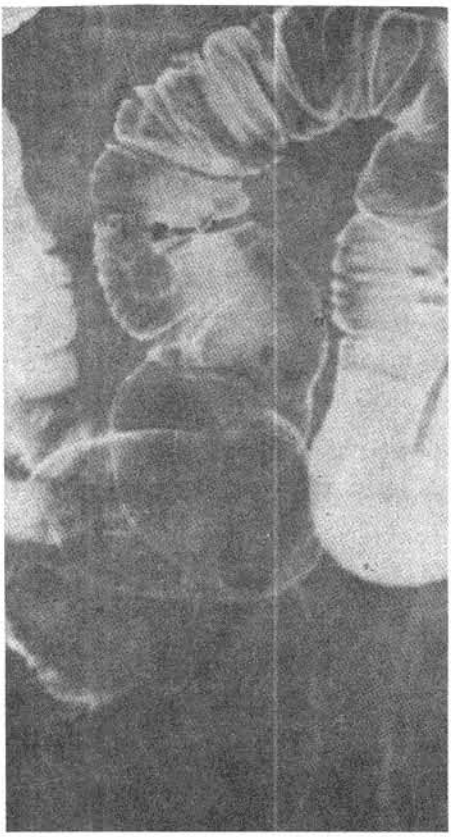

۱۰-۱۹ شکل: Colitis cystica او Adenomatous پوليپونه.

په عمومي ډول د کولون کارسینوما او رادیولوژیک نښې د هضمي جهاز د کارسینوما و په څیر وي په مخاطي غشا کې بدلون او په جداري برخو کې شخوالی پیدا کوي په نتیجه کې د یوې ثابتې نقیصې سبب ګرځي چې په پای کې انسدادي حالتونه منځ ته راوړي. کارسینوما د کولون په لومن کې د امتلأ نقیصه Filling defect پیدا کوي چې دا په مختلفو اندازو وي.(۱۰-۱۹شکل په ۱۷۰ مخ کې)

د اخته شوې ځای سطح په غیر منظم ډول او مخاطي غشا په پوره ډول له منځه تللی وي. التوات یا Haustra موجود نه وي که چیرې افت په غټه اندازه وي دا همیشه د Polypoid ډول په پر مختللی حالت دلالت کوي په ارتشاحي کارسینوما کې د کولون لومن نرې او کله کله د ۴ څخه تر ۶ سانتي متر پورې رسیږي په کولون کې تقبضي حالت موجود او کله کله د څو سانتي مترو په حدود کې ګرځندیږي چې دې پیښې ته Napkin ring Ca... وایی.

Chronic idiopatic Ulcerative Colitis: دا پیښه زیاتره په رکتوم یا ښکتنیو برخو د Segmoid کې منځ ته راځي. تشخیص یې د Rectoscopy په واسطه کیدای شي او رادیوګرافي ددې په څنګ کې د تشخیص سره مرسته کوي. د ناروغۍ په لومړنیو وختو کې کولون د نورمال حالت څخه په زیاته اندازه په تخریشي ډول وي. د رادیو ګرافي په پانه کې Haustra په کیسوي او غیر منظم شکل وي په همدې شان پیروالی په کې هم مینځ ته راځي چې د تخلیې نه وروسته ښه ښکاره کیدای شي. د دې ناروغۍ په ځنډنیو پیښو کې رادیولوژیک نښې په وصفي ډول وي. Haustra خرابی شوې او یا په احتمالي ډول له منځه تللی وي، د کولون لومن یو شانته نرې شوې او کولمې لنډې وي، د کولون جدار د باریوم په څنګ کې په څیر ډول خیال ګرځندوي چې په نتیجه کې – د جاورسي تقرحاتو شکل غوره کوي وروسته د تشیدو چې کولون تقبض وکړي مخاطي غشا موجوده نه وي او په هغه برخه کې چې باریوم ځای نیولی وي په دا نه یې شکل خیال ښکاره کوي کله چې د ایلیوم اخرنی برخی اخته شي نو د Back wash iliatis په نوم یادیږي چې لس فیصده واقعات یې کنټل شوې دي.

Appendicitis : ساده فلمونه شاید نورمال او یا د ایلیوم په برخه کې په کمه اندازه ګاز موجود وي. په هغه صورت کې چې تشقب مینځ ته راشي د ایلیوم اخرینی برخه شاید اخته شي او په ورو کولمو کې په قسمي او بشپړ ډول انسدادي وتیره پیدا شي. که چیرې په اپندکس کې تیره موجوده وي تشخیص کولای شو. د باریوم مطالعات په ساده التهابي حالت کې د مناقشې لاندې دي د اپنډیسیال لومن په نورمال حالت کې د باریوم په واسطه ډکیږي او مثبت تشخیص موږ ته نه شي راکولای. په خپله د اپندکس ډکیدل التهابي وتیره رد وي. خینې په دې عقیده دي چې په اپندیسایتس کې د ایلیوم په اخرینی برخه کې سیکوم کې سپزم موجود وي او کولای شو چې د فلوروسکوپي په واسطه یې ځرګند کړو. CT التراسونوګرافي او د باریوم مطالعات ټول د مورفولوژیک بدلونونو په هکله معلومات ورکوي.

Idiopathic colitides: السراتیف کولایتس او ګرانولوماتوزکولایتس زیاتره وخت د رادیوګرافیک بدلونونو له مخې پیژندلای شو. په کمو پیښو کې د کولون مایکروسکوپیک مطالعاتو ته ارتیاوې په هغه صورت کې چې اختلاط مینځ ته راغلې وي نو د باریوم مطالعاتو سره د التراسونو ګرافي او CT ازموینی یوځای کوو.

انحرافي کولایتس او د السراتیف کولایتس بدلونونه په کولمو کې کتلای شو. چې غایطه مواد په کې په لامبوزن شکل موجود وي. Behcet's Syndrome یو نادر حالت دی چې سربیره د کولمو د افاتو په پوستکي او سترګو کې هم تظاهرات موجود وي.

Colitis Cystica Profunda زیاتره وخت په ځوانو کاهلانو کې منځ ته راځي او مخاطي سیستونه په عضلي طبقه کې موجود وي. مهمه موضوع داده چې ارتشاحي بدلونونه معمولاً په رکتوم او سکموئید برخه کې موجود وي چې باید د ادینوکارسینوما سره ئې غلط نه کړو. د باریوم انیما په واسطه لومن نری او په غیر منظم ډول وي.

Colitis: دا ناروغي په نادره توګه د رادیولوژۍ په واسطه مطالعه کیږي. امیبیازس او توبرکلوزس له ځنډني نس ناستې یا اسهال سره د رادیولوژۍ له نظره څیړل کیږي، نرۍ رنځ په وصفي توګه د ایلیو سیکل برخه اخته کوي او تقرحات او تنګوالی پیدا کوي.

بولي تناسلي جهاز

د بولي تناسلي جهاز ازموينه د ګيډې ساده راديوګرافي په واسطه ناروغ د ملا په تخته پروت او وروسته ترې راديوګرافي واخستل شي چې دې عمليې ته K.U.B وايي چې پښتورګي، حالبونه او مثانه پکې خيال ښکاره کوي په همدې ډول ددې راديوګرافي په واسطه کلسيمي تيږې، تومورونه، کيستونه کليسفايد لمفاوي عقدات ښکاره کيداى شي د پسواس د عضلې خطالسير، حالبونو او مثانې باید په پام کې وي.

Urography: - ترشحي يا وريدي يوروګرافي دددې سيستم د ناروغيو دپاره غوره او ساده ازموينه ده ناروغ ته باید د شپې له خوا مسهل ورکړل شي تر څو چې غايطه مواد او ګازات د کولون څخه ووځي او د پښتورګو برخه په ښه ډول څرګنده شي. سهار باید ناروغ په وږې نس د راديولوژي سرويس ته راوغوښتل شي – ورو ماشومانو او کوچنيانو کې د کاربن لرونکي مشروب څخه کار اخستل کيږي تر څو چې معده د ګاز په واسطه پراخه شي او په دې حالت کې کولمې بيځايه کيږي. او د پښتورګو برخه په ښه ډول ښکاري.

کثيفه مواد: د دې مقصد له پاره د عضوي ايودين لرونکې مرکباتو څخه کار اخستل کيږي چې Radio apaque خاصيت لري او په لاندې ډول دي:

۱. Conry 60%

۲. Hepaque Sudium چې ۵۰ فيصده ايودين لري.

۳. Renografin 60 محلول څخه چې د ۲۹ فيصده ايودين لرونکې دي همدارنګه Renografin 76% څخه هم کار اخستل کيږي.

۴. Renovist چې د Angiography د پاره ترې کار اخلي.

د Drip infusion urography څخه په هغه ناروغانو کې کار اخستل کيږي چې د پښتورګو عدم کفايه ولري او B.U.N يې 40mg% څخه زيات وي كه چيرې B.U.N 40-80 mg% پورې رسيدلې هم وي کولى شو چې په دې توګه ترې ښه نتيجه تر لاسه کړو. کله چې د يو ناروغ د B.U.N اندازه د 120 – 80 mg% پورې رسيدلې وي نو د پښتورګو Collecting سيستم کې زياته اندازه اناتوميک بدلون موجود وي په دې حالت کې باید د ناروغ د ژوندانه د ارخونو څخه معلومات تر لاسه کړو د D.I.U. ازموينې دپاره ۴۲،۳ سي سي ايودين په ۳۰۰ سي سي محلول کې استعماليږي چې په دې صورت کې متکرر او څنډنى فلمونه د څو ساعتو په موده کې باید واخستل شي.

د I.V.P مضاد استطباب: (۱) حساسيت (۲) پښتورګو او ينې د ناروغتيا شته والي (۳) Oliguria (۴) په هغه صورت چې د B.U.N اندازه د ۱۰۰-۱۲۰ ملي ګرام فيصدو پورې وي.
(۵) Multiple myeloma

پاتې دې نه وي چې د پښتورګو د ازموينې دپاره د Retrograde Urography څخه هم کار اخستل کيږي ددې دپاره چې د I.V.P په ازموينه کې د پښتورګو اطراحي سيستم په ښه ډول توپير شي نو وروسته د زرق څخه لومړى فلم د پنځه دقيقو او بل يې د پنځلس دقيقو څخه وروسته اخستل کيږي. په نورمال حالت کې دواړو پلوو کې پښتورګي د صدري فقراتو په ښکتني او قطنې فقراتو په پورته برخو کې ځاى لري. د پښتورګي پورتنى سرحد د يولسمې صدري فقرې او ښکتني سرحد يې د دريمې قطنې فقرې سره سمون خوري. ښي پښتورګي تقريباً ۲ سانتي متره ښکته موقعيت لري دا حالتونه د تنفس په وخت کې بدلون پيدا کولى شي. د ښي پښتورګي اوږدوالي د ۱۲-۱۲،۷ سانتي متره او کيڼ پښتورګي د ۳-۵ ملي متره پورې ددې څخه اوږد دي.

د پښتورګو ولادي انومالي یا Congerital Anomalies of the kidnies :

۱. هایپو پلازیا Hypo Plasia : - دا پیښه د نورو په نسبت زیات عمومیت لري کیدای شي چې په یوه خوا کې هایپوپلازیا او په بل اړخ کې هایپر پلازیا موجود وي. باید د کسبي اتروفیک پښتورګي سره تـوپیر کړل شي. چې دا پیښه وروسته د انتاني او وعایي ناروغیو له کبلـه منـځ تـه راځي او پښتـورګي پـه غونـج شوې توګه خیال ځرګندوي.

۲. هایپرپلازیا Hyper Plasia : - دا پیښه د انسدادي هایدرونفروزس ، پورلی سیستیک نـاروغیو ، نیـو پلازم، انتانو، د پښتورګي د ورید ترومبوزس، امائیلوئیدوزس او داسې نورو له کبله پیدا کیږي چې معمولاً په دواړو خواوو کې موجود وي. کلینیکي لابراتواري او یورګرافیک نښې یې د تفریقـي تشـخیص دپـاره ښه مرسته کوي او په خیني پیښو کې د پښتورګو بیوپسي هم ضروري ګڼل کیږي.

۳. Horseshoe kidney: - یا نعل ډوله پښتورګی: - دا ډول پیښه د K.U.B فلم په واسطه کتل کیـدلی شي او وقوعات یې هم زیات دي په دې حالت کې د پښتورګي ښکتنی برخه د رخوه اقسامو سـره یـوځای شوې وي او د نعل په څیر خیال ښکاره کوي. د پښتورګي پورتنی برخه کـې پـه نـادر ډول داسـې پیښې منځ ته راځي – ددې پښتورګو په حویضه کې پراختیا موجود وي.

۴. Crass Ectopic Kidney : - دا ډول انومالي د پورتنی پیښې په نسبت په کمه اندازه وقوعات لـري او دواړه په یو طرف کې موجود وي. حالب په منځنی برخه کـې مثـانې تـه داخلیـږي دواړه پښتـورګي د نورمال موقعیت څخه ښکته ځای لري او پـه هغـه پیښو کـې چـې پـه Ectopic شـکل موجـود وي، پـه مختلفو اندازو بدلونونه موجود وي. په همدې شان په دې پښتـورګي کـې پـه قسـمي ډول بنـدښت موجـود وي، چې په نتیجه کې انتاناتو او د ډبرو د مینځ ته راتللو سبب کیږي. په یو شمیر پېښو کې د انسداد په نتیجه کې هایدرونفروزس هم پیدا کیږي.

هایدرونفروزس (Hydro nephrosis):

له نورو سببونو سره یو ځای د بولي لارو ځنډنې انتانات هم د دې پیښې د مینځ ته راتللو سـبب کیـږي (۱۷-۲۰ شـکل). چـې پـه دې حـالت کـې د حویضـې او کالیسونو په مینځ کې پراختیا پیدا او وروسته له هغې په پرانشیم کې تخریب منځ ته راوړي. هغه انسداد چـې د هـایدرونفروزس سبب شـوې وي ښایي یو طرفه او یا په دواړو خواوو کـې موجـود وي. غیر انسدادي هایدرونفروزس په Diabetus mellitus کـې منـځ تـه راځي چـې پـه دې صورت کې په حویضه کـې پراختیـا او حـالبونو کې معوج حـالت موجـود وي. پـه ولادي ډول د هایدرونفروزس پیښې هم لیدل شوې دي چـې دا معمولاً په متنـاظره ډول او پـه دواړو خـواوو کـې وي.

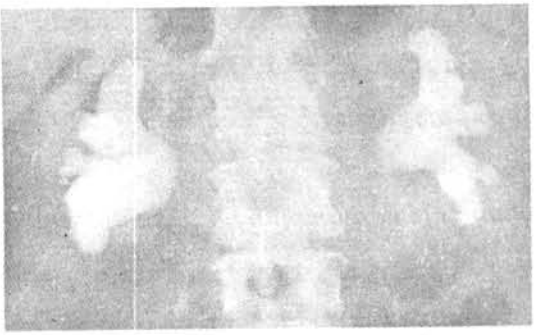

۱۷-۲۰ شکل: په کمه اندازه دواړو خواو ته Hydronephrosis. حویظه ډیره پراخه شوی ده، خو په کالیسونو کې پخوالی موجود دی.

د پښتورګو او حالبونو ډبرې:

د بولې لارو تیږې ښایي په حویضه Papela او کلیسونو کې منځ ته راشي هغه ډبرې چې په حویضه کې پیـدا کیږي ښایي ورو ورو یې اندازه غټه او د stag horn (**دغوځه ښکر**) ډبرې ځرګندوي. د پښتـورګی ډبـرې زیـاتره د کلسیم لرونکي وي او د همدې کبلـه د رادیوګرافـي د پـاڼې پـر مـخ خیـال ځرګنـده وي د urate, systeine او xanthin ډبرې په نادر ډول په پښتورګي کې لیدل کیږي.

رادیولوژیک منظره یې: رادیولوژیک نښې یې په مختلفو اندازو کثافتونه ښکاره کوي زیاتره د ساده رادیوګرافي پـه واسطه ځرګندیږي د I.V.P په واسـطه یې معمـولاً موقعیـت او د calysial system ځرنګوالې ښکـاره کیـږي

ډبرې هم ددې ازموينې په واسطه پيژندل کيږي هغه پښتورګي يا حالب کې چې تيره موجوده Radio lucent وي کثيفه مواد په څنډ سره تړې تيريږي. دا ضروري ده چې په مايل، ارخيز يا lateral او قدامي ډول راديوګرافي واخستل شي. کله چې کثيفه مواد زرق شي په پر له پسې ډول فلمونه تکميل کړو تر څو چې د افت موقعيت په ښه ډول وپيژندل شي. دا فلمونه بايد په ۳۰ دقيقو کې بشپړ شي. د حالب د ډبرو اندازه معمولاً ۳-۱ ملي مترو پورې وي چې ګرد يا بيضوي شکل لري.

تفريقي تشخيص:- د پښتورګو او حالبونو تيرې بايد له ټولو هغو کثافاتو سره چې ددې برخو سره نږدې کتل کيږي تفريقي تشخيص کړل شي. د صفرا د کڅوړې تيرې زياتره په متعدد ډول او په وصفي ډول د کلسيمي حلقې په واسطه احاطه شوې وي چې د ارخيز راديوګرافي په واسطه يې توپير کولی شو، همدارنګه د مشاريقي Calcified عقدات هم د دې ډبرو سره بايد وپيژندل شي په همدې شان د پانکراس د تيرو سره چې زياتره د پانکراس شکل غوره کوي تفريقي تشخيص کړل شي، هغه کيستونو کې چې کلسيم په کې ځای نيولې وي چې زياتره د پښتورګو سره نږدې او د کيډې په هره برخه کې پيدا کيدای شي. تفريقي تشخيص يې ضروري دي. د وعايي Calcification چې د حوصلې په شريانونو او وريدونو کې Phlebolithis منځ ته راغلې وي په اسانی سره نه پيژندل کيږي Phlebolithe زياتره Radio lucent نقطې په خپلو مرکزي برخو کې لري او د تيرې په نسبت زياتره په ګرد شکل وي.

حاد پيالو نفرايتس يا Acute pyelone phritis :- په دې ناروغي کې راديولوژيک بدلونونه په وصفي ډول نه وي او I.V.P په حاده مرحله کې استطباب نه لري لاکن د ساده راديوګرافي په واسطه د پښتورګي په اندازه کې کله کله لويوالې موجود وي کله چې حاده انتاني پيښه پرمختګ وکړي د پښتورګي په شاوخوا کې هوا موجوده وي چې د Emphysematose pyelonephritis په نامه يې يادوي.

د پښتورګو ښنځې Renal absces:

حاد تقيحي انتاني حالت زياتره د پښتورګو په پرانشيم کې د وينې له لارې پيدا کيږي او د کورتيکس په برخه کې پيل کوي، زياتره د ستافيلوکاکس له سببه په پرانشيم کې مينځ ته راځي، که چيرې يوه يا څو کوچنی ابسې يا ښنځې په کورتکس کې جوړې شوې وي، نو راديولوژيک نښې ځرګندوي. مګر که چيري کوچني ابسې سره يو ځاي شي د کيډې د ساده راديوګرافي پواسطه په موضعي ډول په پښتورګي کي غټوالي ځرګنديري چې دي حالت ته د پښتورګي کاربنکل Corbuncle وايي . په هغه برخه کې چې ابسې پيدا شوې وي شحمي طبقه يې له مينځه ځي، اخته شوی پښتورګی د شهيق او زفير په وخت کې په ثابت ډول خيال ښکاره کوي. د پسواس د عضلي خط السير نه ښکاره کيږي يوروګرافي نورماله اطراح ښکاره کوي مګر کليسونه د ابسې پواسطه بڼخايه شويوي کيدای شي چې په خينو ناروغانو کي کلينيکي اعراض موجود نه وي خاصتا" په مزمنو پيښو کي تفريقي تشخيص يي پدي وختکي د تومور سره مشکل وي بايد د پښتورګي انجيوګرافي اجرا کړل شي.

د حويضي ګنډنې التهاب يا Chronic pyelonephritis:

په مزمن شکل انتانات زياتره د Medula په برخه کي محراق جوړوي او په موضعي ډول فبروزس او ندبې نسج پيدا کوي چي په نتيجه کي پارانشيم تخريب او د پښتورګي سطح په غير منظم ډول وي . اخته شوي ځاي کي کليس په تاو شوي شکل خيال ښکاره کوي بنايي پارانشيم کي تخريب پرمختګ وکړي او تر څو ملي مترو پورې ورسيږي . دا ناروغي د کوچنيوالي په وختکي زياتره منځته راځي . د راديولوژي له نظره په پرانشيم

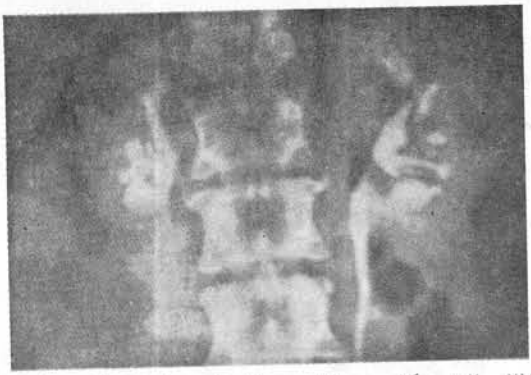

۲۷-۲۰ شکل: دوه طرفه pyelonephritis. اکثرا کالیسونه پڅ شوي خو په متناظر ډول نه دي اخته شوي. ښي پښتورگی د مرضي التهابي وتيره له کبله کوچني شوی دی. د کيڼ پښتورگي لاندینی برخه کوچنی شوی چې د پرانشیم په تخریب دلالت کوي.

کي کوچنيوالي څرگنديږي (۲۷ - ۲۰ شکل) چي زياتره د پښتورگي په يوه برخه کي کتل کيږي . کله چي ناروغي پرمختگ وکړي بنايي دواړه خوا پښتورگي اخته کړي مگر په متناظرډول نه وي . د تفريقي تشخيص د پاره يي د پښتورگي انجيو گرافي زياته مرسته کوي . پدي صورت کي غير متناظر ډول اوعيي موجوديږ، کورتکس په غير منظم شکل او اخته شوي ځاي کې شريانونه له مينځه تللي وي.

د پښتورگي نري رنځ يا Kidney Tuberculosis:

پښتورگو ته نري رنځ دويني د لاري رسيږي کله چي کورتکس اخته کړي وروسته له هغي توبرکل Tubercle جوړوي او په تخريباتو پيل کوي . په همدي توکه په غير منظم ډول بدلون د کليسونو سره يي نږدي جوړوي دا اناتوميک بدلونونه د يوروگرافي پواسطه ښکاره کيږي چې د تشخيص بنسټ جوړوي.

۳۰-۲۰ شکل: د نري رنځ په وسيله د پښتورگي د پورتني برخي کاليسونه اخته شوي، او د پرانشيم د تخريب له کبله په کې غير منظم حالت مينځ ته راغلی.

راديولوژيک منظره : د گيډې په ساده راديوگرافي کې د پښتورگي اندازه بدلون مومي او کلسفکيشن پکي خيال ښکاره کوي . دا په موضعي ډول نه وي لاكن بايد پاملرنه ورته وشي خاصتا په هغه صورت کي چي د پښتورگي په برخه کي سره يو ځاي شوي وي؛ او دا پيښه د پارانشيم په پرمختللي تخريب دلالت کوي کلسفکيشن په غير منظم او کثيف شکل ښکاره کيږي چي زياتره په کورتکس کې وي (۳۰- ۲۰ شکل) په وروستيو وختو کي په papilaکي تخريب پيدا او په غير منظم ډول کهفونه څرگندوي کله چي حويضه اخته کړي نو مخاط په غير منظم ډول او وروسته په تقرحي حالت **بدليږي** . يوروگرافي د پښتورگو په نري رنځ کي د اناتوميک **بدلون** د پاره استعماليږي . همدارنگه د درمل سيرهم د همدي ازموينې له مخي تاکل کيږي .

د پښتورگو کيستونه :

۱) پښتورگي نورماله اندازه لري.
۲) په زياتره پيښو کي د پښتورگي په شاوخوا کي کتلي موجودي وي ؛٠چي د يو نري خط په واسطه د پښتورگي څخني جلا شوي وي او بنايي کثافت يې د پښتورگي د نسج څخه کم وي او د Double shadow سبب شي.
۳) بنايي حويضه بيځايه او يا پري فشار وارد شويوي .
۴) بنايي په نادر ډول کلسفکيشن پکي موجود وي .
۵) کله کله په کليسونو کي اوږدوالي موجود وي .
۶) کليسونه بيځايه شويوي .

ځرکند شي . دا تومورونه د سږي او د ابهر د شاوخوا لمفاوي عقداتو ته ميتاستاز ورکوي پدي تومورې پيښنه کي اوعيي په اوږده او معوج شکل ښکاري .

د مثانې ډبرې

انتانات او انسداد په مثانه کي د تي:و د پيدا کيدو غوره سببونه ګڼل شويدي زياتره د دي ډبرو Radio opaque دي او کيدايشي چي د ساده راديوګرافي پواسطه ښکاره شي cystography د هوا او کثيفه موادو په واسطه کولاي شي چي راديولو سنټ ډبري ښکاره کړي همدارنګه په مثانه کي په ځانګړي ډول او يا زيات شمير تيږي هم منځته راتلاى شي (۵۷ –۲۰) د مثاني تيږي بايد calcified لمفاوي عقداتو Fecalithis د پروستات او قنات منوي د تيږو سره توپير کړل شي . د دي د پاره چي د مثاني تيږي د نورو افتونو سره په ښه ډول وپيژندل شي نو د Cystography او Cystoscopy ازموينو څخه بايد کار واخستل شي .

۵۷-۲۰شکل: د مثانې ډبرې. دا راديوګرافي بې له کثيفه موادو څخه اخيستل شوی ده، چې په کې پنځه تيږې جلا جلا د ليدلو وړ دي، چې د ميتيازو د کڅوړې په منځنۍ برخه کې ځاى لري.

حالبونه

دوه طولاني تيوبولونه دي چي پښتورګي د مثاني سره وصلوي هر يو يي تقريبا" د ۲۴ سانتي مترو په حدودو کي اوږدوالي لري او د پريتوان په خلف کي يي ځاى نيولي دي کله چي د کثيفه موادو څخه ډک شي ټول سير يي په ښه ډول ليدل کيدايشي . حالب په دريو برخو کي طبعي بند شونه او تنګ والي لري . د حويضي د اتصال په حزا کي د حرقفي شريان په برخه او بالاخره په مثانه کي .

د راديولوژي له نظره لاندې انومالي پکي ليدل کيږي:

۱) عددي انومالي: ځينې وخت کيداى شي، چې دوه حالبونه په يوه طرف کې موجود وي، يعنې ټول ځلور حالبونه وکتل شي، چې دا ډول پيښې امکان لري، چې په خپل ټول سير کې يو له بل څخه جلا وي، او يا دا چې په منځنۍ او يا ښکتنۍ برخه کې يو واحد حالب جوړ کړي، ځينې وخت د دې انوماليو له کبله تخليه په ځنډني ډول او تر زيات وخت پورې کثيفه مواد په کې تم کيږي.

۲) د حالبونو د حجم انومالي: لنډ حالب په Ectopic پښتورګو کې ليدل کيږي، د حالب اوږدوالى د لاندې سببونو له کبله مينځ ته راځي:

- د يوې مخاطي کتلې د تيله کيدو له کبله په طبعي حالت کې د بلاربښت يا حمل له سببه ليدل کيږي.
- په حامله ښځو کې د بلاربښت په وخت کې او يا د مبيضي وريدي سندروم له کبله د حالبونو اوږدوالى زيات ليدل کيږي.
- د حالب په قطر کې بدلون د انسداد له کبله مينځ ته راتلاى شي. کيداى شي، چې د حالب ټول قطر پراخه او يا يې په يوه برخه کې پراختيا وليل شي، چې دا پېښې د فبروتيک حالاتو له کبله پيدا کيداى شي.
- ځينې وخت په دننۍ برخه کې د امتلا نقيصه پيدا کيږي، چې دا هميشه د يوريک اسيد د تيږو، د وينې علقې، سليم او خبيث تومورونو له کبله مينځ ته راځي، چې دا د امتلا نقيصه په خطي شکل وي.

۷) په کلیسونو باندې فشار موجود وي خاصتا" په هغه پیښو کې چې مرکزي موقیعت ولري .
۸) د کلیسونو قطع یا Ampotationپه نادر ډول وي .
۹) په ځینو پیښو کې د کلیسونو په برخه کې کوږوالي موجود وي خاصتاً چې کخوږې یا کیسې د کپسول لاندې ځای نیولي وي.
۱۰) په نفروګرام کې claw sign (پنجې شکل) موجود وي .

د پښتورګي تومورونه :

رادیولوژیک نښې یې په لاندې ډول دي:

۱) پښتورګي غټ شویوي .
۲) د پښتورګي د جسم سره نژدې کتله موجوده وي که کثافت یې زیات او امکان لري چې د پسواس عضله یې محوه کړې وي.
۳) امکان لري په مرکز یا له مرکز څخه بهر کلسفکیشن موجود وي.
۴) د دې امکان شته چې حویضه بېځایه شویوي .
۵) کله کله په کلیسونو کې اوږدوالي موجود وي .
٦) په زیاتره پیښو کې کلیسونه بېځایه شوی وي.
۷) په کلیسونو باندې فشار موجود وي خاصتا" هغه پیښو کې چې تومور مرکز ي موقیعت ولري .
۸) د کلیسونو قطع یا Ampotation په زیاتو پیښو کې لیدل کیږي .

:Wilm's Tumor

خبیثه Embryoma یا wilm's تومور هغه پیښه ده چې زیاتره په نوي پیدا شوو او ورو کوچنیانو کې منځته راځي . زیاتره واقعات یې په لومړیو پنځو کلونو کې لیدل کیږي . دا تومور د پښتورګي په Embryonic

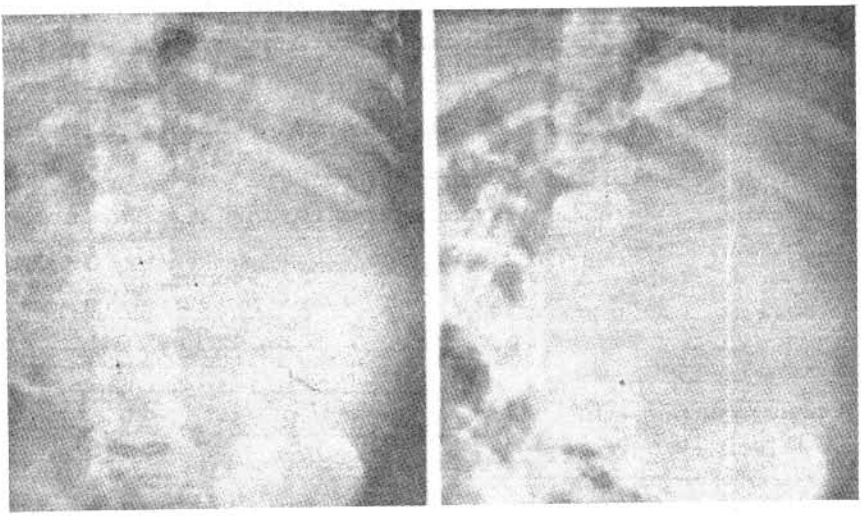

۴۹-۲۰شکل: Wilm's tumor د نوموړي تومور له کبله د ګیډې په کینه خوا کې غټه غوټه یا کتله ښکاره کیږي. ترشحي یوروګرافي د په کینه خوا پښتورګي کې یوه اندازه وظیفه څرګنده کړه او د کتلې له پاسه کالیسونه پراخه شوي دي. ښې پښتورګي نارمل ، خو ښې حالب لږ بې ځایه شوی دی.

برخه کې شروع کوي . په ساده رادیوګرافي کې په اخته شوي پلو کې یوه غټه کتله څرګندیږي او په هماغه خوا کې حجاب حاجز د نورمال حالت څخه لوړ خیال ښکاره کوي . په نادر ډول کلسفکیشن پکې موجود وي (۴۹ —۲۰ شکل) د یوروګرافیک ازموینې پواسطه کلیسونه او حویضه بېځایه شوي او په قسمي ډول په حالب کې انسداد موجودوي ښایي د پښتورګي وظیفه په نیمګړي ډول لاکن کیدایشي چې کلیسونه په یوروګرافي کې

د صفراوي لارو راديولوژي

د صفراوي لارو او د تريخې ازموينه لومړی په ۱۹۴۲ کال کې د Grahancol له خوا وشوه، چې نوموړي کثيفه مواد په تريخي يا د صفرا په کڅوړه کې تطبيق او وځيرل. په ۱۹۴۰ع کال کې يو مرکب چې د I Alphomic acid په نامه ياديږي، او تجارتي نوم يې Telepaque دی. د Chole cystography لپاره استعمال شوه او غوره نتيجې ترې په لاس راغلې، کـه څه هم پـه ۱۹۵۰ کـال کـې يـوه بلـه مـاده چـې د Tridax په نامه يادېده، هم مينځ ته راغله، خو د Telepaque په اندازه يې عموميت پيدا نـه کـړ. پـه جرمني کې له يو بله مستحضر څخه چې د Biligerfine په نامه يادېږي، او د ۴۰ سي سي وريـدي زرق نه استفاده کيږي، رواج وموند، په دې وختونو کې يوه بله ماده چې د Biloptine په نامه يادېږي، او پـه چټکۍ سره د ينې له لارې اطراح کيږي، په کار واچول شوه، چـې د دې مـادې نيمـايي برخـه د صفرا د کڅوړې او پـاتې برخـه يـې د پښتورگو لـه لارې اطراح کيـږي. پـه تـازه څيړنـو کـې د صفرا د کڅوړې راديولوژيک ازموينـه د کثيفـه مـوادو پـه واسطه د ايمـالې لـه لارې وځيـرل شـوه، پـه دې تـوگه چـې د Biloptine دولس کپسولونه په ۲۰ سي سي اوبو کې حل او د ريکتوم له لارې داخل، چې وروسته له يـوه يا دوه ساعتو څخه يې خيال د فلم پر مخ کتل کيدای شي.

فمي کولي سيستوگرافي يا Oral Chole cystography:

د تريخې د راديوگرافۍ لپاره د Telepaque او يا بل مستحضر څخه کار اخيستل کيږي، لازمه ده چې ناروغ په لاندې ډول د ازموينې لپاره تيار کړل شي:

- ❖ په عمومي توگه ضروري گڼل کيږي، چې يوه ورځ مخکې له ازموينې نه غوړ خواړه ناروغ تـه ورکـړل شي، چې د صفرا کڅوړه تشه او په ځای يې تازه صفرا له Telepaque سره يو ځای شي.
- ❖ په هغه شپه چې سبا يې راديوگرافي اخيستل کيږي، بايد ناروغ بيخي غوړ خواړه و نـه خـوري، پـه همدې شپه ناروغ ته شپږ تابليته Telepaque چې هره کولی يې د پنځه پنځه دقيقو په فاصله کـې وي، ناروغ ته ورکول کيږي.
- ❖ دولس ساعته وروسته چې په دې موده کې ناروغ هيڅ شی نه خوري (چای، کافي او لـه اوبـو څخـه استفاده کولای شي) د راديولوژۍ سرويس ته راغوښتل کيږي، ښه به دا وي، چـې دوه سـاعته د ازموينـې له پيل څخه مخکې ناروغ ته د صابون اماله تطبيق شي، وروسته له هغې يې راديوگرافي اخيستل کيـږي، چې په دې صورت کې د صفرا د کڅوړې خيال د فلم پر مخ څرگنديږي. ضروري ده چې يـوه راديوگرافي د ملاستې په وضعيت او بله يې په ولاړې واخيستل شي، چې په دې ډول د صفرا د کڅوړې د موقعيـت توپير کيدای شي.
- ❖ پس له دې ناروغ ته غوړ خواړه ورکول کيږي، او ۱۵ دقيقې وروسته يې تکراري فلم اخيستل کيـږي، چې پـ، دې حالت کې د صفراوي قنات خيال ښکاره او وروسـتنۍ راديوگرافـي لـه ۴۵ دقيقـو نـه وروسـته اخلو، چې په دې صورت کې د صفرا د کڅوړې اندازه او تقلص کتلای شو.

کله چې د تريخي خيال ښکاره نه شي، نو لاندې امکانات به موجود وي:

- ➢ امکان لري، چې د cardia او Pylor په برخه کې انسداد موجود وي او کثيفه مواد ورو کلمو ته نه وي داخل شوي چې پدې صورت کې لومړي مواد په مرې يا معده کې خيال څرگندوي.
- ➢ امکان لري ناروغ به درمل نه وي خوړلي.
- ➢ ښايي په ورو کولمو کې نميگړې امتصاص موجود وي چې زياته نس ناسته (اسـهال) د دې پيښې د منځ ته راتلو سبب گرځي.
- ➢ ښايي د ځيگرو وظيفه خرابه وي او ونه شي کړای چې په ښه توگه مواد اطراح کړي په داسـې حالاتو کې چې د ځيگر په وظايفو کې خرابتيا موجوده وي بايد ازموينه اجرا نه کړل شي.
- ➢ د Cystic duct انسداد هم د صفرا د تيريدو څخه د صفرا کڅوړې ته مخنيوی کوي.
- ➢ ښايي په تيرو وختو کې د صفر کڅوړه ايستل شوې وي.

- امکان لري چې د صفرا په کڅوره کې ناروغتیاوې موجودې وي.
- کیدای شي چې د صفرا کڅوره په غیر معمول ځای کې واقع وي او خیال یې د فلم پر مخ څرګند نــه شي.

یا وریدي کولي سیستوګرافي Intravenous chole cystography:

د کوچنیانو د صفراوي لارو پــه نــاروغیو او پــه حــاد ویـښو کـې د پورتنـي ازموینـې څخـه کـار اخستل کیـږي همدارنګه د څیګر په حادو انتاني ناروغیو او د common duct د تیږو تشخیص دپاره هم عمومیت لري.

تخنیک: د شپې له خوا ناروغ ته جلاب یا مسهل ورکول کیږي او وروسته له دې هیڅ شی نه خـوري سـهار پـه ورځ نس د ازموینې دپاره راغوښتل کیږي او وروسته د لازمه اهتمامـاتو څخـه ۲۰ سـي سـي cholegrafine د لسو دقیقو په موده کې په ورو ډول وریدي زرق اجرا کیږي په عمومي ډول د لس یا پنځلس دقیقو څخه وروسـته لومړی فلم باید واخستل شي. د ۳۰ دقیقو نه وروسته اخرنی فلم بـاید تکمیـل شـي چـې پـه دې صـورت کـې د صفرا کڅوره په پوره ډول ډکه کیږي که چیرې د صفرا کڅوره خیال څرګند نــه کـړي نـو لازمـه ده چـې تـر ۴ ساعتو پورې وروسته د هر نیم ساعت او له یوه ساعت څخه رادیوګرافـي واخسـتل شـي کـه چیـرې د صفـر پـه کڅوره کې د ډکیدو (امتلا) نقیصه یا Filling defect موجود وي نو لاندې امکاناتو ته باید پاملرنه وشي.

۱) د صفرا د کڅورې ډبرې: - د صفرا د کڅورې ډبرې چې ۸۵ فیصده یې Non opaque دي .

۲) Papiloma د Papiloma شته والی د صفرا په کڅوره کې د امتلا نقیصه Filling defect منځ ته راوړي چې برخلاف د شفافو تیږو په نسبت یې موقیعت ثابت وي.

۳) کنه تقیح:- چې دا هم د Non opaque تیږو له کبله پیدا – او د پښو د تیږي (سنګ پای) په قسم منظـره ښکاره کوي.

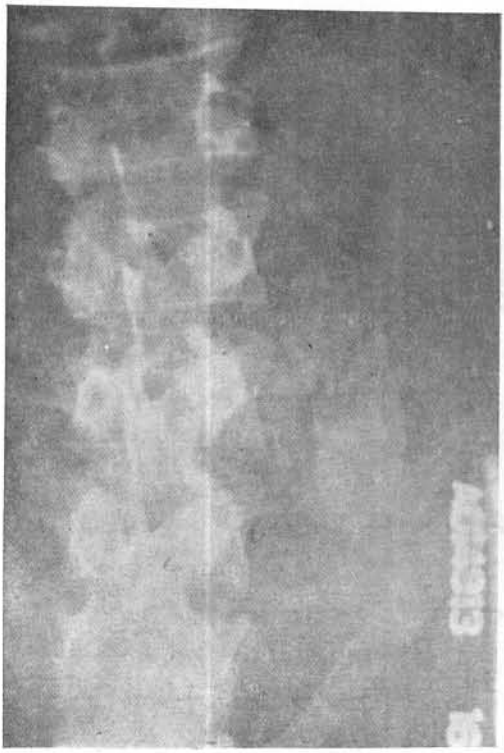

۶-۱۴ شـکل: د تریخـي Nonopique ډبـرې. د تریخـي وظیفـوي حـالت څرګنـدوي. متحـرک یـا خوځیدونکـي خیالونـه په کڅوره کې موجود دي، چې د ګنو کوچنیو، غیر منظمو کولستولي ډبرو له کبله پیدا شوي دي.

Acute chole cystitis :

د oral cholecystography په واسطه د صفـرا د کڅورې سره نژدې پــه کولمـو بـاندې فشاري نښه هــم لیــدل کیــدای شــي چــې د ســاده رادیوګرافي پـه واسطه اټکـل کیـدای شي. او د Emphysematus cholecystitis پــه نــوم یې یادوي. د I.V.C په واسطه ښکـاره کیـږي لاکـن کیسه نه ډکیږي د لیل به یې دا وي چې یـا بـه تیـره موجـوده وي او یـا بـه یې پـه جـدار کـې پرسوب منځ تـه راغلـې وي کـه چیرې د حـاد التهابي حالت لـه کبلـه Proforation منځ تـه راشي نو د صفرا د کڅورې په برخه کې په ګرد شـکل د وا خیالونـه لیـدل کیـږي او کـه چیـرې بریتونـایتس پیـدا شـوې وي د حجـاب حــاجز لاندې د ابسې خیال ښکاره کیږي.

(Cholilethiasis) Chronic Chole Cystitis یـا د تریخـي ځـنډني التهاب:

پــه دې پــــښنه کـــې تریخـــي د oral cholecystography په وسیله خیال نه ښکاره کوي، او یا دا چې پـه دې پـښنه کـې د تیـږې خیال هم موجود وي، که چـیرې تیـره موجـوده

مجهوله شعاع د مرئی نور په څیر د لاندې فزیکي پدیدو سبب ګرځي:

- د انعکاس پیښه Reflaxion
- د انکسار پیښه Refroction
- د Polarizatoin پیښه
- د Difraction پیښه
- د Interferonce پیښه

باید یادونه وکړو چې پورتني پدیدی د عادي اوپتیکي وسایلو په واسطه نه بلکه د مخصوصو وسایلو په واسطه اجرا ور دي.

- د مجهوله شعاع د برقي چارج لرونکی نه ده نو څکه د برقي او مقناطیسي ساحی لاندې انحراف نه کوي.
- دا شعاع د موادو د ایونایزیشن خاصتاً د ګازاتو سبب ګرځي چې د دې پدیدې څخه یې د مجهوله شعاع په دوز یمتري کی کار اخستل کیږي.

د مجهوله وړانګو امتصاص یا Absorption:

کله چې د مجهوله شعاع یوه دسته د یوې مادې یا د انسان د عضویت سره مخامخ شي نو لاندې پیښې منځ ته راځي:

- د وړانګې یوه برخه پرته له کوم کمي یا کیفي بدلون څخه له ذکر شوي جسم نه تیریږي.
- د شعاع یوه برخه د یو مقدار انرژي د بایللو وروسته د هغه جسم څخه خارجیږي په داسی حال کې چې یوه برخه کاملا د هماغه جسم په واسطه امتصاص او جذبیږي.

برسیره په پورتنیو پیښو هغه جسم چې د مجهوله سره معروض شوی وي د خپل ځان څخه ثانوي شعاع خپروي چې د ساحی د محافظت د نظره د زیات ارزښت لرونکی ده او ددې تر څنګ د رادیوګرافي تصویرونو د مغشوشیت سبب کیږي.

ثانوي وړانګې هر طرف ته خپریږي ددې امله د رادیولوژي په سرویس کې د خطرونو سبب ګرځي که چیرې د امتصاص موضوع په لند ډول توضیح کړو نو باید ووایو چې دا پدیده په لاندني عوامل پورې اړه لري:

- د هغې مادي د اتومیک نمبر پورې چې د تشعشع سره مخامخ کیږي یعنی دا چې هغه مواد چې د لوړ اتومیت نمبر لرونکې وي لکه کلسیم د رخوه اقسامو په مقایسه یعنی عضلات په زیاته اندازه شعاع جذبوي باید ووایو چې دا موضوع هغه وخت صدق کوي چې ضخامتونه سره مساوي وي.
- په هره اندازه چې مخصوصه کثافت زیات وي په هماغه تناسب د شعاع امتصاص ډیر وي.
- د عین نسج یا مادي په برخه کې هر څومره چې ضخامت زیات شي په هماغه تناسب د شعاع امتصاص زیاتوي.
- په هره اندازه چې د شعاع طول لند وي یعنی د نفوذ قابلیت یې زیات وي په هماغه اندازه امتصاص کم صورت مومي په داسې حال کې چې طول موج یې اوږد (انرژي) زیات جذبیږي.

نه وي، او سره له دې هم د تريخي خيال په خفيف ډول څرګند شي، نو دا په دې دلالت کوي، چې آفت موجود دی (۶-۱۴ شکل، په ۱۷۹مخ کې). په څنډنيو التهابي پېښو کې اکثرا د تيږې خيال هم موجود وي، چې تقريباً ۱۵% يې د راديواوپک او د ساده راديوګرافيو په واسطه پيژندل کيدای شي. Non opaque تيږې، په زياته اندازه د cholecystography په واسطه تشخيص کولای شو. کوچنی او کښې ډبرې په هغه فلم کې ښکاره کيدای شي، چې د ولاړې په وضعيت کې واخيستل شي، چې د مستعرض خط په څير خيال څرګندوي، او د لامبوزنو تيږو په نامه ياديږي.

د بلاربښت په وخت کې راديولوژيکي تشخيصونه

Roentgen diagnosis in obstetrics

د بلاربښت په موده کې يو شمير حالتونه مينځ ته راځي، چې د ګيډې او حوصلې راديولوژيکي ازموينې استطباب پيدا کوي، او په زره پورې نتيجې ترې حاصليږي:

۱) د حامله ښځې د حوصلې معاينه، چې د حوصلې او سر اندازه کول احتوا کوي.

۲) د بلاربښت موده او د جنين د ودې مرحله څرګندوي.

۳) د جنين د مړينې په هکله معلومات ورکوي.

۴) د جنين سو شکل او بې ځايه موقعيت څرګندوي.

۵) د جنين اعتلان او د زياتو حملونو په هکله معلومات پيدا کولای شو.

۶) د پيروان (پلاسنتا) د موقعيت په هکله معلومات حاصل کيدای شي.

۷) د زيلانځ (رحم) دننه د جنين د بطن د غير نورمال موقعيت په هکله معلومات لاس ته راتلای شي.

ښځينه حوصله

ويشنه:

د Cald well او د هغې د ملګرو له خوا ښځينه حوصله په څلورو غټو برخو ويشل شوې ده:

۱. ولادي (ګرده) يا Gynocoid

۲. Anthropoid (اورده، بيضوي)

۳. Android (جلا-جلا حوصله)

۴. Platypelloid (يا اواره حوصله)

د حوصلې راديولوژيکي اندازه:

استطباب، محدويتونه او د حوصلې د اندازه کولو ارزښت. د زيږيدنې له مخې حوصله په دريو غټو ګروپونو ويشل شوې ده:

۱) هغه حوصلې چې د نورمالې زيږيدنې لپاره نيمګړې يا غير کافي وي.

۲) هغه حوصلې چې په ښکاره توګه تاوې شوې وي (د نورمال حالت ولادت امکانيت په کې موجود نه وي.)

۳) منځنی ګروپ چې شايد يو شمير بدلونونه په کې پيدا شوې وي. د راديولوژۍ له نظره د حوصلې اندازه کول په اول او دويم ګروپ کې استطباب نه لري لاکن په دريم ګروپ کې يې اسطباب شته د حوصلې په اندازه کولو کې جنين او مورد دواړو ته د تشعشع خطر موجود دې بايد د حفاظتي پوښش څخه کار واخستل شي تر څو چې د

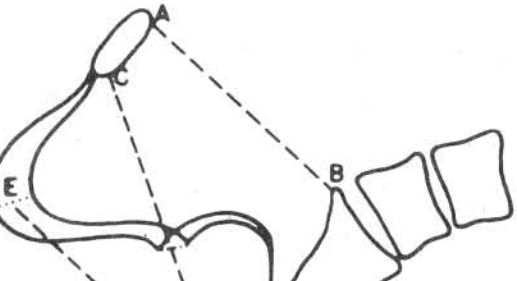

۲-۲۱ شکل: په دې شکل کې د حوصلې اړخيزه منظره ښکاريږي. AB قدامي خلفي قطر په دننني صورت کې څرګنديږي. CD قدامي خلفي قطر په منځنۍ برخه کې څرګندوي، او EF خلفي عرضاني قطر ښکاره کوي.

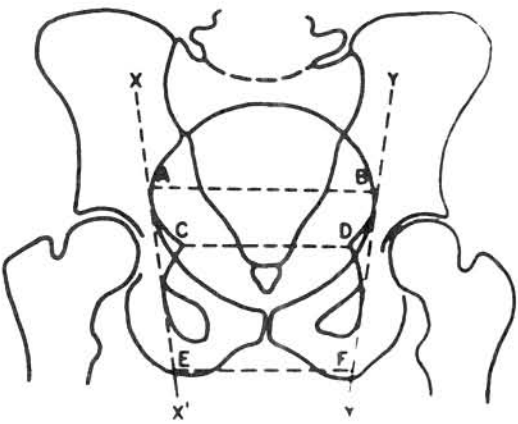

۳-۲۱شکل: د حوصلې د قدامي خلفي راډيوګرافي شيماتيک ښودونه ده، چې AB مستعرض قطر په داخلي برخه کې، CD د حوصلې په منځنۍ برخه کې قطر څرګندوي او EF لـه حوصلې څخه بهر مستعرض قطر ښکاره کوي. x-x او y-y د حوصلې جنبي جدارونه څرګندوي.

جنين جسم له خطر نــه وژغـورل شـي خو سر يې له خطر څخه ساتلی نه شو. د تشعشع حقيقـي انـدازه پـه تخمدانونو کې سره توپير لري لاکن د مـور د تخمـدان تشعشـع انـدازه د 0.090 څخه تر R 0.0600 پـورې او د جنين د تخمدان اندازه د R 0.150 په حدود کې څرکنده شوې ده.

د مســتعرضو قطرونـــو اندازه:

- په قدامي منظره کې ناروغه د شا پـه تختـه پرتـه – زنګنونـه يې راټول او ورنونه يې تقريباً د ۹۰ درجو په اندازه کې وي. فلم په مستقيم ډول د ناروغ د خـاصرې لکن څخه لاندې ايښودل کيږي تيـوپ تـه رأسي زاويه ورکوو. شعاع د عجان د پورتنې برخې سره سنتراوبي له دې چې ناروغ حرکت وکـړي دوه اکسـپوزه اجرا کوو. وروسته له هغې تيوب د مرکزي برخې څخه پنځه سانتي متره چپ او پنځه سانتي متره ښي خـوا

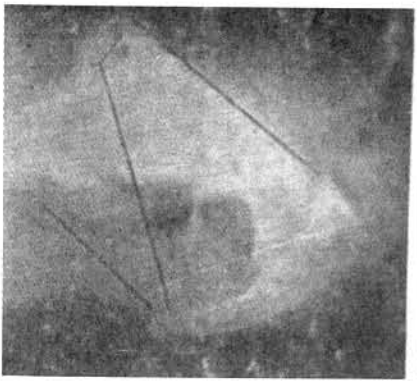

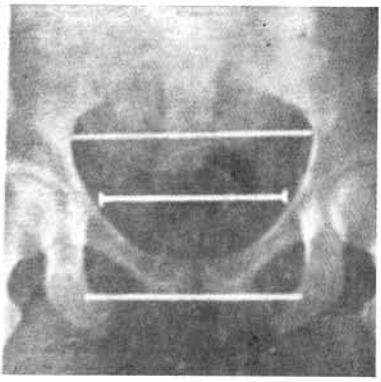

۲۱-۴ شکل: د حوصلې د قطرونو اندازه په قدامي او جنبي منظرو کې ښکاره کوي، چې په ۲-۲۱ او ۳-۲۱ شکلونو کې هم څرګند شوې دي.

ته کرځوو او د ولټ اندازه د ۱۰۰ او ۴ کيلو ولټ په حدود کې وي. د حوصلې اندازه کول په خاصـه تـوګه پـه ۲۱-۴، ۲۱-۳ او ۲-۲۱ شکلونو کې مطالعه کوو.

هستر ييو سلپنګو ګرافي يا :HYSTEROSALPINGOGRAPHY

په دې پورتنی ازموينه کې په زيلانځ يا رحم او cervic کې کثيفه مواد تطبيق کيږي د زيات فشـار څخـه بـايد کار واخستل شي تر څو چې رحم او تيوبونه د کثيفه موادو څخه ډک شي او د ګيډې په جـوف کـې يې خيـال څرګند کړو. زياتره مؤلفين د هغه کثيفه مواد څخه يادونه کوي چې په اوبو کې منحـل وي مونږ Sinogrofie څخه چې د 40% dictigoate methlglucamin او ۲۰ فيصده iodopomide methylylucama څخـه جوړ شوي دې کار اخلو او په اوبو کې حل او تقريباً ۳۸ فيصده د ايودين مرکبات لـري ددې امتصاص پـه يـوه ساعت کې صورت مومي او که چيرې کومه انومالي موجوده وي تر ۲۴ ساعتو پورې پاتې کيدای شي.

استطباب: - ددې ازموينې استطباب د عقامت په پيښو او په يو شمير نورو واقعاتو کې چې د رحم غـير نورمالـه خونريزي موجوده وي صورت مومي. همدارنګه د حوصلې په کتلو او يـا د رحـم پـه تومـورو کـې هـم تـرې کـار اخستل کيږي. همدارنګه په هغه حالاتو کې چې جنين مړ شوې وي او حمل خارج رحمې وي هم استعماليږي.

مضاد استطباب: - د بولې تناسلي جهاز په فعال انتاني حالت کې - فعاله يـا تـازه رحمـي وينـه شـکمن حمـل تناسلي نرې رنځ او په نورو سيستميکو پرمختللو ناروغيو کـې چې قلبـي تنفسـي سيستم يې اختـه کـړې وي - استطباب نه لري په هغه صورت کې چې په اوبو کې منحل مرکبات استعمال شي خطر يې کم دی.

تخنيک: دا ازموينه د Gynecologist او راديو لوجست په موجوديت کې اجرا کيږي يو مخصوص کـانول چـې کثيفه مواد په مهبل کې وساتلی شي په cervix کې داخل او تثبيت کيږي وروسته له هغې ٦-٢ سي سي کثيفه مواد زرق کوو. د فلوروسکوپي کنترول لاندې خيالونه کتل کيږي. رحم او تيوبونه د زرق پـه وخـت کـې د کتنـې وړ وي. راديوګرافي د زرق په وخت کې او وروسته د زرق څخه اجرا کوو. په (١٦-٢١شکل) کې نورمال حـالت څرګند شوې دی.

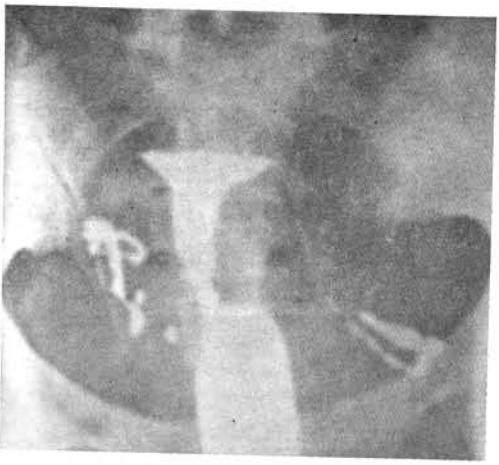

۲۱-۱۶ شـکل: پـه دې شـکل کـې نـارمل hysterosalpingogram ښودل شوی دی. زيلانځ يـا رحـم او تيوبونـه واضـح ښکاري او د پريتوان په ښي خوا جوف کې لـږ کثيفـه مواد ليدل کيږي.

ولادي او نسايي

OBSTERIC AND GYNECOLOGIC IMAGING

په تيرو لسو کلونو کې د ولادي نسايي په هکله ډير زيات بدلونونـه او پرختګ شـوې دې لومړنـي سـبب دا دې چې د تصويرونو خيالونو په برخه کې نوي کيفيت نفوذ کړې دې او د ولادي او نسائي ستونځې او مشـکلات د Ultrasound په واسطه تشخيص کيږي. ډير مهم او د کتنې وړ ښه والـي يې دادې چې حاملـه او غـير حاملـه ښځو د حوصلې انـاتومي ښې لـه دې چـې د تشعشـع سره مخامخ شي معلوميږي.

د جنين تشخيص يا

:ASSESSMENT OF THE FETUS

د Ultrasound په واسطه د جنين وده او دهغې د غير نورمالي مورفولوژي په هکله په زړه پورې معلومـات تـر لاسه کيدای شي همدارنګه ددې ازموينې په واسـطه د جنين د اناتومي په هکله د حاملګي د پيـل څخـه پـه تفصيل سره پوهيـدلای شـو او هـم کـولای شـو چـې د جنين فعاليتونه لکـه تنفـس، بلـع او د زړه حرکـات د دې معاينې پـه واسـطه تفتيش کـړو. د حيض څخـه وروسته تر شپږمې هفتې پورې کولای شو چې د جنـين Pole(جسد) ووينو. په دې موده کې د جنين برخې نه پيژندل کيږي. د جنين د زړه حرکات په خوځيدونکي

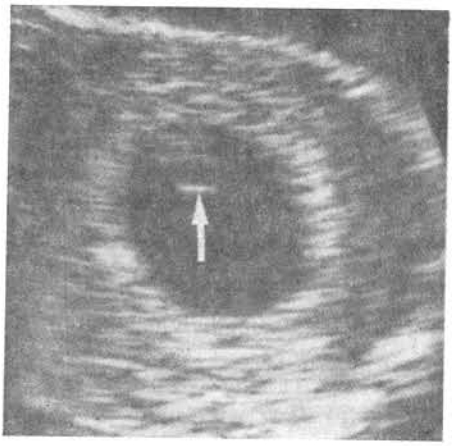

۲۱-۱۱ شـکل: زيـړه کـڅوړه (Yolk sac). د زيلانځ پـه مسـتعرضه مقطع کې څرګنديـږي. او د دې تر څنګ کوچنې سيستميک ساختمان موجود دی. (دغشي په وسيله ښودل شوی دی)

يا لږزيي شکل تر اتمي هفتي پورې د التراسوند په واسطه تشخيص کيږي د ۱-۹ هفتو تر منځ جنين سيتيک ساختمان غوره کوي او د امنيوتيک مايع د جنين د جسد څخه جلا کيږي.(۱۱-۱۲شکل په مخکيني مخ کې) دا د زيړ کيسې څخه عبارت دې چې د جنين څخه را تاوه شوي وي په دې برخو کې لومړی د وينې ساختمان او د هضمي جهاز جوړښت صورت مومي او دا يو نورمال جوړښت دې بايد د دويم جنين سره غلط نه شي.

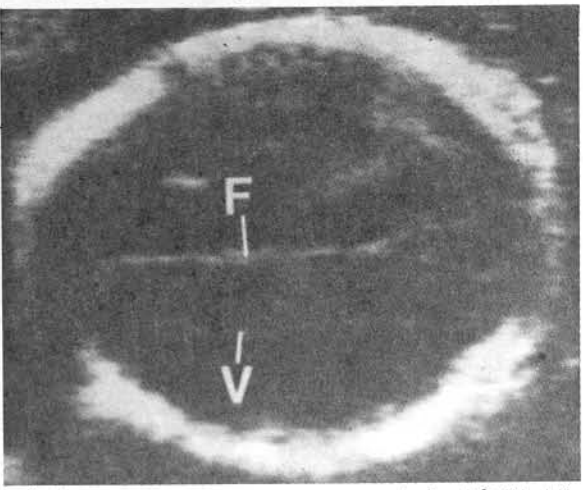

۱۲-۲۱شکل: بطينات. د جنين د تني مستعرضه محوري منظره کې د جنبي بطيناتو له جسمونو سره ښکاره کيږي. مربوطه بطين معمولاً ښه خيال ځرګندوي سره له دې چې ارتيفيکتونه د دماغ نيمايي علوي برخه پټوي. F=falx ځرګندوي، V- د جنين د بطين اړخيز جدار ښکاره کوي.

Trimester د پيل څخه د ځنو داخل قحفي ساختمانو اناتومي ليدل کيږي چې زياته اندازه colvarium يعنې د دماغ د ذنب په څير ښکاره او موجود وي او ورسره يوځای په بطيناتو کې مايع ځای لري چې د نرم لومړي دماغ څخه عبارت دي کله چې حاملګي په موده کې دماغ وده کوي او دماغي نسج زياتيږي په همدې تناسب د بطيناتو په اندازه کې کموالي صورت مومي. د التراسونو ګرافي په امواجو کې لومړني ساختمانونه چې ځرګنديږي او په برجسته توګه وي عبارت د choroid له ضفيري څخه ده او په تدريجي توګه يې د عمر د پرمختګ سره يې په اندازه کې نسبي کوچنيوالي مينځ ته راځي. د بطيناتو د اندازې ټاکنه په (۱۲-۲۱شکل) کې ښودل شويده. د دويم ترايمستر په لومړي مرحله کې د جنين زړه د کتنی وړ وي او په ځانګړې توګه د تقلص مايع ساختمان ځرګنديږي د دويم ترايمستر په منځنی موده کې د زړه جوفونه (۱۲-۲۱شکل) او دسامونه ليدل کيږي او د جنين ايکوکارديوګرافي 2D او M په څير خيال ځرګندوي د جنين سږي په سينه کې د جامدو ساختمانو په شکل ښکاري چې د غټوالي اندازه يې د حمل تر اخري وخته پورې د سينې او تورې سره ورته والې لري. کله چې جنين د امنيوتيک مايع په بلع کولو باندې پيل وکړي نو معده په LUQ کې د يو کيست په څير خيال ښکاره کوي (۱۴-۲۱شکل) کيدای شي چې د ځوارلسمې اونی څخه تر شپاړسمې او اتلسمې اونيو پورې ځرګنده شي. د جنين د هضمي سيستم پاتې برخه په جامد ډول خيال ښکاره کوي د زيږيدنې په نږدې موده کې ميکونيوم په تور شکل خيال ځرګندوي او په نرۍ تيته داخلي سطحه وي ډير مهم خيال يا اختصاصي نښه چې د جنين په کيډه

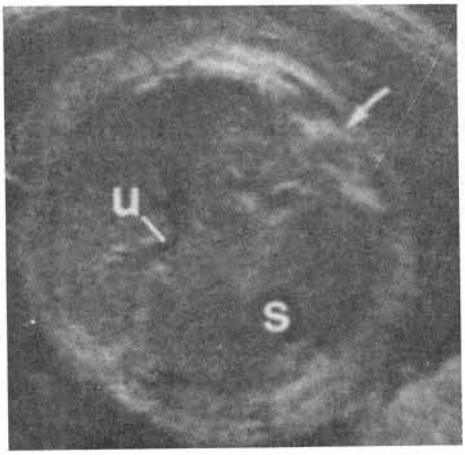

۱۴-۲۱ شکل: په دې شکل کې د جنين بطن ځرګند شوی دی. د جنين د ګيډې په مستعرضه مقطع کې معده په S ، ثروي وريدونه U او د ملا تير د غشي په وسيله ښودل شوی دی.

کې ليدل کيږي هغه عبارت – د ثروي وريد څخه ده چې په باب سينوس کې داخليږي (۱۴-۲۱شکل) په ګيډه کې د امستعرض خيال د ډير اهميت وړ دې دا ځکه چې د جنين جسمي وده ځرګندوي او وروسته به ترې يادونه وشي. ثروي وريد بايد د جنين د صفرا د کڅوړې سره غلطه نه کړو چې دا هم د دويم ترايمستر په پای

کې پیدا کیږي. د جنین پښتورګي د پنځه لسمې اوونی په اولو وختو کې ښکاره کیدای شي او د پښتورګو وظیفې د اثبات ښه دلیل په حویضه او مثانه کې د مایع شته والي دي. د جنین مثانه د څوارلسمې اونی څخه وروسته شاید څرګنده نه شي لاکن د اتلسمې هفتې څخه وروسته همیشه موجوده وي. (۱۵-۲۱شکل)

د جنین د میتیازو کڅوړه (مثانه) ښایي د دیرشو دقیقو څخه تر دوه ساعتو پورې تشه وي که چیرې ښکاره نه شوه نو جنین باید د هرو دیرشو دقیقو څخه تر ۴۵ دقیقو تکراري سکشن شي، تر څو چې د مثانی خیال ولیدل شي. د جنین د انومالیو تشخیص د اولتراسونډ په واسطه د دې بحث په پای کې مطالعه کیږي.

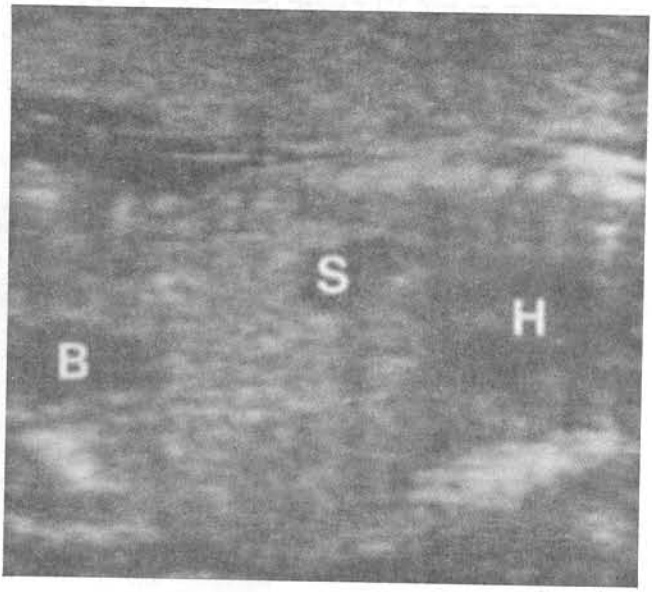

۲۱-۱۵ شکل: په دې شکل کې د جنین د میتیازو کڅوړه یا مثانه ښکاره کیږي، حلقوي ساختمان د جنین تنه ، B – مثانه، S- معده او H زړه څرګندوي.

د بلاربښت یا حاملګی لومړنی درې میاشتینی موده یا First trimester:

د بلاربښت لومړنی درې میاشتې موده د Ovum د القاح او د ښخیدلو یا غرس څخه په رحم کښې د شروع او تر دولسمې اونی پورې دوام مومي چې دا مرحله د حاملګی دریشمی دوري په نوم یادیږي .چې پدې کې القاح شوي تخمه دریشمی مرحلی څخه جنینی دوري ته وده کوي چې پدې موده کی د غړو جوړښت مینځ ته راځی.

د رحم په دننه کی لمړنی سونوګرافیک نښه په پنځمه اونی کی کتل کیږي چې د اندومتریوم په کانال کی د Gestational sacیا د بلاربښت د کڅوړي څخه عبارت ده. (۱-۲۱ شکل په راتلونکي مخ کې)

په نورمال حالت Gestational sac د پیړ جدار لرونکی او په اسانی سره د لیدلو وړ وي. دا د Decedua د عکس العمل په نوم هم یادیږي چې دا د Decedua عکس العمل په حقیقت کې دCytos او Syncytiotrophoblastic انساجو څخه جوړ شوی دی او د Decedua په واسطه احاطه شوي. القاح شوي تخمه زیاتره وخت د رحم یا زیلانځ په Fundus کې ښخیږي او یا ځای نیسي، خو کیدای شي، چې د زیلانځ په نورو برخو کې هم وکتل شي.

د کڅوړي (Sac) اندازه د بلاربښت شکمنه موده ښکاره کوي، خو بیا هم که چیرې وسایل او امکانات په ښه او غوره توګه وي، نو کیدای شي چې موده یې په صحیح ډول وټاکل شي.

کوچنی Fetal pole د شپږمې اونی څخه مخکې هم کتل کیدای شي. په اوومه اونی کې په باوري ډول Gestational sac لیدلای شو. (۲-۲۱شکل په راتلونکي مخ کې)

د مجهزو Real time وسایلو په واسطه کولای شو چې د ماشوم د زړه فعالیت په اتمه اونی کې ووینو. همدارنګه په اتمه اوونی کې په Decedual کې یوه پیړه برخه پیدا کیږي، چې له لومړنی Placenta څخه عبارت ده او په لسمه اوونی کې په ښکاره ډول د کتنې وړ وي. (۳-۲۱شکل په راتلونکي مخ کې)

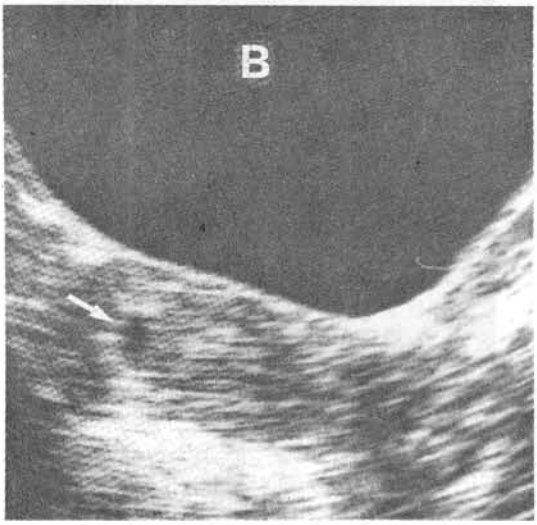

۲۱-۱شکل: د پنځو نیمو میاشتو بلاربیدنه. چې په زیلانځ کې د بلاربیدنې رومبنی کڅوړه څرګندوي (غشی). چې په Fundus کې یې ځای نیولی دی B - د میتیازو کڅوړې څرګندوي.

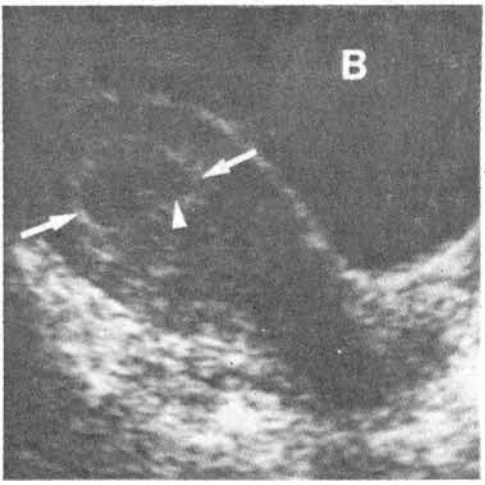

۲۱-۲شکل: د اوو میاشتو بلاربیدنه. چې د بلاربیدنې کڅوړه په Fundus کې څرګندوي (غشی) چې د کوچني جنیني قطب درلودونکی دی (د غشي سر).
B- د متیازو کڅوده څرګندوي.

د اوومې او نهمې اوونی تر مینځ موده کې Yolk sac (زیړ جسم) مینځ ته راځي، چې د Fetal pole سره نږدې ځای لري. په همدې شان د اوومې او اتمې اوونیو تر مینځ موده کې د Fetal pole خوځیدنه یا حرکات په اسانی سره کتلای شو. همدارنګه د لومړنې Trimester په وروستیو وختونو کې د نهایاتو حرکات هم د لیدنې وړ دي.

۲۱-۳شکل: د لسو اوونیو حمل. چې په کې د حمل کڅوړه او د جنین قطب ښکاري (غشی) پېره برخه decidual reaction څرګندوي. (دغشي سر) چې د لومړنی پلاسنتا یا پیروان نښې په کې څرګندیږي.

د بلاربښت د مودې ټاکل
-:(Estimating Gestational age)

د بلاربښت عمر د تحیض له وخت څخه ټاکل کیدای شي، په دې ډول حسابیږي چې د هغو اوونیو شمیره چې د وروستي تحیض د لومړی ورځې څخه تیرې شوې وي. دا ښه طریقه ده ځکه چې د Ovulation وخت کې تغیرات موجود وي او دا به سخته وي، چې په حقیقي توګه ووایو چې څه وخت القاح صورت نیولی. د پرکتس له مخې تولې ښځې یا ناروغې د وروستي تحیض لومړی ورځ په یاد لري، که څه هم د ۳۰-۴۰% پورې ښځې خپل اصلي تاریخ نه شي ویلی. یو شمیر سونوګرافیک او رادیولوژیک قطرونه او اندازې استعمالیږي، چې د بلاربښت موده ورڅخه ټاکل کیږیز په عمومي ډول کوښښ کیږي، چې د حمل په لومړیو وختونو کې د بلاربښت وخت (عمر) وټاکل شي.

په لومړني ترایمیستر کې د Gestational sac له اندازې څخه د بلاربښت وخت (عمر) تخمینولی شو. له ټولو څخه ښه او صحیح د Crown Rump Length (C.R.L) میتود دی (۸-۲۱شکل په راتلونکي مخ کې) دا ډیره

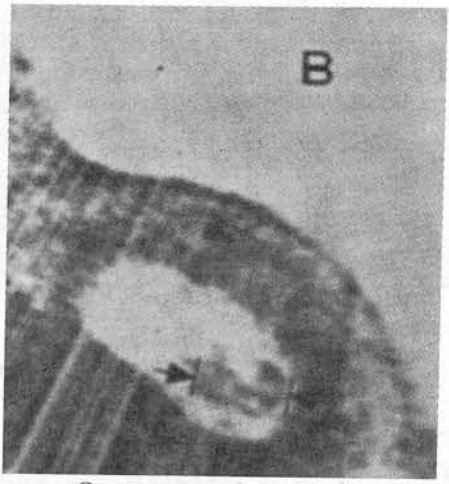

۲۱-۸ شکل: Crown-rump length په دې شکل کې د جنين کوچنى قطب د حمل په کڅوړه کې په وضاحت څرګندیږي. غشی CRL څرګندوي، B- د میتیازو کڅوړه څرګندوي.

صحیح اندازه ده، چې د Rael time التراسوند په واسطه مشخص کیږي او د 5± توپیر په کې څرګندیږي. دا لاندې اندازه د شپږمې څخه تر دولسمې اوونۍ پورې د استعمال وړ ده. وروسته له دولسمې اوونۍ څخه د ماشوم نور فزیکي اقطار او اندازې د ماشوم د عمر په ټاکلو کې د استعمال وړ دي، چې د Biparetal قطر د اندازه کولو په واسطه د ماشوم عمر ټاکل کیږي، چې په دې میتود کې د ماشوم له قحف څخه د Thalamus او Cavum Septipellucidi په سویه کې مقطع اخیستل کیږي. دا اندازه د parital هډوکي د خارجي جدار څخه چې probe ته نږدې دی د مقابل parital هډوکي د داخلي جدار پورې اجرا کیږي.

له ۱۳ څخه تر ۱۹ اوونیو پورې د ± یوې اوونی پورې کموالی او زیاتوالی موجود وي. د شلمې اوونی څخه تر ۲۶ اوونی پورې ۱۰ ± ورځې تغیرات موجود وي.

له ۲۶-۳۰ اوونیو پورې د دوه یا دوه نیمو اوونیو پورې مثبت منفي تغیرات او د دیرشمې اوونی څخه وروسته مثبت منفي درې یا څلور اوونی تغیرات ښودل شوي دي.

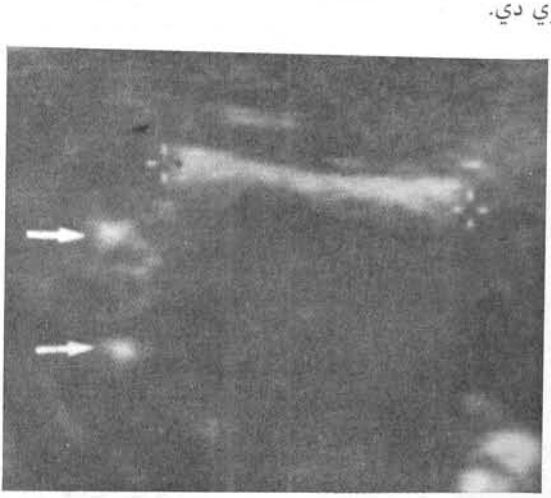

۲۱-۱۰ شکل: د جنین Femur. په دې شکل کې د ورون د هډوکي اوږدوالی ښودل شوی دی. غشي د ischia هډوکی څرګندوي.

د B.P.D تر څنګه د ماشوم د قحف نور اقطار هم د بلاربښت د مودې د ټاکلو له پاره استعمالیږي. هغه چې زیات مروج دي د قحف د احاطوي محیط Head) (Circumference څخه عبارت دی. په دې طریقه کې هم د B.P.D په څیر د سر احاطوي محیط معلومیږي او د هغې له مخې د بلاربښت موده ټاکل کیږي.

د ماشوم د ورون د هډوکي اوږدوالي اندازه هم په دې وروستیو وختونو کې رواج شوې ده، چې دا هم د بلاربښت د مودې د ټاکلو له پاره ښه او سم میتود دی. (۲۱-۱۰ شکل)

دا میتود په دویم او دریم ترایمیستر کې په زړه پورې معلومات ورکوي او په ۹۵% پېښو کې ښه نتیجه ورکوي، او په دې میتود کې د څوارلسمې اوونی څخه تر ۲۲ اوونی پورې ± یوه اوونی کموالی یا زیاتوالی مینځ ته راتللای شي. پورتنی میتود په آسانی سره اجرا کیدای شي. په دې میتود کې د Illiac هډوکی په اسانی سره پیدا، وروسته probe ته تدور ورکول کیږي. د قدام خوا ته تر څو د ورون هډوکی په سپین شکل پیدا شي، ګڼ شکلونه باید واخستل شي، تر څو د فخذ ښه اندازه په لاس راشي. کله چې د ورون د هډوکي ښه اندازه شو، د فخذ اندازه په جدول کې تطبیق او د بلاربیدنې موده ورڅخه معلومیږي.

د جنین مړینه یا :Fetal death

په دې هکله یو شمیر رادیولوژیک نښې موجودې دي چې د جنین د مړینې څخه معلومات ورکوي د سر د هډوکو یو د بل له پاسه واقع کیدل (spal ding's sign) د جنین د ملا د تیر په زیاته اندازه انحنی او

همدارنګه د جنین په دوراني سیستم کې د ګاز شتوالي په اساني سره د جنین د مړینې تشخیص څرګندوي. اولتراسونډ د رادیولوژیک ازموینو شکمنې پیښې په ښه توګه ښکاره کوي د جنین د زړه فعالیت او د اطرافو د حرکت نشتوالی د مړینې غوره نښې دي. د مړینې څخه څو ورځې وروسته د جنین په پوستکي کې ازیمائي حالت منځ ته راځي او د جنین په اناتومي کې بدلون منځ ته راوړي چې دا وتیره د څو اونیو د تیریدو څخه وروسته د کتنې وړ وي.

يا د حوصلې اندازه کول PELVIMETRY: دا يوه راديوګرافيکي ازموينه ده چې د قدامي خلفي قطر او د حوصلې اندازه ښکاره کوي په عمومي توګه دې موافقې ته رسيدلي دي چې د دې کتنې په واسطه بشپړ معلومات تر لاسه کيداى نه شي. د ملګرو ملتو د ساينس کميټي راپور ورکړيدې چې د حوصلې په اندازه کولو د جنين ته 620 mg rd تشعشع رسيږي نو له دې کبله اوس د حوصلې د معاينې او اندازې دپاره د غير ايونايز کونکي طريقې څنې کار اخلي.

د حوصلې نورماله منظره يا Normal Ultrasound Appearance:

په دوه طريقو باندې د حوصلې التراسوند اجرا کولې شو. دا چې د بطن د جدار او بله دا چې په مستقيم ډول په مهبل کې د التراسونډ په واسطه خاصه پلټنه سرته ورسوو د مهبل سره په مستعرضه توګه ازموينه کې د حوصلې غړي يا اعضا ښکاره کيږي او دې ته اړتيا نشته چې دناروغ مثانه ډکه وي هغه وخت چې د ګيډې scaning اجرا کول مو ومنل نو بايد د ناروغ له پاره دا ښتيزه يا اساسي موضوع ده چې مثانه يې بايد ډکه وي تر څو د حوصلې ساختمانونه وکتلی شو سکن (Scan) معمولا په طولاني او عرضاني پلانونو اجرا کيږي.

په متوسطه طولاني سکن (Scan) کې کولای شو چې د مهبل ساختمان د يو جوف په څير ووينو د مثانې شا ته واقع وي او جسم يې د مهبل او cervix سره ممتد وي اندومتريوم ښکتنی سرحد ښکاره کوي او د اندومتريوم جوف د ليکې په څير لوړ ځاى لري د رحم اندازه د عمر، واده يا ازدواج او دهغې په موقعيت پورې اړه لري. په نورمال حالت کې تغيرونه په کوچنې اندازه کتل کيږي. تخمدانونه د يو غټ وتر څخه د رحم په دواړو جنبي خواوو کې خوړند او د حوصلې د جداري برخو سره نژدې وي په کوچنې والي او د هغه موده کې چې ښځه قوي وي د تخمدانونو اندازه د ۲ څخه تر ۵ سانتي متره پورې وي او قطر يې زيات وي لاکن د مينوپوز په موده کې اتروفي کوي.

نورماله کمپيوټرايز توموګرافي يا Normal CT appearances

مهبل په طبقوي توګه ښکاره کيږي چې د مياشتې عادت بقايا يکې په سوري سوري ډول موجود وي. او د هوايي ليکو شتوالي په کې ددې سبب ګرځي چې د CT پر مخ خيال ښکاره کړي د دې تورو خيالونو څخه پورته cervix موقعيت لري چې د ګرد رخوه اقسامو ساختمانو لرونکې وي او درې سانتي متره قطر لري د رحم جسم او cervix سره نښتې يا وصل وي او د فشاري منظرې په شکل په حالبونو باندې پروت وي. نفيرونه او غټ وتر نه ليدل کيږي همدارنګه تخمدانونه هم معمولا د کتنې وړ نه وي. پارا متريوم د شحمي کثافت په شکل د حوصلې په دننه برخه کې د کتنې وړ وي د پريتوان جوف په حوصليه کې غځيدلې او رحم شايد د امعاوو په واسطه احاطه شوې وي.

د مبيض کتلې يا Ovarian masses

د مبيض کيستونه:

کله کله فوليکول يا کارپوس لاتوم د زيات وخت دپاره پاتي شوې او فوليکولر يا کارپوس لاتوم د کيست په څير خيال ښکاره کوي چې د التراسوند، CT او يا MRI په واسطه يې کتلی شو.

فوليکولر کيستونه زياتره اعراض نه ښکاره کوي او په بنفسه توګه له منځه ځي. کارپوس لاتوم کيستونه زياتره اعراض نه ښکاره کوي او په بنفسه توګه له منځه ځي. کارپوس لاتوم کيستونه اکثرا د حاملګي په لومړنې ترايسمستر کې ليدل کيږي. معمولا له مينځه ځي لاکن کيداى شي چې څيرې شي او جفت يا جوړه شکل غوره کړي. ښايي هيمورژ په دواړه ډولو کيستونو کې پيدا شي او د MRI په واسطه په وصفي توګه منظره ښکاره کوي.

د مبیض تومورونه:

د کیست ادینوما او د کیست ادینوکارسینوما تومورونو پیښې په مبیض کې پــه زیاتــه انــدازه منــځ تــه راځي. د مبیض تومورونه شاید په سیستیک – جامد او یا مخلوط شکل وي. میتاستازیا حملوي شکل یی په خبیــث تومـور دلالت کوي التراسوند ، CT او MRI یی اندازه، غلظت او موقعیت ښکاره کـوي. یـوازې د کتلـې لـه مخـې ویلای نه شو چې سلیمه ده او که خبیثه مګر هغه وخت چــې موضعـي حملـوي حـالت یـا یی بلـې برخـې تـه انتشار ولیدل شو نو بنایی د خبیثوالي په هکله فکر کیدای شي. پــه هغــه صـورت کــې چــې پــه یــوه برخــه کــې پیروالی او وروسره یوځای سخت نو ډولونه او یا یی په مجاورت کې کیستونه موجود وي نو د خباثت خوا تـه فکر کولای شو د خبیثې وتیرې د انتشار سره شاید جنین څرګند شي. لاکن په امنتوم او هغه هایدرنفروزس چــې د حالب د انسداد له کبله پیدا شوې وي شاید د MRI , CT او التراسوند په واسطه تشخیص شـي. همدارنـګه غټې لمفاوي عقدې او د ځګر متاستاز هم ښکاره کیدای شي. کله کله درموئید کیسـت د هغـه شـحمي جـدار پـه واسطه پیژندل کیږي او کیدای شي چې په مختلفو اندازو کلسفاید شوي مـواد ورسـره موجـود وي. د التراسـوند CT او یا MRI په واسطه ښکاره کیږي او کله کله د ساده رادیوګرافي په واسطه هم څرګندیــدای شـي. د بلـې خوا کیدای شي چې د مبیض تومورونه د ساده رادیوګرافي پر مخ د یوې غټې کتلې په څیر چې رخوه اقســام او کله کله کلسیم په کې هم موجود وي په حوصلیه کې ښکاره کیږي.

د رحم یا زیلانځ تومورونه یا Uterine tumors :Fibroid

لایپومایوما (فبروئید) په نسائی کې معمول تومور دې. کله چې غټه اندازه غوره کړي نو د سـاده رادیوګرافـي پـه وساطه په حوصله کې دیوې کتلې په څیر ښکاره کیږي چې په زیاته اندازه په غیر منظم ډول او کلسیم پــه کــې ځای نیولې وي التراسوند او CT دواړه په رحم کې ګردې او یـا جیبـوي کتلـه ښکـاره کـوي. د التراسـوند پـه واسطه کتله شاید په تور شـکل او یـا echogenic (معکوس) ډول وي مـګر د CT پواسطه فـبروئیدز معمـولا د اندومیتریوم سره مشابه کثافت ښکاره کوي د MRI پواسطه د نورمال رحم څخه پوره توپیر څرګندیږي. کیدای شي چې استحالوي او غیر استحالوي فبروئیدز هم سره فرق کـړي لاکـن ددې امکـان نشـته چــې د رحـم خبیث تومور د فبروئیوز وتیرې سره تفریق کړل شي.

د رحم د جسم او د cervix کرسینوما:

نه MRI ,CT او التراسوند د پورتنې پیــښې په تشخیص کــې رول لوبــوي. د فزیکـي ازموینـې او بیوپسـي یـا سایتولوژیک معایناتو پواسطه تشخیص کولای شو کمپیوټید توموګرافي او MRI شاید د نـاروغې د پرمختـګ او د تداوي او جراحی یا رادیوتراپي په هکله مرسته وکړي. د ناروغې په پرمختللي حالت کې امکان لـري چـې یـوه کتله په cervix او یا د رحم په جسم کې ولیدل، شي چې پارامیتریوم د حوصلې لمفاوي عقداتو او یـا مثـانې تـه یی انتشار کړې وي په دې وخت کې توپیر د فبروئید سره شاید ممکن نه وي خاصتا په هغــه حـالاتو کــې چــې کرسینوما په اندومیتریوم کې موجود وي.

شوکي نخاع يا SPINAL CORD

د نخاع شوکي ازموينه په لاندي ډولونو اجرا کيږي:

۱. myelogrophy يا د کثيفه موادو سره ازموينه چې د نخاع په کانال کې کثيفه مواد تطبيق کيږي.
۲. ساده راديوګرافي چې د کثيفه مواد څخه کار نه اخلي.
۳. Scaning (CT) Computarized tomographic چې په دې هم کثيفه مواد موجود نه وي.
۴. Maegnatic resononco يا Imaging (MR)

د فقراتو فيوز Fusion of Vertebra:

۳- ۱۲شکل: په دوه قطني فقراتو کې ولادي فيوز بنودل شوی دی (Block vertebrae). په خلفي برخه کې ډيسک موجود دی.

د دوو يا زياتو فقراتو د جسمونو يوځای کيدل يا فيوز په زياتــه انـدازه منـځ تـه راځي معمـولا دا ډول فيوز د ناروغتيـاوو پـه نتيجـه کې صـورت مومي چې کـولای شـو تـوپير يې کـړو. د دوو فقراتو تــر مينـځ د فيـوز واقعـات نسبت د بـين الفقری ډسکونو ته زيـات وي. عظمي ساختمان غير له فيوز شوې برخې څخــه پــه نورمـال ډول وي. په هغه پيښه کې چې فيوز شوې حالت پـه قسمي توګه وي نو قدامي منظـره يي ابتـدايي يـا لومړنې ډول وي او د ډسک بقايا په خلفي برخـه کې وي دې حـــالت تــه Block vertebrae وايي(۳-۱۲شـکل) کلينيکـي اعراضــو معمــولا د فقرې فيوز سره يوځای نه وي.

قفـوي رقبـي فيــوز يــا Occipitocervical Fusion:

دا پيښه د اطلس او قفـوي هـډوکي تـر منـځ پـه قسمي ډول منځ ته راځي د magnum پــه ثقبــه کې سوې شکل او په اندازه کې يې کـوچنيوالـې موجود وي همدارنګه منظره يې هم په غير منظـم ډول وي همدارنــګه د ســر Platybasia ســوې شکل معمولا ددې سـره يـوځای وي. پـه زيـاتره نورمالو خلکو کې د او د ونتوئيـد بـارزې علـوي برخه په دويمي رقبی فقرې باندې پرته وي او د هغه ليکې څخه بنکته وي چې سخت پليټ او دمکنوم د ثقبی د خلفي حلقې تر منځ واقع وي (Chamberlain's line) چې د سر او رقبی فقراتو په جنبي راديوګرافـي کـې کتل کيږي.

خيني وخت په نورمالو خلکو کې د او د نتوئيد بارزه په کمه اندازه ددې سرحد دپاسه ممکــن د ۵ څخـه تـر ۷ ملي مترو پورې وي کله چې د لومړې رقبې فقرې او قفوي فيوز حـالت موجـود وي نـو اودونتوئيـد هـم د فقـرې برخې سره نژدې ترلې او ددې ليکې د پاسه واقع وي. د عظمي ساختمان لـه نظره پـه يـو شـمير پيښو کـې د لومړې رقبې فقرې او د هغې هډوکي تر منځ پوره تشابه او يووالـې موجـود وي پـه نتيجـه کـې د علـوي رقبـي نخاعي کانال د تنګوالي سبب ګرځي او په حرام مغز او نخاع کې فشار پيدا کوي او متعدد شـمير Sclerosis ، جنبي سکلروزس Syringomyelia او عصبي اعراض څرګندوي نورې عظمي انومالي په سفلی رقبـی برخـه کـې پيدا کيږي چې شايد په cord (حرام مغز) فشـار وارد کـړي او د عصبـي تشوشـاتو سـبب وګرځي CT Scan

د مجهوله ورانکې د امتصاص موضوع په راديولوژي کې ډير زيات اهميت لري. د پورتنيو حقايقو په اساس وه چې موږ راديولوژيک تصوير په مختلفو غړو کې په لاس راوړلای شو مثلاً چې د پښتورګي مخصوصه وزن او د محيط د شحمي طبقې يې عين شی نه دې نو ددې کبله د کيډي په راديوګرافی د پښتورګو په محيط کې يو شفاف خطه چې په شحمي طبقی دلالت کوي ليدل کيږي خاصتاً دا حالت په چاغو خلکو کې ښه ليدل کيږي. د سږو نسج چې د هوا څخه ډک دې مجهوله شعاع ته په اسانی سره د تيريدو اجازه ورکوي په داسی حال کې که چيری په همدې نسج کې د قصبی د بندښت د کبله Atelectasic او يا په Pneumothorax اخته شي او د تکمش پيښه پيدا شويې (يعنی د نورمال نسج په اندازه يی مخصوصه کثافت زياتيږي) د شعاع زياته اندازه جذبوي – د راديو ګرافی د کليش بر مخ د سپين کثافت د پيدا کيدو سبب ګرځي. بايد په ياد مو وي چې مساوي ضخامتونه يا پيروالی سره مقايسه کړو غير له هغی زموږ خپله حقيقي معنی د لاسه ورکوي.

د مجهوله ورانګو د امتصاص اساس او ميخانيکيتونه:

څرنګه چې د مجهوله ورانکې امتصاص په راديولوژي کې زيات ارزښت لري نو مختلف ميخانيکيونه يی په لنډ ډول تشريح کوو:-کله چې مجهوله شعاع د يوجسم سره ټکر وکړي نو لاندنی پيښې ورڅخه څرګنديږي.

١. د شعاع يوه برخه يې له کيفي بدلون يعنی بې تغيير طول موج د جسم څخه تيريږي.

٢. يوه اندازه شعاع په پورته توګه په نوموړی جسم کې امتصاص کيږي.

٣. د شعاع د پاتې برخی څخه يی يوه اندازه د کيفي بدلون يعنی د يوې اندازی انرژي د بايللو څخه وارده شعاع د طول موج څخه په زياته اندازه د مطلوبه جسم څنی خارجيږي.

۴. په عين وخت کې چې دري ګونی پيښی منځ ته راځي ددې جسم څخه چې د شعاع سره معروض شوي ثانوي مجهوله ورانګی خپريږي.

۵. ددې پورتنيو څلورګونو پيښو سره سم هغه جسم چې د مجهوله شعاع سره مخامخ شويدي يو زيات شمير الکترونونه بيځايه کيدل يی په موقعيت کې صورت مومي يا په بل عبارت بمبارد شوي اتومونه د مجهوله شعاع د فوتون په واسطه ايونايزيشن Ionisation تهيج يا Exitation باندې معروض کيږي.

د مجهوله ورانګې امتصاص په لاندې څلورو اساسي ميخانيکتونو مينځ ته راځي:

١. انتشار يا ساده Diffusion :- عبارت ديوه ساده تعامل د مجهوله شعاع د فوتون او اتم تر منځ دي چې په نتيجه کې وارده انرژي دوباره انعکاس مومي او بې له دې چې انرژي يی ضايع شي او دا د ساده ايلاستيکي شوک يوه پيښه ده.

٢. امتصاص د فلورسانس ميکانيزم يا د فوتو الکتريک پيښه Effect photo electric چې په دې حادثه کې د مجهوله شعاع يو فوتون د مادي يوه الکترون سره ټکر کوي او د هغی په اثر د فوتون انرژي جذب او د الکترون د خپل ځای څخه شړل کيږي يا په بل عبارت اتوم ايونايز کيږي.

ددې دپاره چې دا پيښه ښکاره شي لازمه ده چې د وارده فوتون انرژيی د هماغه الکتروني مدار د انرژي څخه زياتوي غير ددې ايونايزيشن منځ ته راځي. خالي شوي ځای په الکتروني مدار کې يو د بل الکترون د خارجي مدار په واسطه اشغاليږي او په نتيجه اضافي انرژي د فلورسانس تشعشع په څير خارجيږي په لنډ ډول عرض کيږي چې د فوتو الکتريک په پيښه کې د فوتون انرژي جذبيږي د هغی په اثر يو فوتوالکترون او د فلورسانس

ځخه کار اخستل کیږي او د قوس انومالي ښکاره کیدای شي او پس له هغې د نخاع په کانال کې یو وتلې حالت کتل کیدای شي.

Klippel – Feil Syndrome:

په دې سندروم کې د رقبي فقراتو په قوس کې په پرمختللي ډول Fusion یا یوځای والي موجود وي په رقبي فقراتو کې په زیاته اندازه تغیر د زیات یا کم فیوز حالت او یوه عظمي کتله چې ډیر غیر منظم حالت لري لیدل کیږي همدارنګه ورسره یو ځای تعظمي سګمنټونه موجود وي په ځنی واقعاتو کې علوي ظهري فقرات هم اخته کیږي او زیاتره وخت یې Spina bifida نقیصه د نورو انومالیو په نسبت زیاته وي. ښځې او نارینه دې پیښې کې په مساوي اندازه اخته کیږي وصفي فزیکي ښکاره نښې یې عبارت دې د عنق یا ورمیږ نشتوالي یا لنډوالې د ورمیږ په خلف کې د ویښتانو د لیکې ښکته والي او د سر د حرکاتو محدودیت ځخه دې. نورې نښې یا علامې هم شاید موجودې وي چې عبارت دې د ورمیږ د کوږوالي یا torticolosis د مخ غیر متناظر حالت ، ظهري سکولیزس، د تنفس یا بلع مشکلات او د اوریدلو نیمګړتیاوې. Kilippel Feil Syndrome کله کله د کتف د ولادي لوړوالي یا Sprengel's سوی شکل سره یوځای وي.

د نخاع د کانال نریوالې یا تضیق:

د نخاع نریوالې شاید په موضعي توګه د Lamina یا Pedicles د زیاتې ودې یا هایپرتروفي او ضخامت له کبله پیدا شي. په ځینو پیښو کې نریوالي یا تضیق په ځو سګمنټونو کې منځ ته راځي لکه یو ډول نریوالي په قحفي نخاعي کانال سندروم کې پیدا کیږي چې دا پیښه په قدامي خلفي او د پیډیکولوز د مینځ په قطرو کې صورت مومي او په ښکتنیو او یا سفلی دوه یا درې رقبې فقراتو کې لیدل کیږي په ځنډنیو واقعاتو کې لامینا عمودي شکل غوره کوي او کوچني برخې د لامینا تر منځ ځرګندیږي دا سندروم په ارثي یا کورنی ډول نه پیدا کیږي که چیرې په جنبي ډول د قطني فقراتو راډیوګرافي اجرا شي نو د سټندرد فلم پر مخ قدامي خلفي قطر ۱۶ ملي متره او یا ددې ځخه کم وي چې حقیقي قطر یې د ۱۳ ملي مترو ځخه کم وي دا میتود د Robertson او د هغې د ملګرو له خوا سر ته رسیدلې دې چې ددې سندروم په تشخیص کې ترې کاراخستل شوې دې. همدارنګه نریوالي په رقبي فقراتو کې هم پیدا کیدای شي په صدري فقراتو کې کم دې.

HIMIVERTEBRA یا نیمه فقره:

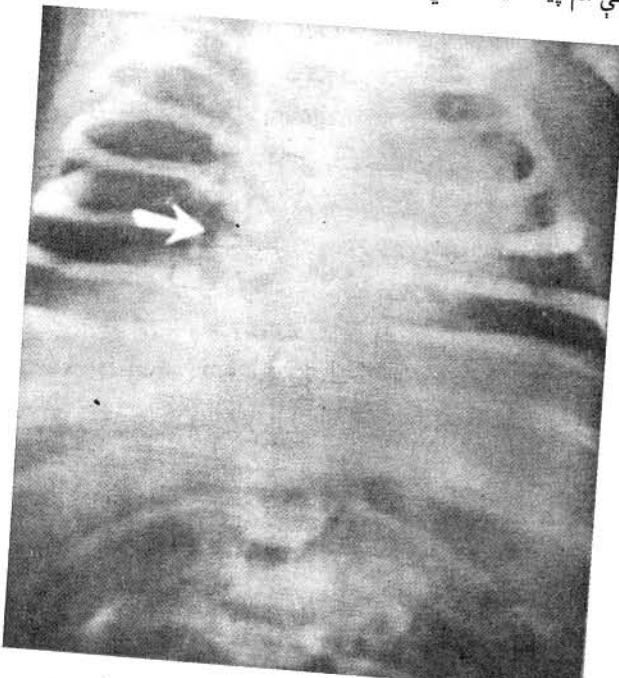

۱۲-۴ شکل: ولادي نیمه فقره. د ملا د تیر صدري برخه په یو کوچني کې لیدل کیږي. دري داني نیمې فقرې لیدل کیږي (تیر).

د دې نیمګړتیا له کبله د فقرې د جسم نیمایي جنبي برخه منځ ته راځي چې په نتیجه کې نیمه فقره پیدا کیږي دا پیښه د ایمبریالوژي له نظره صورت مومي چې په جنبي برخه کې د غضروفي وتیرې د تمرکز د نشتوالي له کبله پیدا کیږي. نیمه فقره په مثلثي توګه په قدامي خلفي راډیوګرافي کې کتل کیږي او د ملا په سیر کې د جنبي زاویوي حالت سبب ګرځي چې نیمایي فقره په صدري فقراتو کې یواځې د یوې پښتې لرونکې وي او په هغه خوا کې موجوده وي چې تعظمي مرکز صورت موندلی وي د شمیرنې وړ بدلونونه په پوښتیو کې موجود وي. د دوو یا زیاتو پوښتیو فیوز ښایي د

نیمایي فقرې سره په پوښتیو کې نیمګړې وده موجـوده وي Scoliotic سـوی شـکل پـه ځانـګړې ډول د نیمایي فقرې له کبله پیدا کیږي او نور مهم کلینیکي بدلونونه څرګندوي (۴-۱۲شکل، په مخکیني مخ کې)

: VERTEBRAL CLEFT

په نادر ډول د فقرې په دواړو جنبي برخو کې د غضروفي کیدلو تمرکز نشـوتوالې صـورت مومـي چـې فیوز حالت منځ ته راوړي او د کلفټ پیښه په منځنی برخه کـې لیـدل کیـږي د فقـرې جسـم پـه دوو نیمایي ټوټو ویشل کیږي. زیاتره واقعات یې په قسمي توګه وي او په نتیجه کې په وصفي توګه د پتنګ

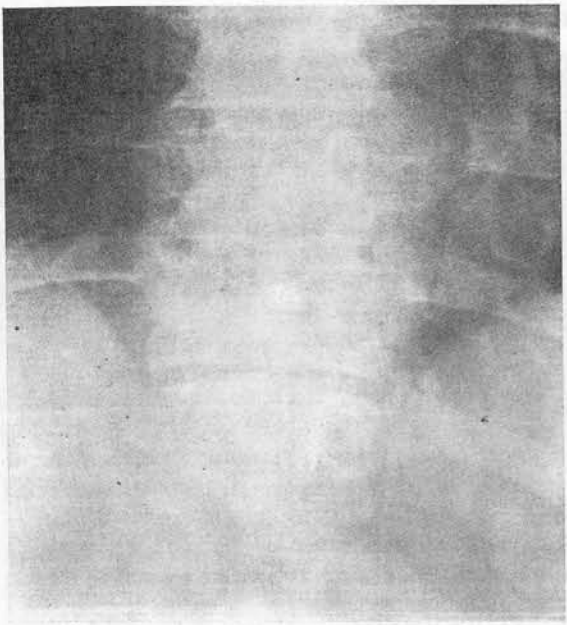

۵-۱۲شـکل: د دولســمي صــدري فقــرې قســمي (Butterfly vertebra) .Sagittal cleft

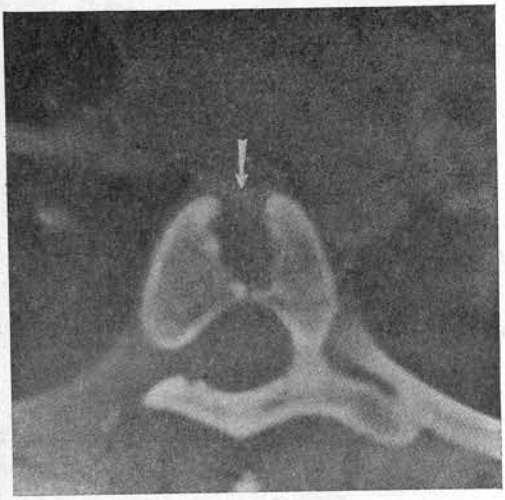

۶-۱۲شکل: د Axial فقرې CT scan. چې midsagittal کلیفټ څرګندوي. (غشی) یا د پتنګي فقرې تنه.

په څیر منظره غوره کوي (٦-١٢ او ۵-۱۲شکلونه) بله انومالي یې عبارت ددې څخـه ده چـې د فقـرې جسم په دوو قدامي او خلفي برخو ویشل کیږي. یوه قدامي یا خلفي برخه کې د ودې نقیصـه موجـوده وي چې په نتیجه کې بطني یا ظهري نیمه فقره منځ ته راځي. د ظهري نیمې فقرې واقعات زیات دي ځرنګه چې په قدام کې نورمال تعظمي ترکز موجود نه دي نو د ملا په تیر کې د محدبیت د پیدا کیدو سبب ګرځي.

د لومړې رقبي فقرې د قوس د کلفټ وتیره شاید د اودنتوئید د عمودي کسر سره ورته والی ولري دا یوه ډیره نادره انومالي ده. د عمودي کلفت یا تعظمي نقیصیی شته والې په قطنی عجزي برخو کې عمومیت لري چې دا حالت د Spina bifida په نوم هغه وخت یادوي چـې درخـوه اقسـامو نقیصـه هـم ورسـره موجوده وي او یا ورسره meningocele موجود وي. د Spina bifida oculta پیښې په زیاته اندازه د قطنی عجزي برخه کې پیدا کیدای شي چې د پنځمې قطنی فقرې او یا لومړې عجزي فقرې قوسونه اخته کوي. که چیرې ددې واقعې سره د مفصلی بارزو انومالي یا په قسمي توګه د فیوز وتیره موجـوده وي لکه د پنځمې قطنی فقرې Sacralization یاد لومړې عجزي فقرې Lumbarization نـو د مـلا پـه تیر کې ضعیفوالی پیدا کوي او وروسته د زیات تمرین څخه د درد سبب ګرځي ځینې ارتوپیدیستان په دې ټکي د نورو حالاتو په نسبت زیات اسرار کوي چې د شا د درد سبب کیږي.

د عصبي قوس نقيصې يا Neural Arch Defects:

د كلفت جوړيدل په علوي او سفلي مفصلي بارزو كې پيدا كيږي. د ۷-٦% پورې پښتني راپور وركړ شوى دي. كلفت معمولاً په دوارو خواوو كې او د يوې فقرې نه د بلې فقرې څخه مخكې ځي كله چې د كلفت پينبه موجوده وي او فقره مخكې نه وي پكې راغلې دې حالت ته Spondylolysis وايي او كه چيرته فقره مخك تللې وي نو دې وتيرې ته Spondylolisthesis وايي. دا بدلون په زياته اندازه د پيځمې فقرې په قوس كې پيدا كيږي څلورمه فقره هم اخته شوې وي كله چې Spondylolysis په رقبي فقراتو كې پيدا شي نو پښتې يې په كمه اندازه او معمولاً په همدې برخه كې ورسره Spina bifida موجوده وي. كله چې نقيصه په دوارو خواوو كې موجود وي كيداى شي چې Spondylolisthesis هم ورسره موجود وي. زياتره پښتې يې په شپږمه رقبي فقره كې صورت مومي د بيځايه كيدلو اندازه په مختلفو پيښو كې په مختلفو اندازو وي. د Meyerding's تصنيف بنې د اندازې په هكله د Spondylolisthesis د ... ۱۲-۸ شكل

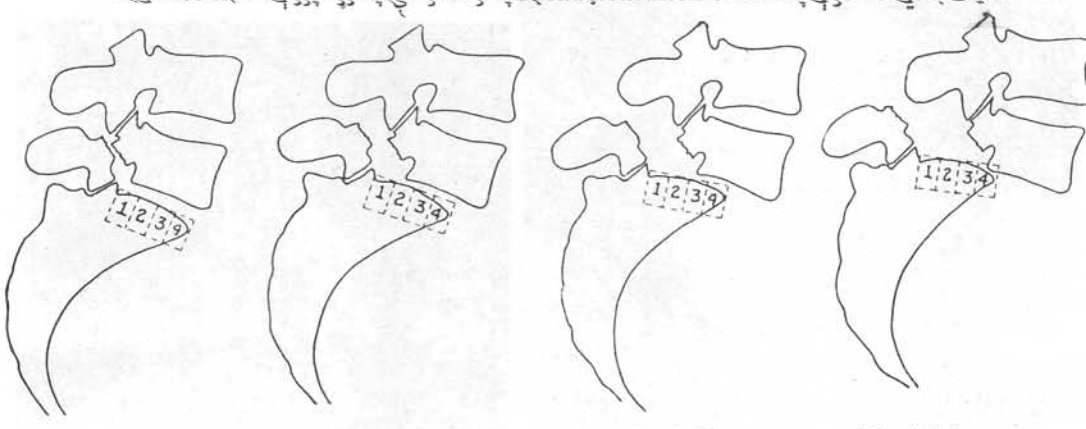

۱۲-۸ شكل: په پورتنيو ډياګرامونو كې د Meyer's ويشنه يو تصنيف بندي ښودل شوى ده ا spondylolisthesis يې د عجز د هډوكي د پورتني سطحې پر مخ په څلورو برخو ويشلې دى. دا ډياګرام له كيڼ څخه ښي پلو ته په لومړى، دويمه ، دريمه او څلورمه درجه spondylolisthesis څرګندوي.

په جنبي راديوګرافي كې د عجز د هډوكي علوي سطح په څلورو مساوي برخو ويشل كيږي د پنځمې قطنى فقرې پرمختګ يو پر څلورمې برخې د عجـز د ضخامت نـه لومړۍ درجـه Spondylolisthesis, د ضخامت نيمايي اندازې ته يې دويمه درجه او همدارنګه څلورمه درجه چې د پنځمې فقرې پورې بيځايه كيدل پـه عجـز باندې او د پنځمې فقرې جسم د عجز د هډوكي په قدام كې پروت وي.

ساده راديوګرافي: د دې له پاره چې پوه شو چې ايا ناروغي په نخاع شوكي، بـين الفقري د سكونو او يـا بلـه برخه كې ده نو په لومړي مرحله كې د ساده راديوګرافي څخه كار اخستل كيږي سره له دې چې په يو شمير واقعاتو كې پوره معلومات نه حاصليږي خاصتاً ددې برخې د Cord په تومورې پيښو كې. لاكن كيداې شي چې د انتاناتو – تومورونو – استحالوي بدلونونو او هغه زخمونه چې د فقراتو په جسمونو كـې پيـدا شـوې وي كټوره نتيجه وركوي. په زياتره پيښو كې په قدامي خلفي او جنبي وضيعتونو باندې اكتفا كوي او په يو شمير نورو كـې زياتو وضيعتونو ته اړتيا ده مثلا مايلې منظرې او يا په تكمشي يا انبساطي ډول د نخاع راډيوګرافي.

MYELOGRAPHY : په دې عمليه كې كثيفه مواد په نخاع كې د arachnoid څخه لاندې ذرق كيږي تر څو د راديوګرافي د كليشو او CT.scaning په واسطه وليدل شي د دې عمليې په واسطه د افـت شـته والـې چې د كلينيك له نظره ډير مشكوك وي پيژندل كيږي همدارنګه د ناروغي پرمختګ اندازه او موقيعـت يې ټاكلـې شو. همدارنګه د ګڼو افاتو شته والي او امكانيت هم ددې ازموينى لـه مخـې پيژنـدل كيـږي. د جراحـي عمليـاتو اختلاطاتو څخه وروسته د مقاومو دردونو په شته والي كې په اوبو كې د منحل كثيفه موادو څخـه كـار اخستل كيږي لاكن د اركنوئيد په التهاب كې بـايد پـه ناروغـانو كـې ډير احتيـاط وشـي. د ګاز او تيلـى كثيفـه مـوادو (Pantopaque) څخه هم په تاريخي توګه استفاده شويده او ددې په واسطه كيداى شي چې د اركنوئيد څخـه لاندې برخه څرګنده شي. نوي مواد چې په اوبو كې منحل او په ډيره كمه اندازه اختلاطات لري موجوَد وي.

په یو شمیر غیر معمولو پیښو کې پانتوپک شاید یوازې کثیفه مواد وي چې کار ترې اخستل کیږي. که چیرې په نخاع کې وینه موجوده وي نو د پانتوپیک استعمال په قطعي ډول استطباب نه لري دا ځکه چې تخرشي اغیزه لري.

Metriamid (Amipaque) چې په اوبو کې منحل کثیفه مواد دي کولای شو چې په هغه پیښو کې چې په نخاع شوکي کې وینه موجود دي هم استعمال کړو. همدارنګه یو شمیر نوي تازه مواد عبارت د iopamidol، iohexol او iotrol څخه دي که چیرې د ګازي موادو څخه استفاده وشي نو توموګرافي د پاره یوه ډیره نوې کثیفه غوره ماده عبارت د metriamid څخه ده چې په حاد او مزمن ډول د نورو هغه کثیفه موادو په نسبت چې په انسانانو کې یې صورت موندلې دي د ارکنوئید التصاقي حالت نه دې لیدل شوې. دا ډیره په زړه پورې

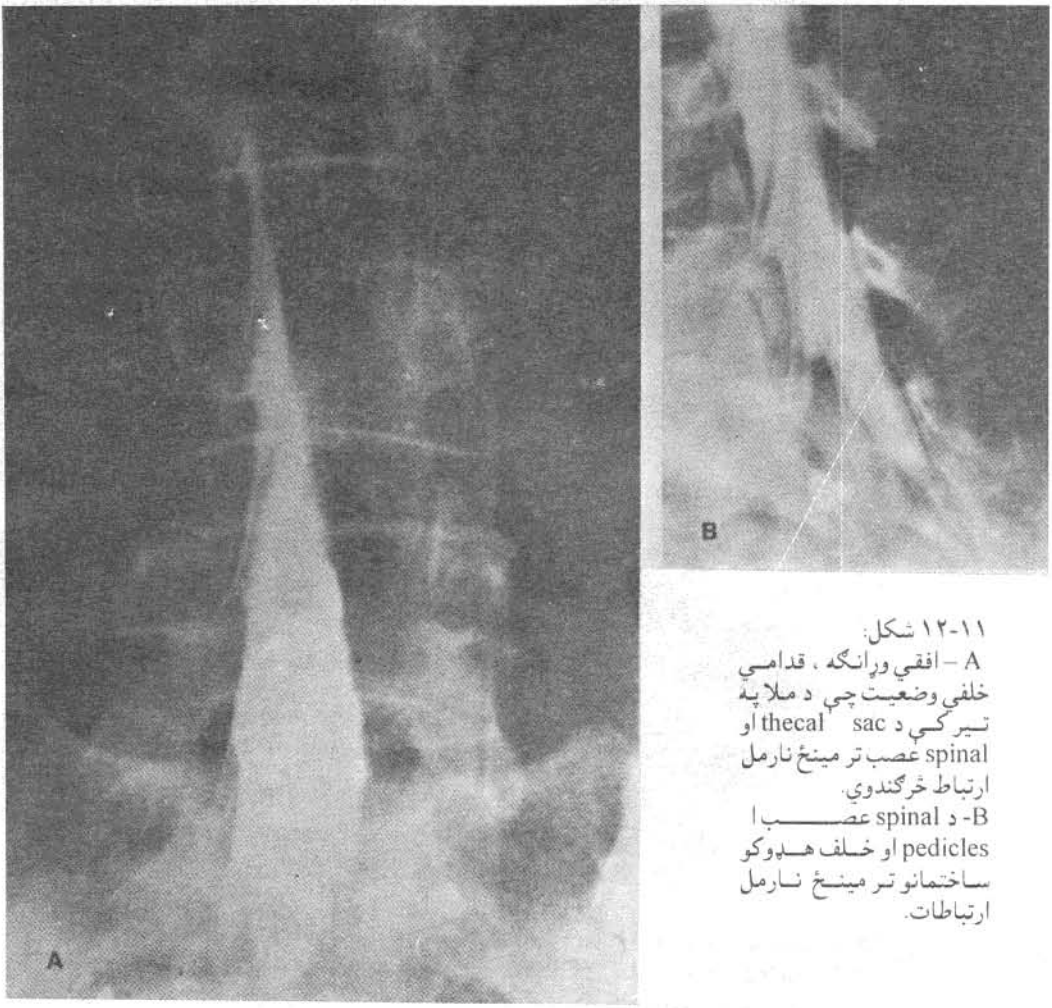

۱۱-۱۲ شکل:
A – افقي وړانګه ، قدامي خلفي وضعیت چې د ملا په تیر کې د thecal sac او spinal عصب تر مینځ نارمل ارتباط څرګندوي.
B- د spinal عصب ا pedicles او خلف هډوکو ساختمانو تر مینځ نارمل ارتباطات.

او غوره انتخابي ماده ده چې په فلم او یا CT میالوګرافي کې ترې کار اخستل کیږي (۱۱-۱۲ او د ۱۲ څخه تر ۱۳شکلونو پورې) سربیره پر دې دا لاندې فایدې لري:

۱. دوې جذبیږي او راویستلو ته ارتیا نه لري.
۲. د ارکنوئید لاندې برخه د پانتوپک په نسبت د زیات وخت دپاره ښکاره کوي.
۳. کله چې د قطني عصب په جذع کې نخاع شوکي او داخل قحفي ساختمانونو کې تطبیق شي د محفوظ حالت لرونکې وي.

تیلي میالوګرافي یا **Oil myelographic** : دا عبارت د رادیو اوپک تیلي مرکباتو له زروق څخه ده چې معمولا د قطني بذل په واسطه د نخاع شوکي د ارکنوئید برخې څخه لاندې تطبیق کیږي دا ماده ۱۹۴۰ څخه را په

دې خوا استعماليږي دا يواځې تيلي مواد دي چې د ايودين لرونکي او د راديواوپک خاصيت لري. د راديولـوژي د کليشې په مخ ښه سپين خيال ځرګندوي او د راديوسکوپي په وخت يې پـه ښه تـوګه کتلـی شـو. پـانتوپـک د

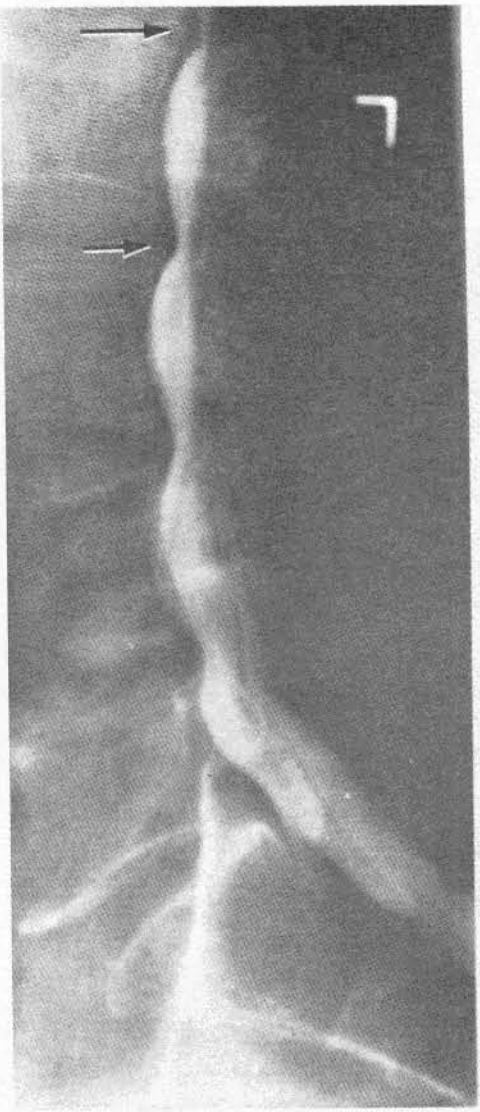

۱۲-۱۲شـکل: Metrizamide ميـالوګرام. پـ L1-L2 او L2-L3 کې د کثيفه مواد په ستون کې په کمه اندازه indentations ليدل کيږي.

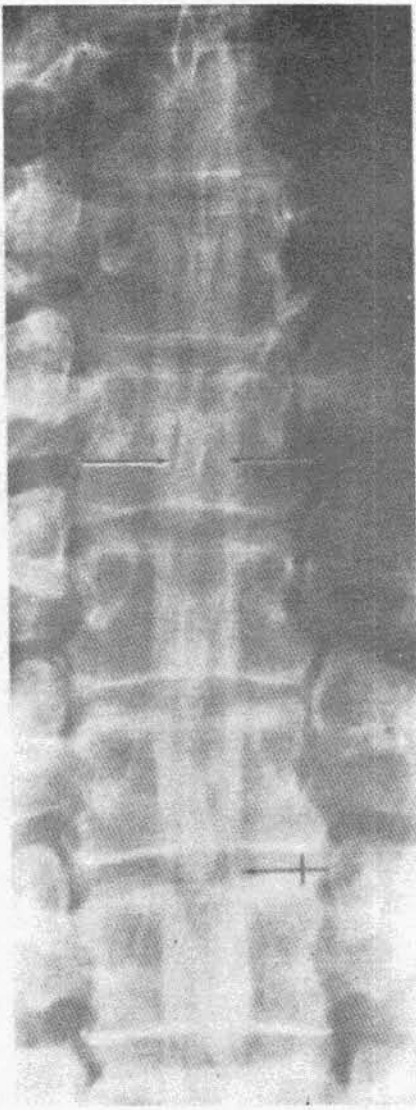

۱۲-۱۳شکل: Metrizamide ميالوګرام. رقيق شوی کثيفه محيط په صدري سب ارکنويد مسافو کې.

دماغي نخاع مايع سره نه غلطيږي د مايع په نسبت درانه او د نخاع په کانال کې يې د کثافت په اساس پورته يا ښکته بيځايه کولی شو او هم د ميز د کوږوالي سره استعماليږي. پـانتوپـک د قطنـی او صـدري فقراتـو سـره د ارکنوئيد برخې ځخه لاندې په نادر ډول استعماليږي. لاکن د رقبی فقراتو د ميالوګرافي دپاره په ډيـرو ناروغـانو کې ګټوري دي. پانتوپک د نخاعي بذل په واسطه داخليږي او د ازموينی ځخه وروسـته بيرتـه راويسـتل کيـږي. پانتوپک په کمه اندازه تخريشي حالت لـري او کـه چيرې د ارکنوئيـد ځخـه لانـدې پـاتې شـي نـو د موقتـي Pleocytosis (په دماغي نخاعي مايع کې د زياتو حجرو شته والی) سـبب ګرځي اوس د پـانتوپـک پـه واسـطه تجربې ډيرې زياتې شوې او د کلونو را په دې خوا او په زرکونو ازموينو کې ډير کم عکس العمـل ښکـاره شـوې دي.

په اوبو کې منحل میالوګرافي یا **Water Soluble Contrast Myelography**: د ۱۹۷۰ کال را په دې خوا د Metriamid (Amipaque) استعمال په شمالي امریکا کې رواج موندلې دې او په زیاتره ازموینو کې ترې کار اخلي. یوه اندازه حاد جانبي عوارض منځ ته راوړي لاکن د اوږدې مودې د پاره یې اغیزې نه دي لیدل شوي. څرنګه چې د نخاع شوکي د مایع سره غلطیږي نو باید د ډیرې پاملرنې څخه کار واخستل شي. د CT میالوګرافي د پاره دا په زړه پورې ماده ده او د ارکنوئید څخه لاندې برخه کې د CT.scaning په واسطه کتل کیږي. د تخنیک په هکله یې باید ووایو چې کیدای شي په قطني برخه کې تطبیق کیږي. په اوبو کې منحل کثیفه مواد ذرق او مطلوب غلظت منځ ته راوړو چې عصبي جزعي څرګندې شي د کثیفه موادو د زرق کولو دپاره ۲۲۵ درجې نخاعي ستنې ته اړتیا ده چې تر څو بذل اجرا شي. او د امواد د فلوروسکوپي د کنترول لاندې تطبیق کیږي.

د رقبې فقراتو د میالوګرافي د پاره کثیفه مواد د لومړې او دویمې رقبي فقرې تر منځ ذرق کیږي ناروغ په پر مخ وضیعت کې وي. دا تخنیک اسانه او محفوظه دې. او کله چې کثیفه مواد ذرق کیږي نو د فلورو سکوپي د کنترول لاندې عملیه سر ته رسیږي.

C.T-Scaning :- دا ډیر اعلی تخنیک دې چې د نخامي عظمي کانال او د نخاع د نننی برخې په هکله په زړه پورې معلومات ورکوي د بنه غوره محوري CT سکن په واسطه د ډسک دفتق تشخیص که چیرې په بطني او جنبي ډول وي په حقیقي توګه تاکلې شو څرنګه چې صدري او رقبي برخې ډیرې نرې دي او په مشکله سره د نخاع دننني برخه په پوره توګه د کم دوز په اوبو کې منحل کثیفه موادو په واسطه ښکاره کیږي.

(MRI) Magnetic Resonance Imaging :- په ۱۹۸۳ کې دا ازموینه د نخاع د مطالعاتو له پاره رامینځ ته او تجربې یې کټورې تائید شوې. MRI د اپیدورال نخاع او د حرام مغز د غیر نورمالو حالاتو د پاره ډیره بهترینه معاینه ده. له ارکنوئید څخه لاندې برخې په هکله یوه اندازه محدودیتونه موجود دي او په غوره توګه نه څرګندیږي څکه چې د ارکنوئید څخه لاندې افات چې د التصاقي التهابي حالت څخه عبارت دي او یا ددې څخه لاندې نیوپلازم موجود وي په غوره توګه نه تشخیص کیږي.

DISCOGRAPHY: په دې ازموینه کې په اوبو کې منحل کثیفه مواد لکه Conray 6o او یا metrigamide په مستقیم ډول په بین الفقري ډسک کې تطبیق او مناسبه رادیوګرافي اجرا کیږي. کثیفه مواد په هغه ستنه کې ذرق کیږي چې په مایل ډول په قطني برخه کې داخله شوې وي او د ډسک موادو ته رسیدلې وي لومړې څل دا میتود په ۱۹۵۰ کې د Lindblom سویډني له خوا معرفي شو. ډیر پدې عقیده دي چې دا میتود په هغه خلکو کې چې عمر یې د ۳۵ کلونو څخه زیات وي په کمه اندازه تشخیص ورکوي.

د نخاع شوکي **ARTERIOGRAPHY**: په دې ازموینه کې انتخابي کتیترونه په فقرې رقبي تنو کې داخلیږي، تر څو هغه اوعیې چې رقبې او صدري علوي برخې اروأ کوي څرګندې شي. انتخابي دوه اړخیزه بین الضلعي او قطني ارتیروګرافي د صدري اتمې څخه تر قطني دریمې پورې صورت مومي. د نخاع ارتیروګرافي مهم استطباب په شریاني وریدي سوْ تشکلاتو کې دی. همدا رنګه هغه تومورونه چې نخاع یې اخته کړې، لکه Hemongioblastoma او داسې نور هم پیژندل کیږي.

د بین الفقري ډسك فتق یا Herniation of intervertabral disc:

کله چې د فقراتو تر مینځ ډسک څیرې شي نو د ډسک محتویات د فقرې د جسم څخه لرې کیږي هغه وخت چې څیرې شوې حالت د ډسک په خلفي یا خلفي جنبي برخه کې وي د تفتق شوي ډسک مواد یا کتله په نخاع شوکي یا بین الفقرې کې څرګندیږي او دا بنایي د عصب په جذع تجاوز یا اغیزه وکړي د ملا د دردونو سبب ګرځي او د سیاتیک په سیر دوام مومي. د تفتق شوې بین الفقرې ډسک تشخیص د کلینیکي تاریخچې او فزیکي ننبو له مخې کولای شو.

ډیر کلینشین په دې عقیده دي چې تشخیص بنایي د میالوګرافي او CT Scaning په واسطه وکولای شو. کلینیکي لوحه شاید د باور وړ نه وي او په تشخیص کې شک رامنځ ته کوي. او د نورو سببونو څخه هم په دې شان دردونه پیدا کیدای شي. د میالوګرافي خطرات هم کیدای شي چې منځ ته راشي. مثلاً سر درد – زړه

بدوالي او په احتمالي توګه د ماغي سندروم پيدا کوي. د ډسک د فتق اکثره واقعات په قطني فقراتو کې منځ ته راځي او زياتره په څلورم يا پنځم ډسک کې هرې خوا ته پيدا کيدای شي – يواځې په کمه فيصدي پيښې يې د څلورمې سطحې څخه پورته منځ ته راتلای شي. دا پيښه په صدري برخه کې غير معمول ده کله کله د صدري برخې په ښکتنی فسمت کې پيدا کيږي. د رقبی فقراتو د ډسک خلفي فتق هم پيدا کيږي لاکن د قطني فقراتو په اندازه عموميت نه لري. څرنګه چې د ډسک د فتق دپاره مختلفې ترمينالوژې څېرل شوې او څنې يې اشتباهات پيدا کوي نو له دې کبله په لاندې ډول ترې يادونه کوي:

١. د ډسک خلفي تفتق او د بين الفقري ډسک څيرې کيدل چې مترادفې معنی ورکوي او په دې صورت کې د ډسک خلفي برخې په الياقو کې څيرې شوې حالت منځ ته راځي او د ډسک مواد د نخاع په کانال کې څرګنديږي.

٢. د ډسک خلفي خوا ته راوتلی حالت يا برامدګي چه دا وتيره د ملا په استحالوي پيښو کې منځ ته راځي او په دې حالت کې دايروي فبروز پيدا او صدمه يې نه وي ليدلی او په ښوې راوتلې ډول په خلفي برخه کې ځای نيسي.

ساده راديوګرافي يا PLAIN ROENTGENOGRAM : د ملا د تير راديوګرافي شايد غير نورمال حالت ښکاره نه کړي. يوه يا څو نښې موجودې دي چې د هغې له مخې کولای شو چې د ډسک په استحاله فکر وکړو لاکن دا هم په پوره توګه وصفي نه د. ددې لاندې نښو يوځای کيدل په زياته اندازه وصفي دي:

١. مستقيم يا د قطني لاردوتيک قوس معکوس حالت چې دا غير نورماله وتيره د عضلي سپزم له کبله منځ ته راځي.

٢. د قطنی فقراتو يوې خوا ته (listing) يا کږيدل – چې دا حالت هم د عضلي سپزم له کبله پيدا کيږي. کيدای شي چې کوږوالې د فتق خوا ته او يا يې مقابل طرف ته وي.

٣. د ډسک د فاصلې نرې والي – د ډسک محتويات توئيږي او بين الفقري برخه نريوالی غوره کوي چې د راديوګرافيی د کليشې په مخ يې خيال د کتنی وړ وي. کله چې نريوالی موجود او ورسره يوځای د ډسک فتق هم وي نو دا حالت د ډسک په استحالوي وتيره دلالت کوي.

۴. د عجز له پاسه د پينځمې قطني فقرې خلفي ځای نيول - د قطني لاردوتيک قوس معکوس حالت منځ ته راتلل يا د پنځمې فقرې خلفي سطح ښايي په کمه اندازه د عجز هدوکي شاته ځای ونيسي (Spondylolisthesis) دا نښه دومره وصفي نه ده لاکن يوځاي والې يې دنورو سره ارزښت لري.

٢٠-١٢شکل: په اوبو کې منحل قطني ميالوګرام. په قطني عجزي برخه کې له نخاع څخه بهر غټه نقيصه موجوده ده او بين الفقري ډسک د غشي په واسطه ښودل شوی دی. کثيفه مواد د نخاع د کانال د قدامي جنبي برخې په واسطه بې ځايه شوي دي چې د قطني عجزي برخې د ډسک له غټ فتق دلالت کوي.

۵. د ډسک د محتوياتو کلسفکيشن – دا ډيره د باور وړ نښه ده لاکن هميشه نه کتل کيږي په نخاعي کانال کې د ډسک د موادو کلسفکيشن په زياته فيصدي کې منځ ته راځي. زياتره واقعات يې په صدري برخه د ډيسک په څيرې کيدو کې کتل شوې دي.

٦. د فقراتو د جسمونو خلفي اوستيوفيتونه- spurs يا Osteophytes د فقرې په خلفي يا خلفي جنبي څنډه کې منځ ته راځي چې د ډسک د فتق سره په تماس کې وي ددې نښې شته والې په دې دلالت کوي چې د ډسک خلفي برخه کې رواتلې يا مخی ته راغلې حالت پيدا شوې لاکن په حقيقي څيرې کيدلو دلالت نه شي کولی.

د ميالوګرافي فلم: څرنګه چې د ډسک فتق د ارکنوئيد د برخې څخه لاندې يو قسمت اشغالوي او يوه کتله جوړوي نو د امتلاً د نقيصې د پيدا کيداو سبب ګرځي. په وصفي توګه د امتلا نقيصه

په واضح بڼې یوه خوا کې د ندانه دار او یا کثیفه موادوکې د قوس په شکل وې چې د نخاعي کانال په قدامي جنبي منظره کې کتل کیدای شي. په مایلو منظرو کې نقیصه په ډیره ښه توګه ښکاره کیږي دا ځکه چې په مماسي توګه یې ځرګندوي. جنبي Decubitus وضیعتونه د افتونو ارخیزې منظرې ښکاره کوي. د فقراتو – د ډسک د فتقونو څو وصفي مثالونه په ۲۰-۲۱ او ۲۱-۱۲ شکلونو کې ښودل شوي دي. د څلورمې قطنی فقرې تر منځ فتق په واضح او وصفي توګه نقیصه ښکاره کریده ځکه چې سحایا په زیاته اندازه قدام او نخاع د کانال د عظمي برخې جنبي قسمت ته رسیدلی ده او په کثیفه موادو کې یې غیر منظم حالت راپیدا کړې دی. ځرنګه چې د قطني عجزي برخې په تدریجي توګه نرې او هم ښوې – ګرد او پانهایي قسمت یې په نوکدار شکل وې په دې پیښو کې د کانال په بهرني ځای کې دورا څخه خارج واضحا فاصله موجوده وې چې د قطني عجزي سطحې سره یې کتلی شو (۱۲-۲۲ شکل) د فتق نقیصه په دې ځای کې په کمه اندازه د کتنې وړ وي لاکن په همدې اندازه کتله

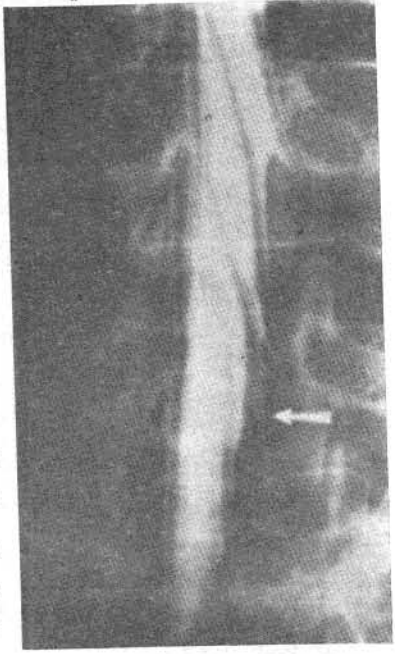

۱۲-۲۱شکل: په اوبو کې منحل میالوګرام چې د قدامي جنبي فتق میالوګرافیک نښې موجودې دي. په S1 فقره کې همدا حالت موجود دی او محوري ریشه یې ډکه شوې نه ده (غشی) دا حالت په کوچني قدام جنبي فتق دلالت کوي.

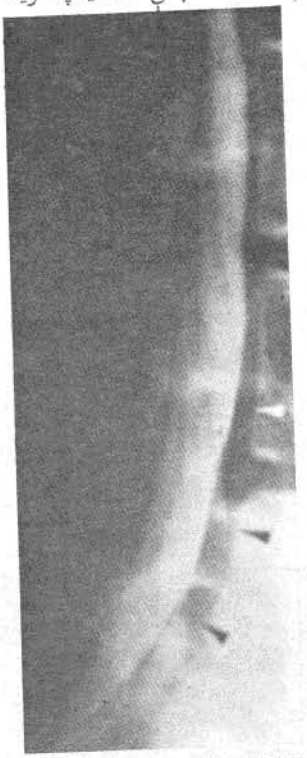

۱۲-۲۲ شکل: په دې شکل کې په اوبو کې منحل میالوګرام جنبي منظره ځرګنده شوې ده چې د اپیي دورال برخې پراختیا ښکاره کوي (غشی). دا حالت د کثیفه موادو او د فقراتو د جسمونو خلفي څنډې ښکاره کوي. په قطني عجزي برخه کې فاصله زیاته ده.

د څلورمې فقرې د ډسک په برخه کې په ښه ډول لیدل کیدای شي. د قطني عجزي زیاتره پیښې په واضح ډول نه وي نو په داسې حال کې د CT.Scaning او میالوګرام څخه کار اخستل کیږي.

د ډسك مستعرض راوتل یا Transvers Disc Ridging:

د ډسک خلفي برخې ته راوتل بې د ډسک د محتویاتو د تفتق څخه د ډسک د خلفي مخکې تللي یا راوتلې حالت په نامه یادوي. دا بدلون د ملا د تیر د مفصلونو د استحالوي ناروغیو سره یوځای وي او هم ورسره د Flava د ورتر هایپرتروفي ملګرې وي. ددې بدلونونو په نتیجه کې په نخاعي عصب فشار راځي او د کلینیکي نښو او علامو سبب ګرځي چې د ډسک د فتق خوا ته فکر کیدای شي. دا افت د ملا د تیر په هره برخه کې پیدا کیدای شي. زیاتره واقعات یې په صدري برخه کې لیدل شوي. همدارنګه په رقبي او قطني برخو کې هم د ډسک د فتق پیښې پیدا کیدای شي.

رادیولوژیک نښې یې: د ساده رادیوګرافي پر مخ د ډسک برخه نرې او خلفي یا خلفي جنبي Spurs شاید ولیدل شي. (۱۲-۱۹شکل) کیدای شي چې په ډسک کې برجسته حالت پیدا شي او بیله دې چې د فلم پر مخ یې خیال ښکاره شي دا یو غیر معمول حالت دې. د میالوګرافي په واسطه د ډسک راوتلې برخه د یوې تورې مستعرضې لیکې په څیر نقیصه په کثیفه موادو کې ځرګندوي که چیرې د میز په جنبي مقطع ډول منظرو کې

ناروغ په استجاع بطني حالت وي نو د اخته شوي ډسک د سطحې سره په کثیفه موادو کې نرې قدامي دندانه دار خیال کتل کیږي (۲۶-۱۲شکل). په قدامي خلفي منظرو کې شاید په راوتلي برجسته ډول د مستعرضې تورې لیکې سبب شي. کیدی شي چې په دواړو خواوو کې دندانه دار خیال څرګند شي او په نتیجه کې د شګو د ساعت په څیر د سو شکل سبب وګرځي. که چیرې ددې حالت سره د Flava د وتر هایپرتروفي یوځای وي نو نقیصه په برجسته ډول وي. په رقبي برخه کې د نخاع د کانال قدامي خلفي قطر پورې اړه لري که چیرې ددې قطر اندازه ۱۳ ملي متره او یا ددې څخه کمه وي نو همیشه په نخاع باندې د فشار نښې موجودې او افت په ښکاره ډول وي.

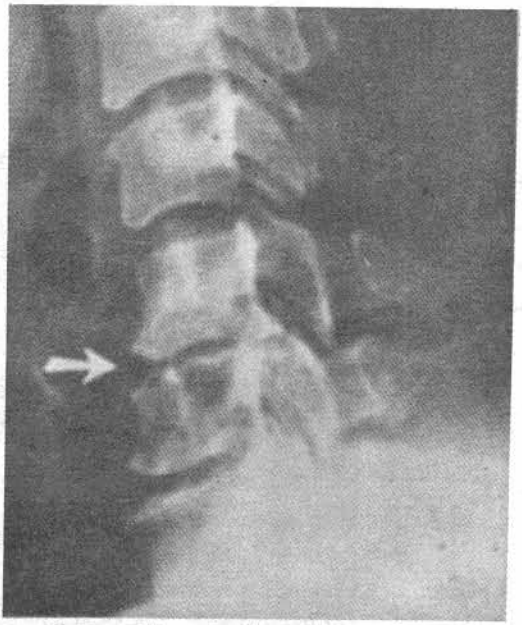

۱۲-۱۹ شکل: د عظمي ساختمان په خلفي برخه کې د C5-C6 په حذا سره راوتلی حالت څرګندوي. مینځ ته راغلی ډسك ډیر نری ښکاري.

Spinal Computed Tomography یا **C.T – Scaning**: د قطني فقراتو په برخه کې پورتنی ازموینه د ډسک د فتق د څرګندونی له پاره په زړه پورې نتیجه ورکوي د نیم سانتي متر مقطع څخه د بین الفقري ډسک د جسم سره په موازي توګه کار اخستل کیږي چې په دې توګه د بطني او جنبي ډسک فتق تشخیص کیدای شي. د ډسک محتویات د کیسې د جوف پیر جدار څخه په زیاته اندازه په راتول شوي ډول وي او یا ورسره یوځای د اپیدورال شحم د نخاع په کانال کې موجود وي په پای کې د نخاع د کانال دننني برخې د ساختمانو د اخته کیدو په هکله ډیر معلومات تر لاسه کیږي. د axial CT

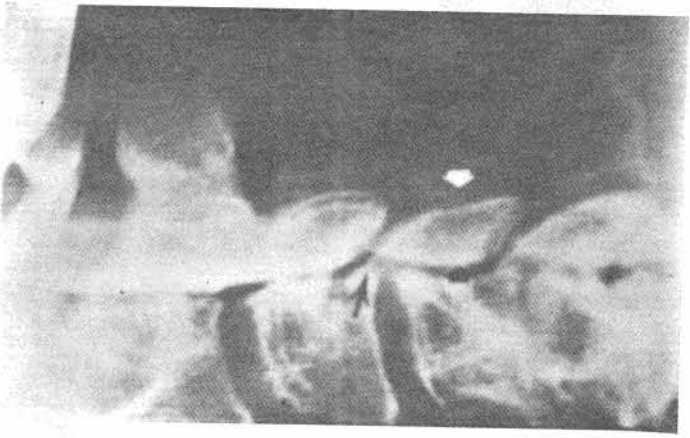

۱۲-۲۶ شکل: د رقبي فقراتو جنبي میالوګرافي. کثیفه مواد د C1-C2 تر مینځ زرق شوي دي. په دویمه رقبي برخه کې Osteophyte موجود دی (پاسنی غشی). په همدې برخه کې په کثیفه موادو فشار موجود دی. د دې ناروغ په عظمي کانال کې نریوالی موجود دی، چې ولادي شکل لري.

سکن په واسطه د تقبی شاوخوا هډوکو ښې منظره کتلی شو فرعي دردونه په قطني ناحیه کې د ډسک درخوه فتق څخه مینځ ته راځي بل سبب یې د عصب د جزعی د فشار څخه دې چې د اوسیتو فیتونو له کبله په استحالوي پیښو کې صورت مومي ددې غیر نورمال حالاتو دپاره CT scaning ډیره غوره ازموینه ده نخاعي درد او په غیر متناوب ډول Cauda equina فشار په تالي شکل د نخاع د تضیق سبب کیږي. دا همیشه د کانال د ولادي نریوالي سره یوځای وي چې برسیره پردې د هایپرتروفیک استحالوي بدلونونه اضافه کیږي د CT سکن په واسطه د کانال د جنبي او مرکزي برخو څرګندونی کیدای شي. په رقبي برخو کې اکسیل CT سکن هم غوره معلومات ورکوي او د هډوکو هغه برخه چې اخته شوي وي او یا د نخاع په کانال یا عصبي تنه

يی فشار راوړي وي تشخيص کيدای شي په هغه صورت کې چې د اپيدورال نقيصه د ميالوګرافي د فلم په واسطه ځرګنده شي نو دا به ښه وي چې د CT سکن څخه هم کار واخستل شي تر څو چې هايپرتروفيک عظمي بدلون د ډسک له رخوه فتق څخه توپير لري.

(MRI) MAGNETIC RESONANCE IMAGING: دا پورتنی ازموینه هم د ډسک د فتق په تشخيص کې ځای لري. په رقبي برخو کې په ښه اندازه د فتق خيال کتلای شو(۳۵-۱۲ ، ۳۴-۱۲شکلونه) د

۱۲-۳۴ شکل: MRI د رقبي فقراتو غټ ډسک ځرګندوي.

۱۲-۳۵ شکل: د MRI په وسيله د ډسک غټ فتق ځرګنديږي.

نخاعي او Porasagittal دوارو مقطعو څخه د ډسک د فتق د موقيعت د پاره کار اخستل کيدای شي.

۱۲-۳۶ شکل: په قطني برخه کې زرق اجرا شوی او رقبي برخه په مختلفو اندازو پراخه شوی (غشي). دا حالت په تالي ډول د glioma له کبله پيدا شوی دی.

د شوکي نخاع تومورونه :SPINAL CORDTUMORS

لومړي تومورونه په نخاع شوکي کې په داخل نخاعي يا د dura دننه او mdulla څخه بهر او په دورا کې دننه تصنيف بندي شوي دي. دا تصنيف بندي د جراحي عمليي دپاره هم ارزښت لري او هم د راديوګرافي پيښو له نظره توپير لري او په دري ګروپونو ويشل شوي دي هستالوژيک ډولنه يی عبارت دي له Neurofibroma menigioma, glioblostoma,

astrocytoma ependy moma او په متفرقه ګروپ کې Lipomas, epidural cyst, epidermoid cyst, dermoid او hemangioma شامل دي په متاستاتيک ګروپ کې خبيث تومورونه کولای شي چې مستقيماً نخاع يا سحاياو ته متاستاز ورکړي. ميالوګرافيک نښې کولای شي چې ددې دريو ګروپونو تر منځ د نخاع په کانال کې توپير وکړي – د ميډولا دننه تومور معمولاً په حرام مغز کې مخروطي ډول غټوالی پيدا کوي (۳۶-۱۲شکل) په عمومي توګه د بشپړ بنديدو يا Block سبب ګرځي د نخاع کانال شايد په متناظر ډول پراخه وي د حرام مغز دننه او يا د ميډولا څخه بهر کتلې معمولاً د مرکز څخه فاصله لري او د علوي قسمت او سفلي برخو کې د حرام مغز او د دوراً د ارکنوئيد څخه لاندې قسمت کې پراختيا پيدا کوي. د دورا څخه بهر کتلې بنايي دوراً احتوا کړي او د پوره انسداد يا بلاک سبب شي او يا شايد – د مرکز څخه فاصله ولري چې په قسمي يا پوره ډول د بندبښت پيدا کيدل منځ ته راوړي(۳۸-۱۲شکل)

د ميډولا دننني تومورونه:- د ميډولا په داخل کې تومورونه پيدا کيدای شي چې دراديولوژي له نظره يو د بل سره ورته والې لري. د Ependymomas زياتره پيښې په قطنی برخه کې پيدا کيږي اود راديوګرافي د کليشې پر مخ د نورو فايبروما په څير بدلونونه ښکاره کوي. د ميالوګرافي په

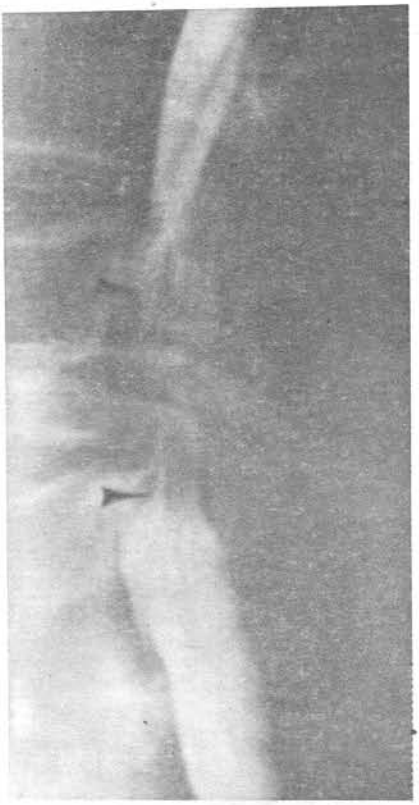

۳۸-۱۲ شکل: قطني ميالوګرام. کثيفه مواد له ارکنوئيد لاندې زرق شوي دي. عظمي کانال د غشي په واسطه ښودل شوی دی، چې په ميتاستاتيک نيوپلازم دلالت کوي.

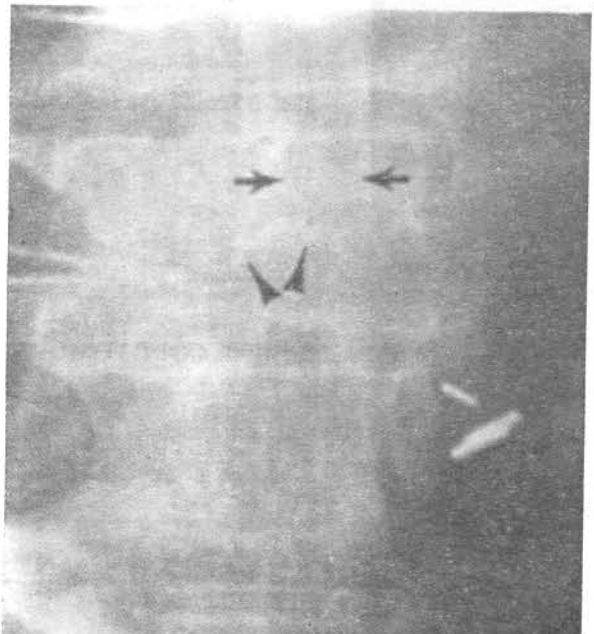

۳۷-۱۲شکل: صدري ميالوګرام. کثيفه مواد د C1-C2 تر مينځ تطبيق شوي. د نخاع کانال کين لوري ته بې ځايه شوی (غشي)، او د نخاع په منځ او بهر له ميډولا څخه په ګرد ډول د امتلا نقيصه موجود ده، (د غشي سر)، چې په meningioma دلالت کوي.

واسطه ددې تر منځ تفريقي تشخيص نه شو کولای. کله چې نخاع شوکي د هر ګروپ تومورونو په واسطه اخته شي نوميالوګرافي د ميډولا په دننه کې دتومور موقعيت څرګندوي. د کثيفه موادو انسداد په قسمي او يا پوره ډول وي. هغه وخت چې په قسمي ډول وي په توموري برخه کې يوه اندازه پراختيا موجوده وي او د نخاع هغه برخه چې تومور په واسطه غټه شوې ده کثيفه مواد د نري ليکې په څير ترې تيريږي په هغه صورت کې چې انسداد پوره ډول وي د کثيفه موادو خيال په عريض يا پلن شکل وي.

د ميډولا څخه بهر تومورونه:

Nuerofibroma :- دا د ميډولا څخه بهر توموري پيښه ده – او کيدای شي

چې په دورا او یا بهر له دورا څخه موقعیت ولري. زیاتره واقعات یې په دورا کې لیدل کیږي دا توموري واقعه د نخاع د عصب په جذع کې مینځ ته راځي او په قطني برخه وي. همدارنګه همیشه د دورا په کیسه کې

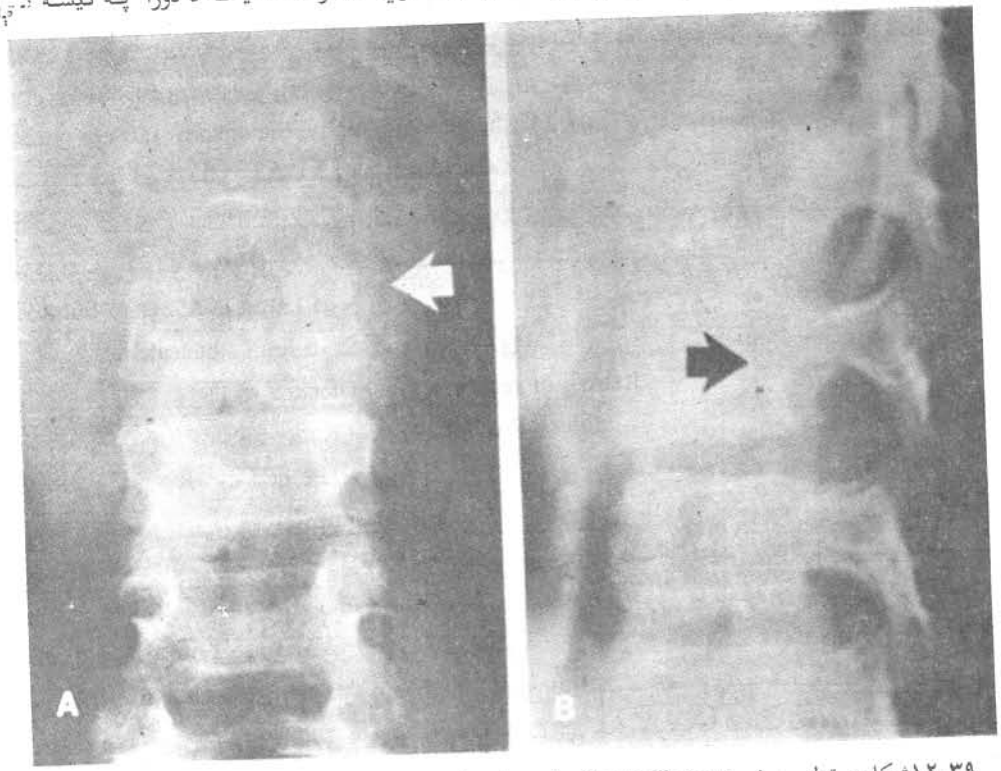

۱۲-۳۹شکل: د قطني برخې Neurofibroma. A- ډمبل ډوله تومور چې په بین الفقري نقیصه کې په راتاو شوي شکل موجود دی او د دویمې قطني فقرې کین pedicle یې په لاندیني برخه کې نری کړی دی (دسپینو غشو په وسیله ښودل شوی). پیدیکلونه د حلقې په څیر ښکاري. B- په جنبي منظره کې تومور د فقرې خلفي سرحد ته خپور شوی دی او د تور غشي په واسطه ښودل شوی او بین الفقري ثقبه یې پراخه کړې ده.

ځای نیسي. په صدري او رقبي برخو کې دا تومور د dumbbell(د سپورت اله) په څیر وي د نخاع دننه او بهر خوا ته غځیږي او بین الفقري ثقبې ته هم ځان رسوي. په صدري برخه کې د نخاع څخه بهر دا تومور همیشه د کتلې ور وي دا ځکه چې کثیفه مواد د سږو د هوا سره په ښه توګه پیژندل کیدای شي. په رقبي برخه کې په نادره توګه څرګندیږي په رقبي برخه کې هغه وخت چې غټه اندازه غوره کړي نو د پسواس په عضله کې یو راوتلی حالت ښکاره کوي چې توموري پیښه د نخاع په دننه کې وي نو په یوه یا دواړو خواوو کې د pedicle د تخریش سبب ګرځي. په نورمال حالت کې پیدیکل د قدامي خلفي رادیو ګرافي په واسطه د عمودي بیضوي حلقې په څیر منظره ښکاره کوي. (۳۹-۱۲شکل).

Meningioma :- دا توموري پیښه د نورفایبروما څخه وروسته دویمه واقعه ده چې په ډیره کمه اندازه په صدري برخه کې منځ ته راځي ۸۰% په هغه ښځو کې پیدا کیږي چې عمر یې د ۴۰ او ۵۰ کالو تر منځ وي. معمولا د دورا په دننه او د میډولا څخه بهر موقعیت غوره کوي لاکن کله کله د دورا څخه بهر هم کتل کیږي. دا تومور په بطي توګه وده کوي اعراض یې معمولا د څو کلونو څخه وروسته ښکاره کیږي. د ساده رادیوګرافي په واسطه مثبتې تشخیصي نښې نه لیدل کیږي. کلسفکیشن په دې پیښه کې منځ ته راځي چې د پتالوژي او دیولوژي د نظره پیژندل کیدای شي. دا کلسفکیشن په مغشوش ډول وي چې د نخاع شوکي په صدري برخه کې لیدل کیږي که چیرې وکتل شي نو دا یوه تشخیصي مهمه نقطه ده. په کاهلانو کې پیدا کیږي. معمولا دا وتیره د فقراتو جسمونو او پدیکل ته نه خپریږي چې ددې نښې له مخې یې د نوروفایبروما سره توپیر کولای شو. د میالوګرافي په واسطه په نیمګړې یا مکمل ډول د کثیفه موادو انسداد ښکاره کیږي. کله چې په قسمي توګه وي نو د کثیفه موادو خیال د افت څخه لاندې په نرۍ شکل ښکاره کیږي (۳۷-۱۲شکل په ۲۰۰مخ کې).

د غاښونو راديولوژي

Stomatotogy

له ډيرې مودې را په دې خوا د غاښونو مطالعې زياته برخــه نيولې ده. يا پــه بـل عبـارت Maxido-Facial پتالوژي مطالعه کيږي د راديولوژی رول په دې برخه کې ډير مهم دی او عموماً له ځانګړو تکتيکونو څخــه کـار اخستل کيږي لکه Urthopantomography, Sialogaphy او داسې نور تکتيکونه.

د راديو لوژيکي تکتيکونو مطالعه:

د مختلفو تکتيکونو څخه استفاده ددې موضوع پورې اړه لري چې زمونږ مطالعه زياتره د غاښونو پـورې اړه لـري او يا دا چې د ژامو هډوکو پورې هم تړلې ده. د غـاښونو د مطـالعې د پـاره Intra –buccale او يـا – Extra buccale ميتودونو څخه استفاده کيږي.

۱. د Intra – buccale فلم تکتيکونه عبارت دي له:

الف:- د Dieck اصول يا Retro – of veolain

ب:- د Raper اصول يا Inter – Proximal

ج:- د Belot

د: - د Simpson اصول

الف:- د Dieck اصول :- د 3x4cm فلم څخه استفاده کيږي، فلم دننه خوله کې د مربوطه غــاښ د جـذر پـه خلف کې ايښودل کيږي او شعاع د فلم د پاسه په عمودي ډول قرار لـري. دا ميتـود ډيـر پـه زړه پورې دی. د غاښ او د مجاور هډوکي دقيق تصوير ترې په لاس راځي.

ب:- د Raper اصول:- ددې فلم اندازه Bite wing 2,8x5,5cm ډول څخه وي په خولــه کـې پــه داسـې ډول ايښودل کيږي چې د علوي او سفلی غاښونو د تاج په خلف کې ځای ولري. دا تکتيک د Caries تشـخيص لـه پاره زياته مرسته کوي.

ج:- د Belol اصول:- د فلم اندازه 6x8cm وي او د غاښونو د Occlusal په سطحو باندې ځای ورکول کيـږي او د غاښونو په واسطه چيچل کيږي(چک زدن) مرکزي شعاع تقريباً ۵۰ درجو زاوئـې پـه انـدازه پـه فلم بـاندې لګيږي. دا تکتيک د فکونو يا ژامو تصوير نظر غاښونو ته په ښه توګه ترسيموي.

د: - د Simpson اصول: شعاع تقريباً په عمودي توګه د فلم دپاسه واردېږي.

۲. د Extra buccal فلم تکنيک عبارت دي له:

الف – Maxilia re اصول

ب – د Parma اصول:- فلم په مطلوبــه طـرف بـاندې ايښودل کيـږي او شعاع د متقـابل طرف صدغي فکي مفصل د مجاورې برخې څخه تطبيق کيږي (Proximography)

ج – Trans – Sigmiodienne يا Lacer – onique تخنيک

د – د Panoramique راديوګرافي اصول (د Rx امپول د خولې په دننه کې)

هـ – Pantomography اصول

و - Teleradiography چې د ۴ څخه تر پنـځو متـرو فـاصلو کـې پـه خلفـي او قدامـې وضعيتونو کې خصوصاً په Orthodontie کې رواج لري.

ز – Louisette Water, Hirtz او قدامي او خلفي توموګرافي.

د غاښونو غير نورمال حالات:

د غوره مطالعې له پاره لازم ده چې لاندې عموميات حافظې ته وسپارل شي.

موقتي يا دشدو غاښونه شل عدده دي ، هر نيمائی فک د دو Incisor يـو Canine او دو Maloaire لرونکـې وي (ټول پنځه عدده) موبوطه بين المللي نامګذاري په لاندې ډول ده:

D(R)	IV	III	II	I	I	.	.	.	V G(L)
V	.	.	.	I	I	.	.	.	V G(L)

ليدل کيږي چې نوې نوم ايښودنه مونږ د پورته، ښکته ، ښي، چپ د شدو غاښونه او دايمي غـاښ د يـادونې څخه محروموي.

د غاښونو د ودې کرونولوژي:-

د مطالعې د اسانتيا له پاره د لاندې جدول څخه استفاده کوو.

Tooth	Formation of Crown (Complete)	Apearence in mouth Cavity
Decidaous (موقتي غاښونه)		
Incesor	2-3 months	6-9 months
Canine	9 months	16-18 months
1st Molar	6 months	12-14 months
2nd Molar	12 months	20-30 months
Premanent Incisor	4-5 years	Lower 6-8 years Upper 7-9 years
Canin	6-7 years	Lower 9-10 years
Premolars	5-7 years	10-12 years
1st Molars	2½ - 3 years	6-7 years
2nd Molars	7-8 years	11-13 years
3rd Molars	12-16 years	17-21 years

د ښځو غاښونه نسبت نارينه وو ته مخکې راخيژي يا راوزي.

germe د غاښ د اپي تيليل او منظم مضاعفه منشأ لري. د شدو د غاښ تکلس داخل رحمي حيات کې په پنځمه مياشت کې پيل کيږي او لومړۍ پلا د غاښ تاج د فک په هډوکي کې تشکل مومي پـه داسې حـال کې چې د غاښ د جذر جوړښت د غاښ د راوتلو فعالي وتيرې سره توافق مومي.

دواړه ډوله غاښونه (موقتي او دايمي) په پر له پسې توګه اما په موازي ډول سره انکشاف کوي. د فک لـه پاسه د شيدو يا شيري غاښ لاندې د يو دايمي غاښ په خپل پندک Sac pericronwre (د تـاج د محيط کـخوړه) کې وده کوي او يوازې د دايمي غاښونو مول مخکې د خپل خان څخه د شيدو يا شيري غاښ لرونکی نه وي. د دايمي غاښونو د جذر نشونما د هغه مودې سره سمون خوري چې غاښونه د امتصاص سره معروض شي او په پای کې لوئيږي او په نتيجه کې د دايمي غاښ تاج د فک په خارج کې څرګنديږي امـا پـه دې حالت کې هم غاښ بشپړ شوی نه وي او د جذري قنات خلاص حالت په دې پيـښه دلالـت کـوي جذرونـه پـه تدريجي توګه وده او تکلس کوي د ودې کرونولوژي او د غاښونو راوتل تقريبا پـه ثابتـه تـوګه وي. پـه شيماتيک ډول د شيدې غاښونو راوتل په شپږ مياشتنۍ عمر کې صورت مومي او په هرو شپږو مياشتو کې يو کروپ نـور غاښونـه راوځي چې په لاندې ډول خلص کيږي:-

Incisor → Mol. I. → Canin → Mol II

د دايمي غاښ راوتل دقيقه کرونولوژي لري:-

Mol I يوکال وروسته → Inc. central → Inc lateral → 1st Premol

1st Premolar

شپږکلنی غاښ

→ Canin → Mol II → عقلي غاښ

د دولس کلنی غاښ

د عقلي غاښ ژرم په اته کلنی کې ښکاره او په ۱۶_۲۰ کلنی پورې راځي.

د Orthopantomography په واسطه کولای شو چې د انکشاف مختلفـي صفحې او وده پـه غـاښونو کې تعقيب کړو او د غاښونو سن (age dentaire) په مشخصه توګه وټاکو.

د غاښونو جذر:- مختلف غاښونه د معين جذر لرونکي وي چې په لاندې ډول دي:
Incisor, Canin, Premol inf يو ريشه ئی.
د واړه اولی سفلی Mol دوه ريشه ئی.
دواړه اولی علوی Mol دری ريشه.

د غاښونو انومالي:

دا عبارت دې د شکل، حجم، شمير، موقعيت او ارتقائی انوماليو څخه.

۱. د شکل يا **Forme** انومالي:- برسيره پردې چې د غاښونو د تاج انومالي پيژندلای شو چې په مستقيم ډول کتل کيږي د راديوگرافي په وسيله د جذرونو څرنگوالي هم پوهيدای شو او تاکل کيږي چې عبارت دې له جذرونو او قناتونو د انوماليو شمير، په جذرونو کې کوږوالی او داسې نور.

۲. د حجم له نظره:- gigantisme او Nanisme د سترگو پواسطه تشخيص کيږي. په هغه صورت کې چې د غاښ په تاج کې د تنقيص انومالي پيدا شي دوه ارثي ناروغي بايد په ياد ولرو Cap de Pout چې په راديوگرافيو کې د Pul pair مسافی په تدريجي توگه له مينځه ځي او ارثي هايپوپلازيا چې په دې کې د غاښ مينا، جذر او پولپ په روغ ډول وي.

۳. د شمير انومالي:- د غاښونو د مطالعې او پلټنې د تشخيص عمر په نظر کې نيولو او Orthopantomography په واسطه کولای شو چې ددې غلطې څخه مخنيوي وکړو، Oligodontiole د غاښ د ژرم نشتوالی او يا پخپله غاښ عموماً Inc.Lat.Sup اخته کوي او وروسته سفلی عقلي غاښ او Premol.II. inf اخته کوي دا پيښه په متناظر ډول کيدای شي، Anodontie په ډير نادر ډول وي.

د ژرم موجوديت او يا اضافي غاښونه:-

اضافي غاښونه عموماً په Inc علوي کې ليدل کيږي (Mesiodens) په Mol غاښونو کې د Molar IV څخه بايد يادونه وکړو.

۴. موقيعت انومالي يا **Position** :- د مختلفو ډولونو لرونکی وي Mal Position غاښ اصلي موقعيت سره نژدې ځای لري.
Rotation Version
Trans Position چې د غاښونو په ترتيب کې تشويش موجود وي.
Inclusion په ژامه کې د اصلي ځای په مجاورت کې توقف لري.
Ectopic په غير طبيعي موقعيت کې او د اصلي ځای څخه ډيره فاصله لري. د مثال په ډول عقلي غاښ د فک په مساعده شعبه کې او يا د فکي جيوپو په دننه کې.

۵. ارتقائی يا Evolution انومالي:- د Inclusion او بالخاصه ارتقائی خطاياو لرونکی وي.

Inclusion :- د هغه حالت څخه عبارت دي چې د يوغاښ په مکمل ډول د متوقع وخت څخه وروسته په خپل ځای کې څرگند نه شي. برسيره پردې د Pericoronaire کيسه (چې په نورمال حالت حالت کې د غاښ تاج يوې شفافې هالې په واسطه احاطه کوي) د خولی د جوف سره ارتباط نه لري.

Inclusion نظر په خپل عمق کولای شي oseteo muqnneus sous fibro muqnneus واضحاً عظمي او يا کاملاً Ectopic وي هغه غاښونه چې په زياته اندازه په Inclusion اخته کيږي عبارت دي له په سفلی فک کې عقلي غاښ وروسته Can او Premol په علوي فک کې Canin عقلي غاښ Inc او په پای کې Premol II

دا باید په یاد ولرو چې Inclusion کولای شي چې دوه طرفه وي.

د راديولوژيكي معاينې په واسطه لاندې معلومات تر لاسه كيداى شي:

د Inclusion د عمق او موقعیت تعیین:- مثلا ۱۳ یا ۲۳ غاښونه ۹ ځلې په حنک او يو ځل vestibule کې ليدل کيږي.

Inclusion د اخته غاښ شكل، جسامت Orientation پيژندل كيږي.

د تاج د كيسى محيطه معلومولاى شو چې كيداى شي په كيستيک توسع اخته وي. په محاورو غاښونو باندې اغيزې چې د Rhizalyse څخه عبارت دي.

فكي جيبونو سره ارتباط او یا د dentairy سره.

د پخوانى مانعې شته والى لكه كيست Odantoma او یا اضافي غاښونه پيژندلاى شو.

ارتقائى عوارض په بالخاصه توگه عقلي سفلى غاښ اخته كوي لكه د محور انحراف قدام او علوي ته ، د ځاى كمبود چې Dysharmonia dento maxillair له كبله پيدا كيږي په دواړو صورتو كې ددې غاښ د ويستلو په هكله ستونځى موجود وي. Enclavement یا (د بند په څير) عقلي غاښ د غاښ د تاج لاندې په دولس كلنى كې ددې غاښ د سوليدو سبب گرځي.

د حادې Pericoron پيښې له كبله چې مزمن حالت ته سير كوي د گرانولوما او يا قدامي جداري كيست او یا خلفي منځ ته راځي. (راديولوژيک تصوير ئى عبارت د نيم هلالي شفافيت څخه دى چې په بشپړه توگه تجديد شوى چې د غاښ د تاج پروكسيمال او يا د يستال برخه يې احاطه كړې وي) د پورتنيو اختلاطاتو د بنكاره كيدو په صورت كې كولاى شو چې د راديولوژيكي معاينى څخه كار واخلو تر څو د اقدام له پاره لازم تصميم ونيول شي(يعنى دا چې عقلي غاښ وويستل شي او كه نه!) په دې ځاى كې د Mordu Retro alveol Maxil. Defite كليشى او حتى ځينى وخت د عقلي غاښ د مطالعې له پاره توموگرافي څو كار اخيستل كيږي.

د غاښونو ترضيضي افات:

د كوچنيانو او ځوانانو علوي او قدامي غاښونه زياتره د ترضيض سره مخامخ كيږي.

۱. ضلع يا Luxation :- په قسمي خلع كې غاښ خوځيدونكى، دردناک او په كمه يا زياته اندازه بى ځايه شوې وي. په retro alveol فلم كې عموماً عدم انتظام او په Ligy alveol dent سويه كې فراخي كتل كيږي. كه چيرې غاښ ونه كتل شي د راديوگرافي كليشه د هغى د عطمي ځاى نيولو څخه معلومات وركوي او په هغه صورت كې چې سنخي افات هم موجود وي د غاښ د محافظت انزار خرابوي.

هغه وخت چې پوره خلع د غاښ موجوده، سنخ خالي وي او په هغه حالت كې چې سنخي عظم خالي وي د Re implantation (بيا غرس) امكان او یا greff ارزيابي كيږي لاكن بايد متوجه اوسو چې ژر او یا وروسته دا غاښ په Rhizalyse اخته كيږي.

۲. د غاښ كسر:

Coronair كسر د پولپ د اخته كيدو سره يوځاى وي او يا نه وي.

Radioculair كسر كولاى شي چې ځينى وخت په تشخيص كې ستونزې مينځ ته راوړي او له دې كبله څو كليشې retro alveol د كمې اندازې تغيير وضعيت سره لازمي دي. كسري خط د مختلفو منظرو لرونكې وي، مستعرض، مايل، لنډ، اوږد او په نادر ډول محوري يا axiale شكل لرونكې دي.

سنخي یا **alveolaire** کسرونه- په دې ځای کې یو ګروپ غابښونه په مجموعي توګه متحرک وي او په retro alveol کلیشو کې کسرې خط تشخیص کیږي چې په خفیفه توګه دندانه دار وي او یو شمیر غابښونه احاطه کوي او د جذرونو د مجاورت او یا نژدې څخه تیریږي. د جذرونو او فکونو مشترک افات هم عمومیت لري.

د غابښ Cariese او د هغې اختلاطات:

کریس عبارت د غابښ د سختو اقسامو (تاج) څخه دې occlusal (د غابښونو علوي سطح) برخې او یا inter dentaire

د تماس د نقطې او یا د غابښ عنق څخه پیل کیږي او د وخت په تیریدو سره پرمختګ کوي او د تاج د تخریب او د کسر سبب ګرځي. ژر یا وروسته د غابښ پولپ لوڅیږي او په انتان او نکروز اخته کیږي.

د رادیوګرافي د کلیشې پر مخ خیالونه د یوې فرط شفافیت ساحې (مادې ضیاع) ښکاره کیږي چې په موضعي توګه وي او د غابښ د تاج او عنق برخه ښکاره کیږي. عادتاً کریس د غابښ یو طرف اخته کوي، کنارونه ئی غیر منظم او مځکه ئی نا همواره وي او ایجابوي چې ارتباطه ئی د پولپ سره ولټول شي.

رادیولوژیک معاینه خاصتاً په Interpraximal کریسونو کې په تشخیص کې مرسته کوي دا څکه چې دوی په معاینه کې پټ پاته کیږي او په مستقیم ډول د کتنې وړ نه وي. برسیره پر دې وروسته د ډکیدو څخه یا د کریس د Obturation څخه د افت کنترول او ممکنه پرمختګ ښکاره کوي. د رادیوګرافي په مرسته کولای شو چې د Canal تداوي عیاره کړو څکه چې د غابښ د کانال ډکیدل د هغه کثیفه موادو په واسطه صورت مومي چې د ایکس د شعاع په مقابل کې متکاثف وي.

همدارنګه د تداوي په واسطه مربوطه اختلاطات یا Iotrogenic لکه عصب ماتیدل Osteite, (Tire nerve) په ژامه کې ګرانولوما او Kyst latero radiculaire هم په رادیوګرافي کې تشخیص کیږي. د متفاوتو منظرو لرونکې وي لکه د انتان په لومړنې وخت کې Ligamentaire مسافه پراخیږي Apical granulome چې په اصل کې د غوښنې یو پندک وي د غابښ د جذر د زاوئی سره نښتی وي د شفاف خیال ګرد، یا بیضوي شکل خیال په واسطه چې د قاطع کنارونو لرونکې وي او Lamina dura ته امتداد لري پیژندل کیږي. قطر ئی د 1cm څخه تجاوز نه کوي او د انتاني حملو په وخت کې ئی څنډې مغشوشې او مکدرې وي.

Apical geanulome Osteice د مختلفو سببونو څخه چې د پولپ د مړینې سبب ګرځي منځ ته راځي خاصتاً شدید او اني ترضیض دا پیښه پیدا کوي.

همدارنګه میکروتروماتیزم په پرله پسې او یا Paradenthopathie هم په کې شامل وي.

باید دا مو په یاد وي چې مخکې د Curetage او یا Apical resection څخه د ګرانولوما ارتباط د جیب فکي اوسنی سفلی قنات سره وټاکل شي.

پای

References

1. Armstrong Peter, Wostie Martia L., Diagnostic Imaging
3rd ed. Oxford Blackwell Scientific Pub. London 1992.
P.p. 263-264.

2. Ballinger Philip W., Radiographic Positions and Radiologic Procedures, 6th ed., Vol. I Mosby Co. USA St. Louis. Toronto 1986
p.p. 394-395.

3. Ballinger Philip W., Radiographic Positions and Radiologic Procedures, 6th ed., Vol. II Mosby Co. USA St. Louis. Toronto 1986
p.p. 186-187

4. Ballinger Philip W., Radiographic Positions and Radiologic Procedures, 6th ed., Vol. III Mosby Co. USA St. Louis. Toronto 1986
p. 94

5. John H. Juhl, Andrew B, crummy, Essentials of Radiologic Imaging; 5th ed., Lippincott Co. Philadelphia, 1987
p.p. 143 and 143.

6. Paul W. Lester, Juhl John H., Essentials of Roentgen Interpretation 3rd ed. Harper and Raw, Pub; N.Y. San Francisco, London, 1972
p.p. 411-622,645-703, 1057-1073.

7. Salim A. Rahman; Diagnostic Radiology,
Institute of Public Health Press, Kabul- Afghanistan. 1991
p.p. 1-43.

د مجهوله وړانګو بیولوژیکي څانګړتیاوې:

کله چې د بدن حجرات او انساج د مجهوله شعاع سره مخامخ شي د یو شمیر بیولوژیک اغیزو د منځ ته راتلو سبب کیږي چې دا تاثیرات د یو شمیر عواملو او شرایطو پورې تړلې دي. په اساسي توګه دا ټول بیولوژیکي تاثیرات د حجراتو او انساجو د اتمونو ایونایزیشن څخه پیدا کیږي او مخکې مو تړې یادونه کړیده باید په یاد ولرو چې د بدن ټول انساج د عین مقدار تشعشع په مقابل کې کم حساسیت لري. په داسې حال کې چې ځینې نور انساج د زیات حساسیت لرونکي وي. د مثال په توګه هغه حجرې چې زیات میتوتیک فعالیت لري او په کمه اندازه فرق کیږي حساسیت یې زیات ښکاره کیدایشي او د دې مثال د هډوکي په مخ، لمفوئید نسج، جنسي حجرات، پوستکې او د هضمي جهاز په مخاطي غشا کې کتلی شو.

باید په یاد مو وي چې د مجهوله وړانګې اغیزې زیاتره وروسته د یوې پټې یا مخفي ځو ورځنی مرحلی څخه حتی څو هفتې وروسته کتل کیږي باید یادونه وکړو چې د مجهوله شعاع د تطبیق میتود په دې خای کې پوره رول لري یعنی دا چې که عین دوز په یو ځل کې تطبیق شي چټکی اغیزې خاصتاً په پوستکي کې پیدا کوي مګر که چیرې عین دوز په کسري توګه او په دفعاتو کې تطبیق شي بنایی اغیزی یې په سترګو ونه لیدل شیز

په حجراتو باندې د مجهوله وړانګو اغیزې:

کله چې مجهوله شعاع د عضویت سره مخامخ شي یو شمیر الکترونونه د کمپټون او فوټو الکترویک وتیرو په اساس په بدن کې پیدا کیږي او په نتیجه کې د عضویت په اتمونو کې د ایونایزیشن او تهیج پیښی منځ ته راوړي ددې کبله کیدایشي چې د پروتین غټ مالیکولونه په عضویت کې موجود دي د ځیرې کیدو سره مخامخ شي او خصوصاً کروموزومونه ددې پیښی سره اخته کیږي برسیره پردې پیدا شوي ایونونه د کولوئیدل ساختمان د پاسه تثبیت کیږي او د هغی فعالیت کې ګډوډې راپیدا کیږي.

نظر په هره واقعه او یو شمیر عواملو د عضویت حجرې په کمه یا زیاته اندازه اغیزمنې کیږي. او په نتیجه کې لاندې پیښی منځ ته راتلای شي.

- د حجرې انی مړینه.
- د حجرې تحریکیت، د امتصاص پیښه او د ټولو فعالیتونو د منځه تلل.
- د حجرې د تقسیم د انومالی پیدا کیدل چې دا حالت د کروماتین د یوې برخې د تخریب څخه منځ ته راځي.
- د حجرې د ودې ځنډیدل چې دا وتیره د سیتوپلازم د قسمي تخریب او تجزیي له کبله پیدا کیږي. په زړه پورې ټکی دادی – کله چې عضویت د مجهوله شعاع سره مخامخ شي ټولی حجرې یو شانته نه متأثره کیږي. بلکه یو شمیر یې په عادي توګه خپل ژوند ته ادامه ورکوي.
- په هره اندازه چې د حجرې جسامت غټ وي (ترشحي حجرات او د انقسام په حال کې تومورال حجرات) په هماغه اندازه یې د تشعشع په مقابل کې حساسیت زیات وي د مجهوله شعاع په مقابل کې د حجرو حالت رول د حساسیت په ځرنګوالي کې یا Radiosensibilite حجرات په لاندنیو حالاتو کې د تشعشع په مقابل کې لوړ حساسیت ښکاره کوي.

- په هره اندازه چې د Coryocinetique فعالیت زیات وي د مثال په ډول د Germenative حجرات او انساج یعنې د جنس غدواتو حساسیت زیات وي.
- حجرې چې هرڅومره په کمه اندازه تفریق شویوي Indifferencied حساسیت یې زیات وي.
- د حجراتو حساسیت په کاریوسینتیک مرحله کې ۶-۷ ځلې زیاتیږي او د غدوي حجراتو په هکله باید عرض وشي چې د هغوی حساسیت زیاتوالی د افرازي فعالیت په وخت کې زیات وي. همدارنګه د سکماسیون په مرحله کې د القاح شوي تخم حساسیت هم زیات کیږي.

د اخته شوی برخې رول:

د تجربو په واسطه ښکاره شویده چې د حجرو ځنې برخې د شعاع په مقابل کې زیات حساسیت ښکاره کوي او کله چې شعاع هماغسې برخې ته ورسیږي د حجرې د مړینې سبب ګرځي نوموړی منطقه د هدف یا Cible او یا Suicide Bog یادیږي او د څومیکرون مکعب په اندازه حسامت لري او د حجروي ډول له مخې سره توپیر لري.

باید په یاد مو وي چې د حجراتو نوع ۲۵ ځلې نظر سایتوپلازم ته د زیات حساسیت لرونکې وي.

د شعاع د دوز رول د پیښو په پیدا کیدو کې:- که چیرې عین دوز په یو ځل ورکړل شي پر مخ تللی او چټکې اغیزې منځ ته راځي. په داسې حال کې که چیرې په کسري دوز سره چې ټول عین دوز تشکیل کړي کمې اغیزې ښکاره کوي او حجرې ددې وخت پیدا کوي تر څو دوباره خپل ځان ترمیم کړي.

هغه ټکي چې باید هیر نه کړل شي عبارت دي له Efficiate Biologique Relative(E.B.R) نسبې بیالوژیک موثریت او Tramafert Energic Lineaire (TEL) د انرژي خطي انتقال غنچه څخه دي چې د بیالوژیک تاثیراتو په پیداکیدو کې رول لري. په هره اندازه چې شعاع انرژي کمه وي T.E.L او E.B.R یې لوړوي نو ددی کبله په زیاته اندازه بیالوژیک تاثیرات پیدا کوي. په داسې حال کې چې د لوړې انرژي شعاع په عضویت کې په کمه اندازه جذبیږي بلکه د بدن څخه تیریږي. څرنګه چې د مجهولی شعاع تاثیر ګاما شعاع او ټولو تشعشعاتو چې د ایونایزیشن پیدا کیدونکی وي د رادیوتراپي په مبحث کې لوستل کیږي، مګر سره د دې هم ګرانو محصلینو ته په لنډ ډول لاندې یو څه معلومات وړاندې کیږي:

۱. په وحید الحجروي موجوداتو باندی تاثیرات: باکتریاوي په عمومي توګه کم حساسیت ښکاره کوي خصوصا د Koch Bacilles د زیادت مقاومت لرونکی دي. په صنعتي ډول د جراحي سامان د تعقیم او پانسمان دپاره د شعاع د عمده منبع خصوصا د رادیو اکتیف موادو د بمونو څخه چې د رادیواکتیف شدت یې ډیر زیات دې استفاده کیږي.

۲. د انسان د عضویت په انساجو کې اغیزې:- حساس ترین انساج عبارت- د لومړنیو سپینو او سرو کریواتو حجرې دي په دویمه درجه جنس حجرات او د اپیدرم پیدا کونکی حجرې دي په دریمه مرحله تفریق شوي حجرې لکه غدوات – عضلي نسج – منظم نسج – عصبي نسج او په پای کې عظمي نسج په کمه اندازه حساسیت څرګندوي. ځنې وخت د التهاباتو له کبله یو شمیر انساج رشیمي بڼه غوره کوي چې په نتیجه کې یې د تشعشع په مقابل کې حساسیت زیاتیږي.

د بیولوژیک افاتو پټه یا د خفأ مرحله :

سره له دې چې د تشعشع له کبله لاس ته راغلې نتيجې په حجراتو کې ډير ژر منځ ته راځي لاکن ميکروسکوپيک تحولات وروسته د يوى مودى څخه پيدا کيږي حتى داسى هم کيدايشي چې په ميکروسکوپيک ازموينو کې هم تر يوه وخت پورې د کتنى وړ نه وي او دا پيښه په هغه حجرو کې چې د ودې قابليت يې په ځندنى ډول وي منځ ته راځي.په داسې حالاتو کې د مودو وروسته د تشعشع سره د اخته کيدو له کبله د کوم ترضيض او يا انتانى پيښې په اثر د راديونکروز منځ ته راتلاى شي. پورتنى پيښى خاصتاً په تخمدانونو او د هدوکى په نسج کې کتل کيداى شي.

۳. خپرې اغيزې او يا د مجهوله شعاع انتخابي تاثيرات:

که چيرې د شعاع دوز کافي يا پوره وي نو د يوه نسج ټول تشکيل کونکى عناصر د خطر سره مخامخ کيږي او Cytocoustic diffise اغيزې پيدا کوي. مګر که د شعاع دوز په کمه اندازه وي د نسج ځينې عناصر چې زيات حساسيت لري په افت اخته او يو Cytolethole Selective (حجروي انتخابي اغيزه منځ ته راځي).

په پوستکي باندې اغيزې: کله چې پوستکي د تشعشع سره مخامخ شي نو درې ډوله افتونه پيدا کوي:

۱. حاد منتشر راديو نکروز:- د نرمى شعاع د قوي دوز څخه وروسته پيدا کيږي د اخته کيدو مشخصه علايم يې عبارت د پوستکي د ټولو عناصرو د افت څخه دي د پيښى د وخامت او پراختيا له مخې درې درجې راديودرميت Radio dermite يعنى اوله، دويمه او دريمه درجه منځ ته راځي.

۲. انتخابي راديو درميت:- وروسته د سختى شعاع د تطبيق څخه پيدا کيږي يواځې د حجرو پيدا کونکى طبقى د درم سره په تماس کې دي اخته کوي وروسته تقريبا د يوې پټى لس ورځنى مخفي دورې څخه چې د اپيدرم سطحي حجرات سقوط کوي د درم طبقه لوڅه شوې او که چيرې د شعاع دوز يوه اندازه کم وي نو د ويښتانو په بصلى باندې انتخابي اغيزه منځ ته راځي او ويښتان رژيږي.

۳. مزمن راديو درميت:- په هغو خلکو کې ليدل کيږي چې د زياتى مودې دپاره د کمى اندازې مجهوله شعاع سره معروضوي مثلا په هغه راديولوجستانو کې چې بى له ربړي سرب لرونکو دستکشو او پيش بند ربړي سرب لرونکي راديوسکوپي اجرا کوي. فعلاً دا معضله په زياتره ځايونو کې حل شويده څکه چې د طبي تلويزيون Image Intensifie مشکل له منځه وړي دي د ځندني درميت په شته والي کې هيپرکراتوز سکلرودرمى تيلانژيکتازي Telangiectasie پيدا کيږي او دا افات تقرح باندى بدليږي او کانسر ته ميلان لري.

۴. د پوستکي احمرار يا Erytheme:- په دوو مرحلو کې ښکاره کيږي اوله مرحله د تشعشع سره د معروض کيدو څخه وروسته چې د څو ساعتو په موده کې له منځه ځي او دويمه درجه احمرار يوه يا دوه اونى وروسته څرګنديږي او د هغه احمرار سره ورته والې لري چې د لمر څخه پيدا شوي وي او پوکانى يا Phlyctene لرونکى دي. وروسته د احمرار څخه عادتا – يو ډول صباغات په پوستکي باندى باقي پاتى کيږي.

د تشعشع اغيزه د وينى په کريواتو باندې:- د دورانى وينى کاهل عناصر د زيات مقاومت لرونکى دي په داسې حال کى چې د دوراني وينى د ابتدائى حجرو عناصر په زياته اندازه حساس دي. لومړي Leucopenic

کانترست مواد:

ددی له پاره چې د عضویت یو جوف د بل ځخه د توپیر کرو نو مصنوعی کانترست ته ارتیا ده نو له دې کبله لازمه ده چې په مختصر او لنډ ډول د کانترست موادو ځخه یادونه وکړو. په خلاصه ډول ویلای شو چې دوه ډوله کانترست موجود دی یو مثبت او بل منفي.

د کثیفه موادو یا مثبت کانترست مطالعه:

ددی موادو اتومیک نمبر نظر د عضویت انساجو ته لوړ دی او په اوسنی وخت کښې د دوه مواده ځخه چې عبارت دا یو د مرکباتو او سلفات باریوم ځنی دې استفاده کیږي.

۱. مستعمله کثیفه مواد چې د خولې د لارې استعمالیږي او د هضمی جهاز په واسطه نه امتصاص کیږي د سلفات باریوم ځخه عبارت دی. دا ماده یو سپین پودر چې په اوبو کې غیر منحل(اما د اوبو سره مخلوطه کیږي) او په مختلفو تناسبونو په اوبو کې مخلوط کیږي. هر ځومره چې د کوچنیو ذراتو لرونکی وي په هماغه تناسب د هضمی نل د جدار سره د نښتلو قدرت لرونکی وي. باریوم سلفیت د بلعوم،مری، معدی، وړو کلمو او غټو کلمو د مطالعی لپاره استعمالیږي. مونږ کولای شو چې دا ماده د ایمالی د لاری سوند او بلع فعل په وسیله استعمال کړو. د باریوم سلفیت خیال د رادیوګرافی د کلیشی پر مخ د یو مصنوعی کثافت ځخه عبارت دی.

۲. د ایود لرونکی کثیفه مواد چې په اوبو کې منحل وي د انتخابي اطراح په واسطه د پښتورګو او یا د صفراوي طرقو په واسطه اطراح مومي.

دا د ایود عضوي مرکبات دي او کیمیاوي ترکیب ئی داسې عیار شوی دی چې په انتخابي توګه یا د بولی سیستم او یا د کبد د حجراتو په واسطه اطراح کیږي.

الف:- د ایود مرکبات چې په اوبو کې منحل دي د بولی طرقو او دورانـي سیستم د مطالعی له پاره تری په پخوانیو مودو کې استفاده کیده او عبارت د Mono-Iode او Di-Iode ځخه وو چې زیاته سمی اغیزه ئی درلوده اما فعلاً د Tri-Iode د مرکباتو ځخه کار اخلي چې سمیت ئی کم او رادیولوژیک کثافت ئي زیات وي زمونږ په مملکت کې چې فعلاً پیدا کیږي او د بولي سیستم د مطالعی له پاره تری کار اخلي عبارت د Urografine Hypaqu ، Uro-poloniam ځخه دی.

د پورتنیو مواد ځخه په انجیو ګرافي کې هم استفاده کیږي، CONRY مستحضر هم باید په نظر کې وي.

ب:- د طرق صفراوي له پاره ایود لرونکی مرکبات عبارت د Biligrafine ځخه دی چې زمونږ په مملکت کې رواج لري.

۳. د ایود لرونکی مرکبات چې په شحم کی منحل دي عبارت Lipiodol ځخه دی چې د عصبي سیستم د جوفونو نخاعي قنات، فستولونو، هستیریو سلپنکو ګرافی، لمفوګرافي، برانکوګرافي او داسی نورو لپاره تری کار اخلي.

۴. ایود لرونکی جامد مرکبات چې د خولې د لاری تطبیق کیږي او فعلاً زمونږ په مملکت کې رواج لري او په انتخابي توګه د کبد ځخه اطراح کیږي عبارت Tab. Telepaque او Cop. Biloptine ځخه دی.

او کم خوني منځ ته راځي. راديولوجستان زياتره خفيفه لوکوپيني د لمفوسيتونو او مونوکلير د زياتوالي سره يوځای لري. په داسې حال کې چې پولي نوکلير کموالی څرګندوي. Lymphocytose مشخصه علامه ده

باید په یاد ولرو چې د سروکريواتو د عمر نيته د نتايجو په تعبير کې په پام کې ونيول شي. څرنګه چې د ويني سره کريوات د دوو مياشتو په حدود کې عمر لري نو د کم خونی يا فقرالدم ښکاره کيدل وروسته له يوې يا دوو مياشتو څخه په هغه خلکو کې چې د شعاع سره کار کوي يو ښه او غوره صحی معيار دی.

په جنسي حجراتو او غدواتو باندې د تشعشع اغيزې:

په خصيه وو کې سپرمتوګنی حساس ترين عناصر دی د تشعشع د اندازې له مخې يا پوره شنډوالی او يا په موقتي ډول د سپرمتوزوئيد له مينځه تلل پيدا کيږي. په تخمدانونو کې پاخه فوليکول دوګراف چې انفجار ته نژدې وي تخريب او په نتيجه کې تحيض په ثانوي توګه توقف مومي ددې کبله په هغه ښځو کې چې د حمل اشتباه موجوده وي يا بې حمل ثابت وي تر شپږمې هفتې پورې راديوګرافي او راديوسکوپي مجاز نه ده.

د بدن په ټولو نسجونو باندې د وړانګو اغيزې:

منظم نسج:- سره ددې چې دومره حساس نه دې مګر وروسته د يوې التهابي صفحې څخه په تصلب اخته کيږي چې د الاستيکي او کولاژن اليافو پيروالی ورسره ملګرې وي.

- د داخلي افرازاتو په جمله کې د رقيه او فوق الکليه غدې خاصتاً په خبيثو مرضي حالاتو کې حساس وي.
- د سترګې عدسيه د مجهوله شعاع سره مخاخ کيدو له کبله په ساد يا Cataract اخته کيږي.

خلطي اغيزې:- په پلاسما کې يو شمير تيريدونکی بدلونونه د P.H له مخې پيدا کيږي په دې توګه چې په اوله کې يو اسيدوزس په تيريدونکی ډول ښکاره کيږي او ورپسې د ځو روځو دپاره د الکلوز پيښه منځ ته راځي برسيره پر دی د پلازما د کلور په اندازه او هم د کولسترول په کلسيم کې کمښت پيدا کيږي. کله چې ټول بدن د تشعشع سره مخامخ شي د البومين او ګلوبولين تناسب ډير لوړيږي او د شاک پيښه منځ ته راوړي.

- مجهوله شعاع نه يواځې د سؤ اشکالو سبب ګرځي بلکه د حقيقي ميوتيشن سبب هم کيږي باید په ياد ولرو چې ميوتيشن د شعاع د خطي دوز تابع نه دی ددې کبله د مجهولي شعاع کمه اندازه هم کولی شي چې دا پيښه منځ ته راوړي چې دا پديده د زيات ارزښت لرونکی ده. هغه کتنې چې په حامله ښځو کې د اتمي بمباردمان په وخت کې د جاپان په هيروشيما او ناګاساکي کې سرته رسيدلی دي او په تشعشع معروض شويدي داسې نتيجه کيري شوی چې د راد څخه زيات دوز د ماشومانو د مينډو د انولمالی او حتی د جنين د مړينی سبب شويدي خصوصاً د حاملګی په لومړي مياشت کې لاس ته راغلی افات زياتره Microcephaly، Hydrocephaly د فزيکي ودې خنډيدل همدارنګه ذهنی او داسې نورې پيښې ئې هم پيدا کريدي. په انسانانو کې دا خطرات په (۱۸-۳۸) ورځ د حمل کې کنټل شوي وو.

په سرطاني حجرو د مجهوله وړانګو اغيزې: دا تاثير ډير مهم دی او د راديوتراپی په بحث يعنی د مختلفو امراضو په تداوي کې به خصوصاً په سرطاني پيښو په مفصل ډول يادونه وشي.

۵. د برانکوګرافي د اجرأ له پاره برسیره پر لیپوئیدول د ایود لرونکي مرکبـاتو چـې لرونکـی د carbox Methyl Cellulose او تجارتي نوم ئی Mytrast (په اوبه کې مستحلب) استفاده کوي او بل ترکیب ئـی Propyliodone چې تجارتي نوم ئی Propylix- Dionosil دی په اوبـو کـې د مستحلب پـه دول کـې استعمالیږي.

منفي کانترست مواد:

خینې رادیولوژیکي کتنې وروسته د هوا او باد د مختلفو ګازاتو له تطبیق څخه اجرا کیږي لکـه کـاربونیت ګاز، نایتروجن، د اکسیجن او کاربونیت مخلوطه یعنی کوبوژن اجرأ کیږي د عصبي سیستم توګرافي او انسیفلوګرافي ګاز په واسطه او داسي نور.

د منفي کانترست له استعمال نه وروسته په ساحه کې مصنوعي فرط شفافیت مینځ ته راځي مضاعف کانترسـت یا Double Contrast د هضمي جهاز د مطالعې له پاره استعمالیږي او په دي کتنو کې د باریوم سلفیت او هـوا څخه کار اخستل کیږي.

تټر یا صدر

د سینې د ازموینې طریقه - اناتومي او ولادي سوي اشکال:

د ازموینې طریقې:- په عمومي توګه دې موافقی ته رسیدلی دي چې د سینې رادیو ګرافیک ازموینې د نورورادیوګرافیکو معاینـاتو پـه نسبت د (۳۰ تـر۵۰) فیصدو پوری زیاتی اجرأ کیږي دا څکه چې د سږو ناروغتیـاوو پـه تشخیص او پیژندنـه کـې مـهم رول لوبـوي. همدارنـګه د منصف او د سـینی د عظمـی سیستم
ناروغتیـاوو پـه تشخیص او پیژندنـه کـې مـهم رول لوبـوي. همدارنـګه د منصف او د سـینی د عظمـی سیستم
ناروغتیاوی هم تشخیص کیدای شي او ډېره ډیره با ارزښته مطالعـه ده. د سینی رادیوګرافی چې کله اخستل کیږي د ناروغیو شتوالی او نشتوالی ښکاره کوي په همدا شان د نـاروغی پرمختګ هم څرګنـدوي د بلی خـوا د سینی رادیوګرافی د فزیکي ازموینی او کلینکی تاریخچی ځای نشی نیولای دا څکه چې د – دی میتودونـو پـه واسطه یو شمیر افات پیژندل کیږي چې د نورو په وسیله یی نشو پیژندلای.
ددې امکانیت شته چې یواځې د سینی د رادیوګرافی له مخی د یو شمیر نـاروغیو مثبت تشخیص اجـرا کـرو لاکن نور اړخونه یی زموږ څخه پټ پاتي کیږي نو طبیعت یی د باکترلوژیک او سایتولوژیـک ازموینـو پـه وسیله پیژندل کیږي. قلبي وعایی افات هم د E.C.G او Imaging یا حقیقي تصویرونو په واسطه تشخیص کیدایشي.

رادیوګرافي RADIOGRAPHY:

د سینی رادیوګرافي په مختلفـو وضیعتونـو کـې اجـرا کیږي لاکـن پـه عمومـي تـوګه خلفي قدامـي او اړخیزو وضیعتونو کې ورڅخه کار اخستل کیـږي. یـو شـمیر دیپارتمنتونـه پـه دې تـاکید کـوي چـې اړخیـز یـا جنبـي (Lateral) فلم د سینی په ناروغانو کې ضروري دي. همدارنګه یو شمیر مطالعـات ددې ارزښت کمـوي. خاصتـ په هغه ناروغانو کې چې عمر یی د (۴۰) کلنـی څخـه کـم وي پـه روتینـه او Screening ازموینـه کـې زیـات اهمیت او ارزښت نه ورکوي د سینی د رادیوګرافی د اجرا په وخت کې د فلـم او تیـوپ تـر منځ فاصلـه د (۶) فـوټو څخـه بـاید کمـه اونـاروغ بـاید ژور شهیق اجرا کـري- زیـاتره رادیولوجستان لوړ ولتاژ تخنیک ته ترجیح ورکوي-120) (150-KV ددې اندازو پـه وسیله ښه نفوذ او د منصف سـاختمانونه او د زړه خلفي برخه څرګنـد کیدایشـي پـه څنـې موسساتو کې د سینی رادیوګرافی په دیـر لوړ ولتاژ اجـرا کـوي (350-KV) ددې تخنیک په هکله مختلفي عقیدې موجودې دي او په عمومي توګه یي نه تائیدوي.
اکثرا د صدر د پورتنیـو برخـو د بـین الضلعي مسافو د اوعیو د ښکـاره کیدو او

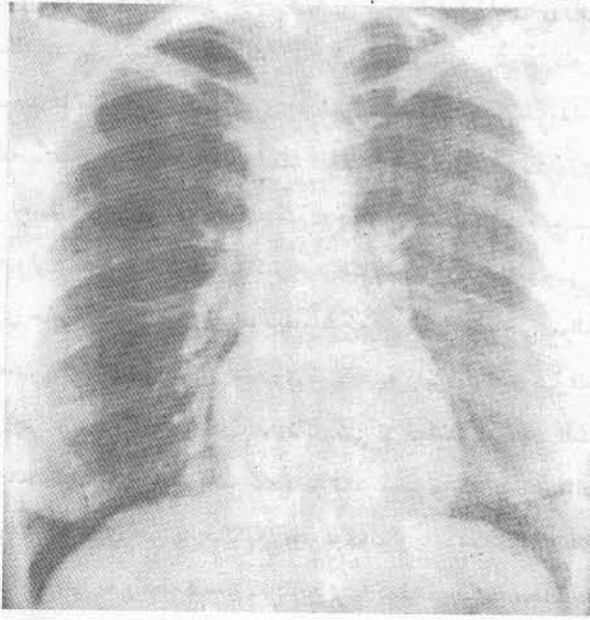

۱-۲۲ شکل: نارمل تټر یا صدر.

د زړه د خلفي برخې د اوعیو د څرنګوالي په منظور ترې کار اخلي (۱-۲۲ شکل). همدارنګه د هغـه ساختمانونو ناروغتیاوي ښکاره کوي چې د زړه په خلفي قسمت کې موقعیت لري. که چیرې په کمه اندازه Expose زیـات وي نو دا د هغه Expose څخه کم وي غوره او بهتره کنټل شویدي. دا ځکه چې ځرکنـده او روښانتیا د زیـات Expose سره ښایي توپیر کړای شي مګر د کم Expose سره نشي کیـدای. Airgap ثـابت Grid او ایونـایز کونکیپرده چې Timing هم ورســره موجـود وي د فلمونـو کیفیتونـه ځرکنـدوي کلـه چـې د Airgap تخنیـک استعمال شي نو د لیکی په څیر Grid (د برق د تارونو شبکه) د فلم کیفیت نشي کمولی او ضروري هم نــه دی د خطراتو د مخنیوي په منظور د سربو څخه کار اخستل کیږي تر څو د وړانګو نفوذ په منصف کـې پـه ښه تـوګه صورت مومي.

څنې دیپارټمنتونه ددې مقصد دپاره تونلی(Tunnal) یا د موجونو تر منځ فضایی فلتر استعمالوي. یو شمیر نـورو وضیعتونه هم د خاصو مقصدونو دپاره استعمالیږي دا ځکه چې څنی برخې د روټینـې رادیوګرافی پـه وسیله د کتنې وړ نه وي مایله منظره چې تقریباً 45° زاویه ورکول کیږي او هغه برخه د سینې چـې مطلوبـه وي د فلم سره نژدې او مقابله خوا د اکس د تیوپ سره مخامخ کیږي د مثال په ډول پــه ښي قدامي مایلـه وضیعت کـې ناروغ د ولاړې په حالت کې ښي قدامي جدار د سینې یې د کیسټ سره په تماس کې او کیڼ د سینې جـدار یې د تیوب سره نژدې کیږي او وړانګې د سینې د خلفي جدار څخه قدام ته پــه مـایل شکل تیریـږي او یـا زیاتـه اندازه مایل والې ستاسو په خواهش پورې اړه لري کله چې د یو کوچنې نو ډول د حجاب حاجز د قبی لانـدې وي نو په ښه توګه د روټینې رادیوګرافی په واسطه کتلای نه شو نو تیوب بـاید ښکتـه یـا پورتـه یـوړل شـي او مطلوبی منظرې د صدر په جدار کې د افتونو سره په مماسي توګه راوړل شي تر څو ښې ځرکندې شي.

د دې لپاره چې د ذرو افتونه ښه ځرکند شي نو د خاص Apicallordotic منظرې څخه کار اخستل کیـږي دا ځکه چې د دې برخې ناروغی د ترقوې او د لومړی پوښتی په واسطه پټې شـوې وي او دا تولـې د رادیوګرافـی په قدامي خلفي ډول اجرا کیږي او د ناروغ شا د کیسټ سره په تماس کې وي. په قدامـي خلفـي وضیعـت کـې ناروغ د ولاړې په حالت او تیوپ ته په راسئ توګه (15°) درجې زاویه ورکول کیږي لاکـن پـه دې منظـره کـې مشکله ده چې دApicallordotic منظرې په څیر متیقین شو دا کله کلـه د نـاروغ لـه پاره اسـانه وي پـه دې وضیعت یا منظره کې د سږو ذروې په ښه توګه د کتنې وړ ګرځي دا ځکـه چـې لومړنـی پوښتـی او ترقـوه لـوړ موقیعت غوره کوي (۲-۲۲ شکل) کله کله په ارخیز ډول د ملاستې (Lataral Decubity) وضیعت څخـه هم کار اخستل کیږي په دې وضیعت کې د جوفونو په منځ کې د مایع سویه او یا د پلورا په منځ کـې د انصبـاب شته والی ښکاره کیدلای شي د اکس د وړانګو تیوپ په هره خوا چې نـاروغ پـروت وي ښې او یـا چپـه تطبیـق کیږي خلفي – قدامي یا ارخیز وضیعتو څخه کار اخلي کله چې سوال پیـدا شـي چـې ایـا یـو سـږي او یـا یـو سګمنټ په انسدادي امفزیما اخته وي نو باید په ذفیر او شهیق کې فلمونه واخستل شي ددې په وسیله کیـدای شي چې د حجاب حاجز حرکات وتاکل شي او ځرکنده شي چې افت په یوه یا دواړو خواوو کې موجود دی.

Sterescopic رادیو ګرافي کله کله د یو شمیر رادیولوجستانو له خوا د هغو افتونو د پیژندلو او د موقیعت ټاکلو د پاره استعمالیږي چې په ځانګړي ډول نو ډول او یا د سږو مزمن Granulomatous افتونه وي. څینې وخـت د دې ازموینې په واسطه د سږو کثافتونه او یا کهفونه چې په مختلفو عمقونو کې واقع وي تشخیص او پیژنـدل

کیږي دا ځکه چې په دې میتود کې دوه فلمونه موجود وي او د Artefact سره غلطی نه پیښیږي پــه اتومـاتیک

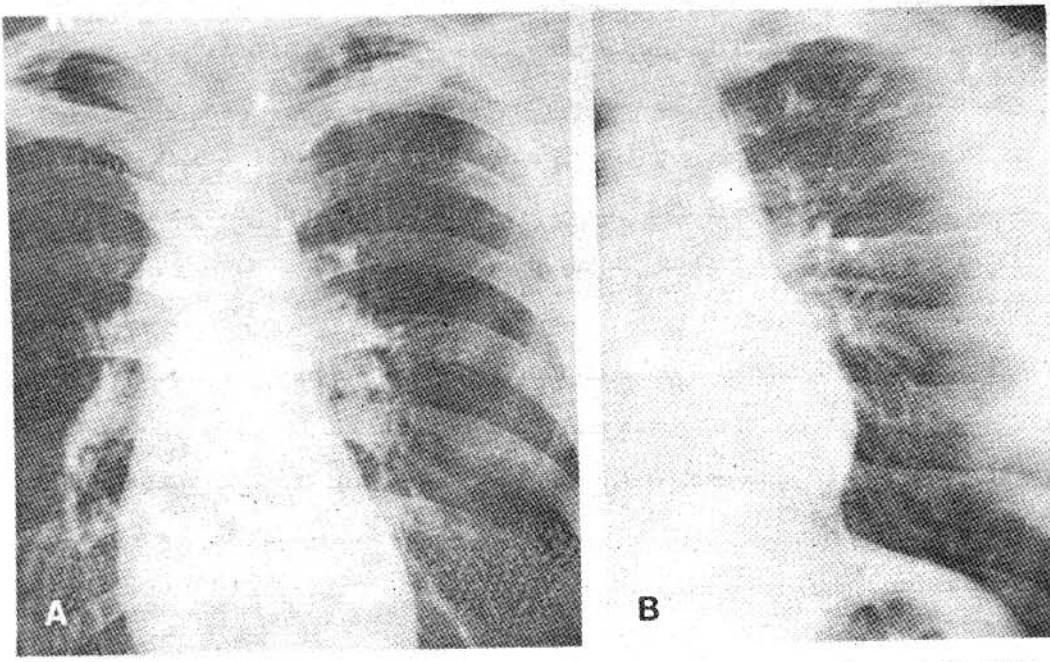

۲-۲۲ شکل: په دې شکل کې Lordoticمنظره ښودل کیږي. A - په کینه زروه کې ناروغي موجوده ده، چې د لومړۍ پوښتی او ترقوې په واسطه پټه شوې ده. B – د لاردوتیک منظرې پواسطه په ناروغ کې ریوي نری رنځ څرګند شو.

ډول فلمونو کې دوه فلمونه په سرعت سره Expose مومي ناروغ په ثـابت ډول او تیـوب تقریبـاً ۱/۱۵ د هغـې فاصلې بدلون مومي چې د انود او فلم تر منځ موقیعت لري په دې برخه کې یو شمیر سـوالونه موجـود دي چـې دا ازمونینه د اهمیت وړ ده او که نه په همـدې شـان د Sterescopic روتین معاینـات پـه زیـاتره رادیولـوژیکـي دیپارتمنتونو کې استعمالیږي دا معاینات په هغه ناروغانو کې د زیات ارزښت لرونکی دي چې په سږو کــې ئـی نو ډولونه موجود وي.

Air gap تخنیک د Jackson له خوا تشریح شویدی په دې کې ۱۵ فوټه فاصله د تیوپ او فلم تر منځ موجــوده وي ناروغ د فلم د کیسټ څخه ۱۵ سانتي متره د یوه مناسب فرم په وسیله جدا شویوي په منحنی اندازه د لـوړ ولتاژ څخه کــار اخسـتل کیـږي (120KVP) کـاهلانو د دې ډول Grid ارتیـا نشـته. Jackson قدامـی خلفـي وضیعت ته ترجیح ورکوي په دې ډول Grid د سږو اوعیې په ښه او ښکاره توګه څرګندوي په دې ازمونینه کــې که چیرې استعمال نه شي ناروغ د کمی تشعشع سره مخامخ کیږي. د زیاتو موضیعي فلمونو په واسـطه مناسـبی اضافي برخې پیژندل کیږي.

مستقیم Magnification یو بل ډول ازمونینه ده چې دا هم استعمال او زیاتره وخت د نوو پیدا شوو ماشومانو د سینی د ازمونینی لپاره ترې په خاصه توګه کار اخلي په دې تخنیک کې د سینی د فلم فاصلـه زیاتیـږي لاکـن د موضعی Spot اندازه ډیره کمه (10.3mm) او یا کمه له دې څخه وي. تـر څو د غیـر ضـروري خیـالونو څنـی مخنیوې وشي. د Prone یا پر مخی وضیعت د سینې فلم په هغه ناروغانو کې چې د سـږو قـاعدې یی د مـایع په واسطه پټی شوی وي په زړه پورې ازمونینه ده په همدې وخت کې د قدامي او اړخیزو منظرو په وسـیله د زړه

اندازه او تنفس زجرت په نوو پیدا شوو ماشومانو کې تشخیص کیږي. قدامي خلفي وضیعت کې تیوپ تـه ۳۰ درجې زاویه ورکول کیږي. نو په دې صورت کې هغه افتونه چې د حجاب حاجز د قبې په وسیله پټ شـویدي ښکاره کیدای شي مګر دا کله کله استعمالیږي څکه چې مـایل او ارخـیز ډول فلمونـه ښـپړ معلومـات ورکـولای شي. زاویه ښایي په دې میتود کې محوه وي د Supine یا اسـتجاع ظـهري ډول رادیوګرافي پـه زیاتـه انـدازه استعمالیږي خاصتاً په I.C.U یعنی ډیرو عاجلو اهتماماتو کې په دې نژدې کلو کې ترې کار اخلي ددې تخنیک څخه په هغه صورت کې کار اخستل کیږي چـې نـاروغ د مرستی څخـه عـاجز وي کـوچنـی موضعـي فلمونـه اخستل کیږي او نور امکانات او مواد موجود نه وي. د لوړ ولتاژ څنی کار اخلـي تـر څو د ضـرورت وړ غـوره او ښه فلمونه په لاس راشي.

نوي او تازه تخنیکونه اوس پیدا شوي چې د هغې په وسیله پـه مستقیم او غیر مستقیم ډول د تشـخیص سـره ډیره مرسته کوي او هغــه عبـارت د Scan رادیوګرافي څخـه هـم کـار اخستل کیږي چـې ددې پـه وسیله Cantrast یا توپیر په ښه توګه کیدای شي. Unsharp Mosking تخنیک هم د سینی په Scaning کـې اوس پیل شویدي چې کیدای شي وروسته د رادیوګرافي ځای ونیسي.

FLUOROSCOPY: دسینی د فلوروسکوپی له پاره زیات استطبابات موجـود دي او پـه مختلفـو حـالاتو کې دا ازموینه استعمالیږي د قلبي وعایی سیستم حرکات او د تنفس مطالعی دپاره ددې میتود څنـی کـار اخلـي همدارنګه په خاصه توګه د سږو انسدادي امفزیما دپاره استعمالیږي.

Overinflation د اجنبي اجسامو د انشقاق پـه منظـور هـم د استعمال وړ ده د هـوا بـندبنت ښایي د کتنـي وړ بدلون په منصف او تنفس کې پیدا کړي چې دا حالت د رادیوګرافي په نسبت په فلوروسکوپي کې په ښه تـوګه څرګند کیدای شي. په هغه پیښو کې چې حجاب حاجز کې افت پیدا شوې وي نو د سینی د فلوروسکوپـي پـه وسیله یې حرکات کتلای شو.

موضعي انصباب په هغه صورت کې چې Thoracentesis ته ارتیا پیدا شي هم ددې ازموینې په واسطه ښکـاره کیږي په اوسني وخت کې ددې مقصد د پاره په زیاته اندازه د Ultrasonography څنـی کـار اخلـي چـې د تشعشع خطر هم پکی نشته. د تشعشع خطر د فلوروسکوپی په وخت کې دواړو یعنی ناروغ او داکتر تـه متوجـه وي نو دا ډیره مهمه ده چې په علمي توګه د کم وخت دپاره ترې کار واخستل شي او هـڅه وشي چـې خیـال څرګند او د وړانګو خطره کمه شي. دا ډیره ضـروري ده چـې د فلوروسکوپـي د اجـرا څخـه مخکـی د سینـی رادیوګرافي واخستل شي او د مطالعی دپاره اماده وي او د ناروغ مشکلات مخکی ولټول شي او دا غوره ده چـې د ناروغ افت د رادیوګرافي په واسطه وڅیړل شي او تر اخري اندازې پورې د فلوروسکوپي ټول وخـت کـم کـړل شي. تر څو د تشعشع د خطر څنی مخنیوي وشي د Timer څخه باید کار واخستل شي تر څو د فلوروسکوپي ټول وخت وټاکل شي. ښه به دا وي چې د فلوروسکوپي ټول وخت له پنځودقیقـو نـه کـم وي. د فلوروسـکوپي اجرا کول او طریقی په مختلفو ډولو وي لاکن غوره طریقه او لاره دا ده چې په سیستماتیکه تـوګه فلوروسکوپي اجرا شي د مثال په ډول د حجاب حاجز حرکات په نورماله توګه او هم په ژور شهیق کې پـه مایلـه او قدامـي خلفي منظرو کې ورته پاملرنه وشي په کمه اندازه ضعیفوالي اکثراً په ناروغ کې نریوالی یـا اواره سـطحه ښکـاره

کوي کله کله د دوارو خواوو حجاب حاجزو په حرکاتو کې د ملاستی په ارخیزه وضیعتونو کې لږ توپیر موجـود وي.

د Valsolvas (ژور ذفیراو وروسته سابنده) مانوري په واسطه کولای شو چـې د سینی د تنفس فشـار لـوړ او د خالي کیدو په وخت کې د وریدونو اندازه کوچنی شي په همدی شان په قلبي اذیناتو او شـریانی وریـدي سـویی په تشکلاتو کې کموالی پیدا کیږي. د Muller (قوي شهیق او بیا سابنده) په عملیه کـې د سینی تنفسـي فشـار کمیږي او د اوعیو د نریو جدارونو اندازې زیاتیږي دا هم ضروري ده چې ناروغ د Supine یـا ظـهري استجاع په وضیعت کې معاینه شي خاصتاً په هغه پیښو کې چې د ملورا په یوه یا دوارو خوو کې حجـاب حجـز محـوه کړي وي. فلوروسکوپي د سینی د ازمویني غوره طریقه ده خو باید په هغه وخـت کـې کـار تـرې واخسـتل شـي چې د سینی رادیوګرافي په هکله سوال پیدا شي او یا کلینیکي ستونزې موجودې وي.

BRANCHOGRAPHY: برانکوګرافي د قصباتو دننی ازموینه ده چـې د کثیفـه مـوادو پـه وسـیله د فلوروسکوپي د کنترول لانـدې سرته رسیږي. پـه دې تـوکه چـې کثیفـه مـواد د قصبـاتو یـا قصیبـاتو تنـی تـه ننوځي(۲۰-۲۲شکل).

INDICATION یا استطباب:

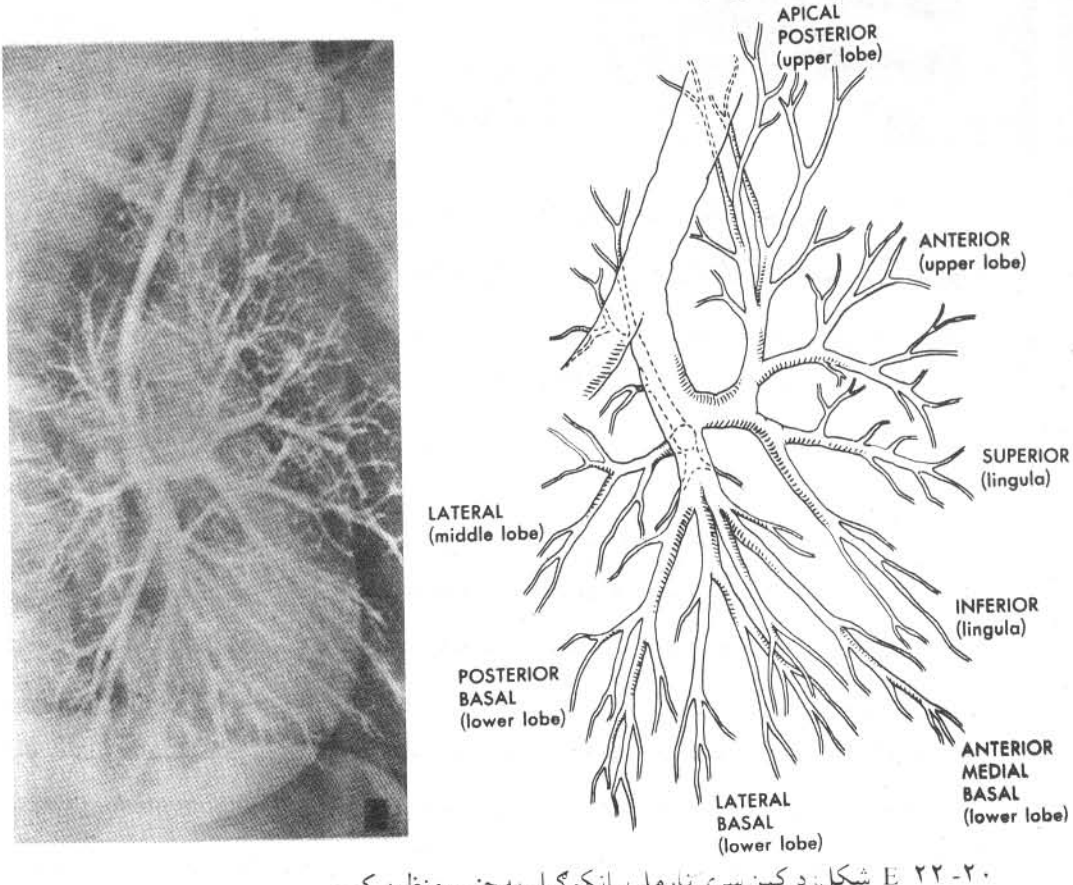

۲۰-۲۲ E شکل: د کینې سږي نارمل برانکوګرام په جنبي منظره کې.

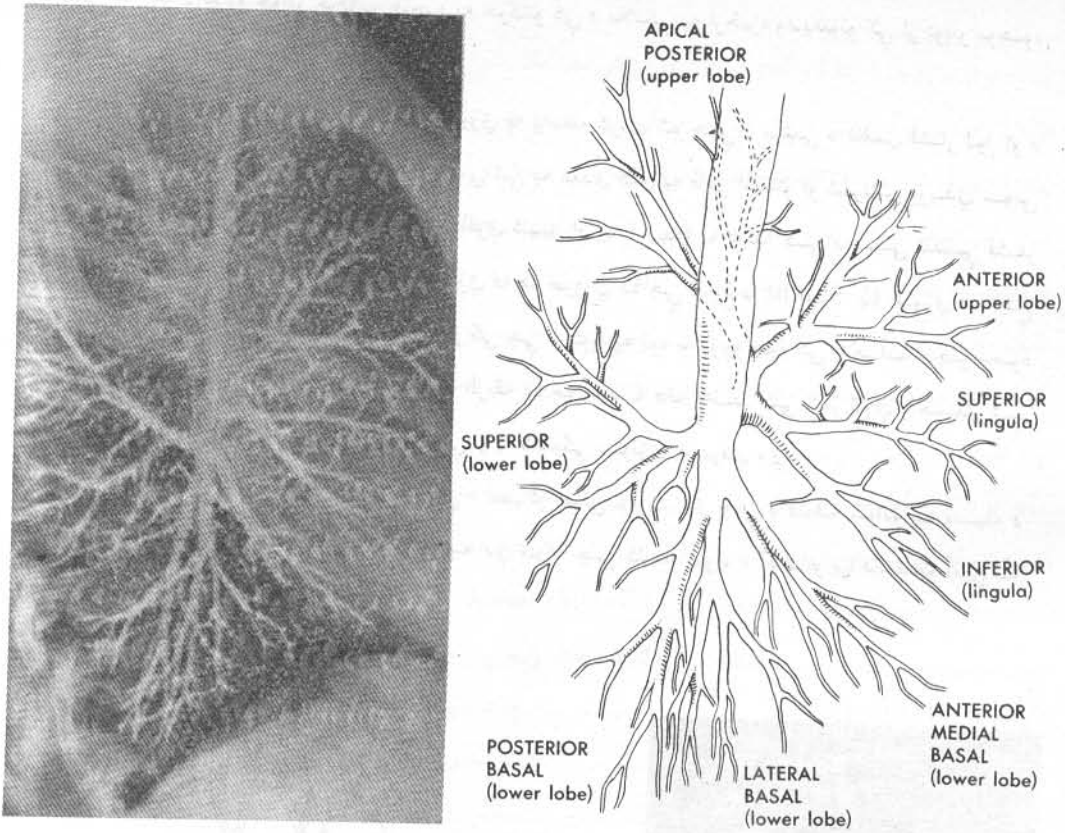

F ۲۲-۲۰ شکل : په دې شکل کې د کيڼ سږي نورمال برانکوګرام په ښي قدامي مائله منظره کې ښکاره کيږي.

د پخوا په نسبت، په اوسنيو وختو کې Branchography په زياته اندازه استعماليږي يو شمير نور ميتودونه شته لکه Fibroptic برانکوسکوپي د بيوپسي سره Brush بيوپسي او د پوستکي بيوپسي چې د انساجو او باکتريولوژيکو کتنو په منظور ترې کار اخلي چې دا د Branchography په وسيله نه شي کيداى. برانکوګرافي يو شمير استطبابات لري چې په لاندې ډول ترې يادونه کوو:

Branchiactasis:

برانکوګرافي: په دې ناروغۍ کې د قصباتو د تنې د څرګندولو په منظور استعماليږي چې دا د دواړو سږو قصبات په هغه ناروغۍ کې چې د Branchiactasis له کبله د جراحي عمليه صورت مومي او دا بايد ښکاره شي چې نوموړې ناروغي فصونه او يا سګمنتونه اخته کړي او بايد د نورو ناروغيو سره توپير شي. په هغه صورت کې چې جراحي عمليه ضرور نه وي او د داخلي تداوي په وسيله ناروغ ښه کيږي ددې ازموينې اجرا کولو ته ضرورت نشته او دا هم ضروري نه ده چې د ناروغۍ په حقيقي پرمختګ پوه شي.**Hemoptysis**

Without obvious Cause : په هغه ناروغانو کې چې د سينې راديوګرافي برانکوسکوپي او CT کې غير نورمال حالات څرګند نه شي او ناروغ په پرله پسې توګه په نفس الدم اخته شي نو برانکوګرافي استطباب لري. لومړۍ پلا بايد اخته شوى فص د برانکوسکوپي په وسيله وټاکل شي او وروسته له هغې برانکوګرافي

. C.T اجرا شي. Suspected Branchogenic Tumor: - په هغه ناروغانو کې چې کلینیکي نښې C.T اجرا شي.

برانکوسکوپي، Aspiration او د قصباتو Brushing د تومور موقیعت ونه ټاکي او په نـاروغ کـې سایتولوژیک معاینات مثبت وي د برانکوګرافي په وسیله کولای شو چې تشخیص او د افت موقیعت وټاکو.

Anomalies of the Bronchial Tree: - برانکوګرافـي یواځنـی لاره ده چـې د جراحي عملیـی دپـاره لارښوونه کوي او د قصباتو ریوي سګمنتونه په مختلفو اندازو انومالي ښکاره کوي او که چیرې جراحي عملیه مو په نظر کې وي ټاکل کیدای شي.Lesions Beyond یواځینی لاره ده.

Bronchial fistula: ددې ازموینې په وسیله د فستول موقیعت او اندازه ټاکل کیدای شي.

Segmental level انتخابي برنکوګرافي د Fibroptic برانکوسکوپي څخه پورته او په بله خوا کـې واقع وي.

کوچنی تضیقي افات برانشکتازس او بنایي د قصباتو انومالي څرګندي شي.

Contraindications یا مضاد استطباب:

Respiratory Insufficiency : په هغه صورت کې چې تنفسي نیکرتیاوي موجودې وي دا ازموینه نـه اجرا کیږي او هم دا د ناروغی د اندازې پورې اړه لري. د مثال په دول په پرمخ تللو حالاتو کـې ددې معاینی څخه کار نه اخستل کیږي.

Allergy: هغه ناروغان چې په Branchial Asthma اخته وي دا ازموینه نشي زغملای چې په همدي شان په حساسو خایونو کې بې د استماتیک پیښو نه هم کم خطرونه لري دا ازموینه که اساسي منظورونـه ولري نـو پـه ناروغانو کې نه اجرا کیږي او موضعي انستیزي حساسیت لرونکی کې هم مضاد استطباب ده.

Recent Hemoptysis :- هغه نفس الدم چې دوه ounces او یا لـه دې نـه زیاتـه وي برانکوګرافي تـر یـوه وخته پورې نه اجرا کیږي لاکن کله چې وینه ودریده د ۷-۱۴ ورځو وروسته کیدای شي چې پـه نـاروغ کـې دا ازموینه اجرا کړو که چیرې نفس الدم په کمه اندازه وي برانکوګرافي مضاد استطباب نه ده.

Infections یا انتانات:-

د سږو د پرانشیم حاد انتانات لکه د سږو حادي ابسي او مزمن فعال انتانات که موجود وي برانکوګرافي مضاد استطباب ده همدارنګه دا ازموینه د تنفسي سیستم د علوي برخی په حادو انتاني حالاتو کې هم بـاید اجرا نـه شي.

Technique :- د څو میتودونو څخه په دې هکله یادونـه شـویده او تول د دوي کـولای شي چې کتور واقع شي. Dionosil کثیفه مواد دي چې د دیرې استفادې وړ ګرځیدلي ۳۴% ایودین لرونکـي پـه اوبـو او تیلـو کې منحل دي هغه دول یې چې په اوبو کې منحل دي په زیاته اندازه د تیلی په دول څخه تخریشي حالت لـري.

د اخري دول Dionosil څخه د امریکا په زیاتره دیپارتمنتونو کې کار اخستل کیږي.

د Tantalum پوډر څخه وچې غاړې په ناروغتیاوو کې کار اخلي لاکن څنی وخت د سږو په تومورونـو کـې هم استعمالیږي چې پټ وي د Tantalum اطراح یا تصفیه په څندنی دول وي او کیدای شي چې په پرله پسې راديوګرافی کې بې خیال څرګند شي دا میتود په زیاته اندازه په تجربوي دول استعمالیږي.

Complications يا اختلاطات:-

Anesthetic Reaction:- د انستيتک د موادو عکس العمل کولای شو چې د اهتماماتو پـه واسطه کم کـړو او 200mg څخه کم Xylocain ځنی کار اخستل کيږي هغه ناروغان چـې د موضعـي انستيتک موادو پخوانـی د حساسيت تاريخچه ولري بايد ددې موادو د تطبيق څخه ډډه وشي.

Iodized oil Reaction د تيلی ډول عکس العمل نسبتاً کم دې بنائی Urticaria, Branchial Asthma پيـدا کړي او کله چې دفعتاً عکس العمل ځرګند شي نو د Antihistaminic په واسطه تداوي کيږي.

:LARYNGOGRAPHY

د دې ازموينې په واسطه بلعموم Larynx او د Glott لاندې برخه د وچې غاړې معاينه کيـږي پـه دې تخنيـک کې د تيلی ډول Dionosil څخه کار اخلي اهتمامات بايد د اتروپين په واسطه ونيول شـي تـر څو پـه افرازاتـو کې کموالې پيدا شي Codein د دې له پاره استعماليږي چې د توخي عکسه له منځه يوسي بلعـوم او Larynx د زايلوکائين هايدروکلورايد او يا سيتاکائين Spray يـا د دواړو پـه وسيله انستيزي ورکـوي وروسته لـه هغـې Dionosil د کانول په واسطه د ژبې خلفي برخه کې تطبيق کيږي. د فلوروسـکوپـي څخـه کـار اخلـو. د بلعوم ښکتنـی برخـه او Larynx کورو – پـه متعـدد ډول (Spot) فلمونـه اخلـو او بـايد شـعاع پـه ارخيز او قدامـی وضيعتونو کې تطبيق کړای شي.

۱. ناروغ بايد ساه بنده کړي.

۲. د E اواز اجرا کړي.

۳. Volsalva او Modified چې خولـه تـرلی او Glottis خلاصـوی تطبيـق شـي. ولتـاژ د 65 او 70K.V.P په حدودو کې وي ددې برخو په ناروغيو کې Laryngography د توموګرافې سره يوځای اجرا او ناروغتيا يې څيړل کيږي. (22-4,22-5,22-6).

په احتمالي توګه CT هم د لرانګوګرافي ځای نيسـي د لارنکس او د هغـې د مجـاورو برخـو ساختمانونه پـرې مطالعه کيږي. CT د لرنګوګرافی سره مساوي او يا له هغې نه غوره ازموينه ده او پـه ۹۰% ناروغـانو کې يې نتيجه ښه ده. د CT په واسطه په ښه ډول ژور ارتشاحات، پرمختيـا يـې او د غضروف اختـه کيـدل او کـه د Glott په لانديني برخه کې تومور موجود وي. هم ځرګنديدلای شي.

:TOMOGRAPHY

Technique: توموګرافي کولای شو چې په Computerized توموګرافي بدله کړو. خو دا زياتره وخت ثـروي برخو د انومالیو لپاره استعماليږي. دا يوه راديوګرافيک ازموينه ده چې د دې په وسيله د نسج يوه عضلـي طبقـه او يا د حرکاتو په وسيله لکه Blur په انساجاو کې ښکته او يا پورته معاينه کيږي په دې معاينه کـې د اکس ورانګې او د فلم کيست په بنفسه توګه د اکسپوز په وخت کې حرکات کوي يعنې چې د Rad او يا Bar سـره ترلې وي. تيوب هم په مخالف جهتونو حرکت کوي.د Bar د اتکا نقطه د تيوب او فلم سـره ارتبـاط لـري او د هغې سويې يا Level څخه تيريږي چې معاينه يې منظوروي د مطلوبی نقطې څخه (۷-۲۲ شکل)

د لیکو اندازه د هغه نسجي فاصلي پورې اړه لري چــې د اتکـا د نقطـې د سـطحی خنـی واقـع وي. د انساجو ضخامت د څو مختلفو فاصلو له مخې تاکل کیږي چې د رادیوکرفي په وخت کې د تیوپ او فلم تــر منـځ واقــع وي. Zonography د انســاجو د ضخامتونو توپیر څرګندوي دا په دې تــوګه کیـږي چې د تیوپ زیــاد ګردش کم کــړل شـي او هـم د اتکا نقطه پورته او یا ښکته شي تر څو خیالونــه د سینی پــه مختلفـو ســاحو کــې وټاکــل شــي. د رادیوګرافیـک مـوادو جوړونکـی زیـاتره د Linear Tomography څخه کار اخلي. د تومو ګرافیـک خـاص یونتونـه دایـروي، عمـودي، مـدور یـا ګرد حرکـات هـم احتـوا کـوي. پــه دې څو محـوري یونتونو کې Linear Tomography تــه ترجیـح ورکول کیږي دا څکــه چې پــه دې کـې پـه کمـه اندازه غلطي واقع کیږي. په هغه صورت کې چــې د ټول سـږي توموګرافـي اجرا کیـږي نــو خلفــي قدامي وضعیتونه ورکوو.

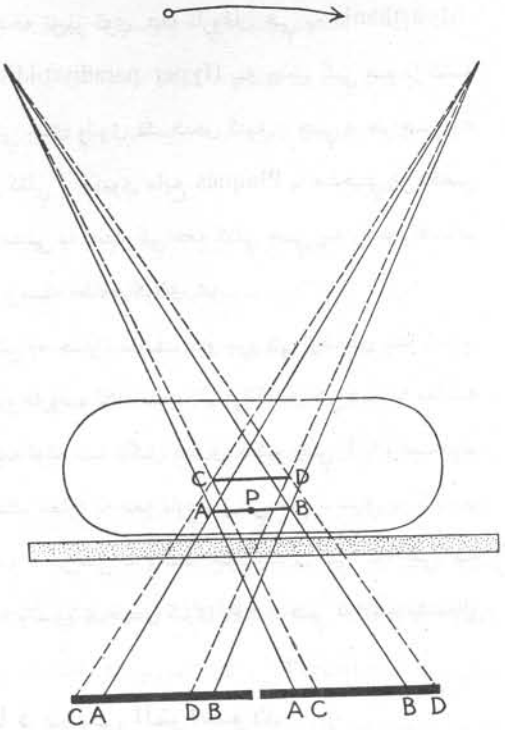

۲۲-۷ شکل: دا دیاګرام د توموګرافي پرنسیپ څرګندوي.

په خلفي مایله توموګرافـی کـې ۵۵ درجـې زاویـه ورکول کیږي تر څو ثروي برخي څرګندی شي. د سینی د توموګرافـی دپـاره زیـات استطبابات شته څو پـه عمومي توګه د توموګرافي ځای CT نیولي وي. زیاتره کتونکي په دې عقیده دي چې دا مطالعات غوره ازموینــه ده خاصتاً په هغه ناروغانو کې چې په ثروي برخو کې شکمنی کتلی او یا غیر نورماله حالات ولـري. همدارنـګه سږو د کتلو په هکله هم پوره معلومات په دې ازموینه کې تر لاسه کیدایشي.

: Computarized Tomography (CT)

دا ازموینه د سینی په ډیرو ناروغیو کې استعمالیږي لکه: (۱) د سږو په مخفي ناروغیو کې پــه همـدې شـان نـور زیات استطبابات لري چې په لاندې ډول ترې یادونه کوو:

۱. په هغه ناروغانو کې چې د سږو په حاد وانتاناتو اختــه وي پــه داسـې حـال کـې چـې سایتالوژیـک معاینات یې مثبت او د سږو رادیوګرافي یې نورماله وي.

۲. د سږو متاستاتیک حالتونه چې د جراحي عملیی په هکله یې فکر کیږي او زیاتره یې سږو ته متاسـتاز ورکوي او د لومړنیو تومورونو سره توپیر شي.

۳. په هغه ناروغانو کې چې د سږو متاستاز د یو ځانګري نو ډول سره موجود وي.

۴. په هغه صورت کې چې د کلسیم په نو ډولنو کې موجود وي بنائی چې د سینی بیوپسـي هـم مرسـته وکړي په دې شرط چې فلوروسکوپي کفایت نه کوي.

همدارنګه دا ازموينه د هغه د کتلو په هکله چې کهفونه ولري د سږو محيطي تومورونـه او د سږو د تکمش په هکله معلومات ورکوي. په منصف کې هم په زړه پورې معلومات ترې پيـدا کيدايشي چـې د منصف د پراختيا اسباب Cyst، تومور او شحمي کتلې د غير شحمي کتلو څخه توپير کوي. هغه ناروغان چې په Myasthenia gravis اخته وي هم د دې کتنې په واسطه وپيژنـو. د Hyper parathyroidism پـه پيښو کـې هـم دا کتنـه مرسته کوي او هغه چې خاصتاً په غير معمولي موقعيت کـې ځای ولـري تشـخيص کـوي، چـې د جراحـي پـه واسطه يې ځای نه شي تاکل کيدای. د پلورا په برخه کې کتلې د جيبوي مايع Plaques يا صفحـې او مخفـي Calcificitions د هغې موقيعت او اندازې ښکاره کوي د سينې په جدار کې هغه کتلې چـې پـه رخـوه اقسـامو ،هدوکي،دنخاع کانال. او د سږو برخې ددې ازموينې په واسطه مطالعه کولای شو.

په اضافي توګه په هغه حالاتو کې چې په پلورا کې د سينې په جدار، منصف، او سږو کې ترضيض پيدا شـوي وي ددې ازموينې څخه کار اخستل کيږي د سږو په منتشرو ناروغيو لکه امفزيما او برانکاتس کې هـم دا معاينـه مرسته کولای شي لاکن د CT په واسطه يې موقيعت په ښه توګه نــه تاکـل کيـږي څکـه چـې CT د نسـجونو دپاره وصفي نه ده. د منصف د عقداتو اخته کيدو او پرمختګ اندازه په هغه ناروغانو کې چې د سږي په کانسـر اخته وي هم د دې ازموينې په واسطه نشي معلوميدای. خو د بيوپسي په واسطه څرګنديدای شي. کله چې پـه منصف او د سينې په جدار کې واقع وي د دې ازموينې په واسطه تشخيص کيږي څکـه چـې د نسج نشـتوالی يې وصفي وي.

ULTRASOUND OF THE THORAX يا د سينې التراسونډ:

د دې ازموينې لپاره په ځانګړې توګه له Real time ultarsoun نه کار اخيستل کيـږي. او مـوږ تـه تشـخيص څرګندوي. په هغه ناروغانو کې چې د پلورا پــه نـاروغيو اختـه وي هـم کـار اخلـي او مـايع څرګنـدولای شي. همدارنګه د پلررا ځانګرې کتلې او د هغوی موقيعت ددې معاينې په واسطه پيژندل کيـږي. د سـږو پـه محيطي افاتو کې چې د سينې جدار يې اخته کړې وي.

د مايع شته والی هم ښکاره کيدای شي. د منصف کيستونه چې د سينې د جدار سـره وي د ځـانګړو کتلـو سـره هم توپير کيږي. يو شمير حالتونه چې د حجاب حاجز سره پيدا شوي وي د هغوی موقيعـت او تشـخيص هـم د پورتني معاينې په وسيله کيږي چې دا عبارت د جيبوي انصاب د سينې د دانو. د حجاب حاجز لانـدی او يـا د ينې (Liver) ښنځې او کيستونو څخه وي. کله کله د حجاب حـاجز څيريکيـدل او فتـق هـم تشـخيصولای شو.

په کوچنيانو کې د يوه خاص Ultrasonographic يونټ Octason څخه کار اخسـتل کيـږي چـې دسـينې د جدار،پلورا، منصف او پرانسيم په افتونو کې په زړه پورې معلومات تر لاسه کوي.

: MAGNETIC RESONANCE

په دې ځای کې د مقناطيسي امواجو په وسيله د سينې ناروغيو پيژندنه کيږي چې تر اوسه پـورې نـه ده شـوي او لاندې کتې لري:

۱. ايونايز کونکي تشعشع ته ارتيا نشته.
۲. خيالونه په څو پلانونو کې بنائې څرګند شي بې له دې چې اساسي بدلون پکښې راشي.

۳. شکلونه یا خیالونه په څو مختلفو طریقو پیدا کولای شو.

۴. داخل وریدي کثیفه موادو ته ارتیا شته چې په لاندې ډول ترې یادونه کوو:

- متحرک مصنوعي خیالونـه د تنفس سره د وینـې پـه جریـان او د زړه پـه لویـو اوغیـو کـې د تصویرونو یا اشکالو د کمیدو سبب ګرځي.
- د هغه ناورغانو په زړه کې چې فلزي مواد او C lips استعمال شوي وي دا ازموینه نشـو اجرا کولای.
- د بیوپسي او نورو تخنیکونو څخه په دقیقه توګه کار نه شو اخستلای.
- د CT په نسبت په دې ازموینه کې دیر زیـات وخـت تـه ارتیـا ده ددې امکـان شـته چـې دا پورتنی نیمګړتیاوې د یو شمیر موادو او تخنیکي وسایلو له مخـې کمـې کـړو. پـه واقعـي تـوګه ددې ازموینې اعظمي استعمال د منصف په برخه کې دې.

د کثیفه موادو وریدي تطبیق ته د تفریقي تشخیص په منظور د اوعیو په سختمان کې زیات ضرورت شته . MR زیاته اندازه د سینې په داخلي ناروغیو کې د Spectroscopy په منظور استعمالیږي. تر څو په راتلونکـې وخت کې د ناروغې پرمختګ څرګند شي.

Pulmonory Angiography یا ریوي انجیو ګرافي:

تخنیک یا **Technique:** د دې ازموینې نه مقصد د سږي د شریاني سیسـتم څرګندونـه ده (۸-۲۲ شکل). دا په څو طریقو اجرا کولای شو:

۱. د علوي اجوف په ورید کې د کثیفه موادو زرق چې د کوټو یا پنجی په څیر.

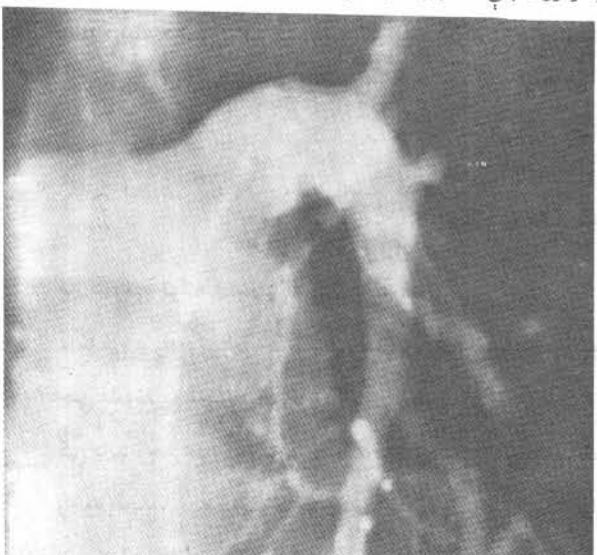

۸-۲۲ شکل د سږو نارمل Arteriogram

۲. په بني ازین کې د کثیفه موادو زرق.

۳. په لوی ریوي شریان کـې پـه مسـتقیم ډول د کتیتر پـه واسـطه د کثیفـه مـواد تطبیق.

۴. پـه انتخـابي تـوګه د کثیفـه مـوادو ریوي شریان په یوه څانګه کې یا د بدلـون پـه واسـطه تـرلې Cineangiography یـا پرله پسی فلمونه اخستل کیـږي. د طریقې طبیعت له دې پـورې اره لـري چـې تاسـو کوم میتود غوره او استعمال کړی دی.

د DSA کته داده چې کمه اندازه ایـود لرونکـې کثیفه موادو ته ارتیـا ده تـر څو کثـافت څرګنـد شي. غته غلطي یې عبارت د مصنوعـي خیـالونو د جوړښت څخه ده چې د حرکـت څخـه پیـدا کیږي.

استطباب یا **Indications** : د دې معاینی استطباب د سږو د شریانو یا وریدونو په انومالیو یا ناروغیو کې دي. او په هغه ناروغانو کې اجرا کیږي چې د پورتنیو برخو په ناروغیو شکمن شو. د استعمال ډیر مهم دلیل ئې عبارت د Thromboembolic ناروغانو څخه دی چې باید وریدي شریانونو کې Arteriography اجرا شي. دا معاینه په روتین ډول نه اجرا کیږي بلکه هغه وخت ترې کار اخستل کیږي چې په تشخیص کې شک پیدا شي او بله دا چې په هغه ناروغانو کې اجرأ کیږي چې د سږو په امبولیزم باندې اخته نه وي او د تداوي په وسیله خواب څرګند نه شي.

: BRONCHIAL ARTERIOGRAPHY

دا ازموینه د یوه ټاکلي کتیتر په واسطه د قصباتو په سرونو کې اجرا کیږي. د سږي په ناروغتیاوو کې په کمه اندازه ترې کار اخلي.

: Percutaneous Transthoracic Needle Biopsy

دا کتنه په زیاته اندازه د هستالوژیک او بکترلوژیک مطالعاتو د موادو په منظور استعمالیږي. ددې ازموینې استطباب په زیاته اندازه د سږو په محیطي کتلو کې دې د Fiberoptic برانسکوپي کنترول لاندی اجرأ کیږي. همدارنګه په موضعي یا عمومي انتاناتو کې په هغه ناروغانو کې ددې ازموینې څخه کار اخلي چې معافیت ئې کم شوي وي. زیاتو تجربو څرګنده کړیده چې ددې ازموینې تشخیصي ارزښت زیات او خطرونه ئې کم دي. غټ اختلاط ئې عبارت دې د Pneumothorox او Hemorrhage څخه. نوموتوروکس معمولا په اساني سره پیژندل کیږي لاکن د هیمورژ پیژندنه په مشکلاتو سره کیدای شي او په ډیرو کمو یا نادرو پیښو کې مړینه پیدا کیږي. نو په همدې اساس دا ازموینه په هغه ناورغانو کې چې B.T ئې زیات او یا په Thrombocytopenia، د اوعیو په افاتو، په تازه او پر مختللي نفس الدم او د استراحت په وخت کې په نفس تنګي اخته وي نه اجرا کیږي.

نورماله‌سینه

په عمومي توګه د سینې د کتنو طریقې:-

د سینې د رادیوګرافیو څخه تعبیر دا دی چې لومړی باید غیر نورمال حالت پیدا کړو او ا ډیر غوره طریقه ده چې فلمونه په مختلفو طریقو مطالعه او وڅرل شي. په منصف کې زړه او لوی اوعییې واقع دي. ددې په څنګ کې باید وچه غاړه، مرکزي قصبات، دواړه سږي، حجاب حاجز، د سینې عظمي برخې او د ورمیږ او سینې رخوه اقسام. د حجاب حاجز لاندې د ګیډې پورتني ساختمانونه په غور سره تفتیش شي.

د محصلینو له پاره دا ضروري ده چې یو سږی له بل څخه توپیر کړي او د یوه سږي بین الضلعي مسافی له بل سږي سره مقایسه کړي او که چیرې غیر نورمالي وتیرې په کې موجودې وي ، وپیژني. که چیرې غیر نورمال حالت موجود وي تغییرات یې باید تعقیب کړل شي. د دې امکانات هم شته چې تشخیص ئې د کلنیکي ازموینې څخه د فلم د کتنې له مخې وټاکو. خو تر ټولو دمخه باید رادیولوژیکي ټول مشاهدات د کلینیکي معلوماتو سره یوځای کړو او دویمه پلأ د سینې په مطالعه پیل وکړو او هغه څه چې د ارزښت وړ دي پیدا کړو.

بنائی خاص سوالونه مطرح شي او ځوابونه ئی په دوسیه یا چارت کې موجود نه وي. اضافي معلومات باید د داکتر او یا ناروغ څخه تر لاسه شي.

په لاندی ډول د سینی د رادیوګرافی له مخی د ناروغی د موجودیت په هکله یادونه کوو:

د سږو مختلف ډولونه کثافتونه باید وکتل شي. بین الخلالي او د اسناخو برخی باید وڅیړو او هغه برخه د سږي چې اخته شویده څرګنده کړي. پتالوژیک وتیره په اسناخو یا بین الخلالي قسمت کې څرګنده شي. د اسناخو هوائی برخی او د هغی د متجانس کثافت وصف چې شاید په کوچنی اندازه کې توپیر ولري ولتوو. د Cansulidation د شته والي وتیره په پوره توګه د کتنی وړ وي.

چې یو فص او یا زیاته برخه ئی اخته کړي وي. په اسناخو کې که چیرې Transudat , Exudate ، وینی یا نسج ځای نیولی وي نو هوا ئی له منځه وړي وي. کله چې د سږي پرانشیم کې د مایع کوم ډول ځای نیولای وي نو په دانه ئی توګه څرګندیږي چې اندازه یا قطر ئی د 6-10mm په حدود کې وي او کله چې دا پیښه مکمله شي نو دایروي شکل غوره کوي. دا نه یې شکل بنایي د قصیباتو په اخرینو برخو کې د کتنی وړ وي. هغه وخت چې د پرانشیم ناروغي پرمختګ وکړي حبیوي یا دانه یې خانګرې خیالونه د زیاتو کثیفه دانو په واسطه پټیږي چې په نتیجه کې په اخته شوي سږي کې یو شانته یا متجانس کثافت پیدا کیږي چې وصفي نوموکاکل نومونیا یې په سنخي برخه کې یو غوره مثال دي.

که چیرې Consulidation کم وي د قصباتو منظره د کتنی وړ وي. کله چې په مجاورو اسناخو کې ناروغي پیدا شي نو د قصباتو هوائی له مینځه تللي وي. د بین الخلالي برخی منظره کې د اوعیو د شاوخوا کثافت زیات شوی همدارنګه دا وتیره په بین الفصی او پرانشیم کې هم صورت مومي. په اسناخو کې هوا پاتی او د بین الخلالي نسج اندازه زیاتیږي.

که چیرې Viral Pneumonia موجوده وي بنائی مرضي وتیره په موضعي توګه وي او کله چې په زیاته اندازه وي نو بین الخلالي فبروزس به موجود وي.دا منظرې په شبکوي یا شبکه مانند، دانه یا ګرانولر، یا نوډولی شکلونو وي.کیدای شي چې په مختلفو ډولونو څرګند شي. بنائی بین الخلالي او د اسناخو کثافت هم پیدا شي. د دې غوره مثال د بین الخلالي او ریوي اسناخو ازیمائی حالت دی. په Mycoplasm او وایرل نومونیا کې هم کله کله دا منظره کتل کیږي.

د سږو د ناروغیو موقیعت او د هغو د ښکاره کیدو وخت د Silhouette نښې پورې اړه لري دا نښه د Felson له خوا څرګنده او د Dr.H.Kenan Dunham له خوا تائید شوې ده. Felson دا نښه په لاندی ډول تشریح کړې:

د سینی د ننۍ افات چې د زړه د سرحد، حجاب حاجز او ابهر سره تماس ولري او حدود یې د رادیوګرافی د پانی پر مخ محوه کړي له دې نښې څخه عبارت دی. د سینی داخلي افات چې ددې برخو سره نژدیوالی او مجاورت ونلري د دې ساختمانونو سرحدات نشی محوه کولای. دا اصول د سینی په مختلفو ناروغیو کې په زړه پورې دی. نسبتي کثافت هم یو فکتور دې څکه خوا په خوا سرحدونه هم په همدې شان نښه پیدا کولای شي او کثافتونه ئی سره ورته والی نه لري او شاید پټ شوي نه وي. د زیاتو معلوماتو له پاره باید مناسب اکسپوز تطبیق شي تر څو د مطلوبو ساختمانو سرحدونه څرګند شي. هوا د اسناخو څخه د قصباتو سیستم ته د

محیطي ارتباط په اساس ننوزي چې کیدای شي په نورمال ډول او یا کله زیاته هوا د قصباتو په اخـیرنیو برخـو کې وکتل شي چې بنده شوي وي او د سوریو قطر 3-13mm پورې وي چې د اسناخو جدار تـه خـلاص شـوې وي او هم د اسناخو اپی تیلیوم پورې ترلی وي شاید د هوا له لیاری ددې سوریو یـا ثقبـاتو سره پـه جـانبي یـا Collateral ډول موجود وي. ځینی وخت جانبي تهویه بنائی د ډیرو کوچنیـو کانـالونو ځخـه صورت وموـي (Lambert) چې په اضافي توګه د اپي تیلیل لرونکی وي او د غټو قصیباتو او اسـناخو سره د ورو پـه نسبت ارتباط لري ددې قناتونو یا کانالونو قطر د ۳۰ مایکرون په حدود کـې وي. ځینـی وخـت غـټ جـانبي کانالونـه موجود وي خو د هغو د اناتومیک طبیعت په هکله معلومات نشته .

د غټانو سينه:

د یوه کاهل د سینی په رادیوګرافی کې زړه، سږي، د هډوکو برخه چې پښتي او صدري فقرات احتـوا کـوي، حجاب حاجز. توله یا یوه برخه د تر قوو او د کتف توله برخه ځیرل کیږي. همدارنګه رخوه اقسام د سینی پـه جدار کې هم باید مطالعه شي. سینه د منصف په واسطه په دوو برخو ښي او کیڼ ویشل شویده چې هره برخـه ئی د هوا لرونکی ده او د منصف ځخه د تور خیال د لړلو له کبله توپیر کیږي. په همدا شان د کیډې د پورتنـی برخی د احشاوو او سینی د جدار سره ئی هم فرق کیدای شي. د وچی غاری غته برخـه هـم د تنفسـي سیسـتم په ښکتنی قسمت کې د کتنې وړ وي.

د سينې عظمي جوړښت يا The Bony thorox:

د سینی رادیوګرافي لومړې پلا دننیو ساختمانو په منظور اخستل کیږي لاکن مفصل، پښتي، د رقبـی او صـدري فقراتو جسمونه او د قصی هډوکی هم خیال ځرګندوي چې د اناتومیک توپیرونو له مخی ئی کتـلای شو. نـو پـه دې اساس دا ساختمانونه باید د سینی په رادیوګرافي کې معاینه شـي. د سـینی منظـره د عمـر او جسامت لـه نظره سره توپیر لري د پښتیو زاویه وي حالت د بدن د ډول پوری اړه لـري. کـه چیرې ښکتـه خـوا زاویـه وي حالت ولري نو په کمه انـدازه پـه لنـډو ډیـر ضعیفـو او کـه پـه زیاتـه انـدازه وي نـو پـه خـوارو ناروغـانو کـې ځرګندیږي. د بین الضلعي مسافو اندازې د پورتنیو پښتیو سره ټاکـل کیږي. هغـه ناروغتیـاوی چـې د پښتیـو د مینځ فاصلو سره ارتباط لري باید تشریح کړل شي چې په قدامی پښتیـو پـوری اړه لـري. او کـه د خلفـی پښتیـو پوری. دا ځکه چې په دې برخه کې زیات بدلونونه د سږي په افقي پلان کې موجود وي. د پښتیـو غضـروف د رادیوګرافی د پانی پر مخ تر هغه وخته پوری د کتنی وړ نه وي تر ځو چې Calcefication په کې پیدا شـوې نه وي. کله چې کلسفیکشن په کې موجود وي نو وصف ئی باید وځیرل شي. (۹-۲۲ شکل) حجـاب حـاجز پـه نورمال حالت کې په غټانو کې په کمه اندازه ښی خوا کې لوړ موقیعت لري. په خلفی خوا کې د لسـمی پښتـی او په قدامی منظره کې د پنځمی پښتی سره په ژور شعیق کې ځرګندیـږي. هغـه پښتـی چـې د حجـاب حـاجز ځخه ښکته واقع وي د کیډی د ساختمانونو له کبله په ښه توګه د کتنی وړ نـه وي. د Rhombiod حفره پـه

غیر منظمه توکه د ترقوو د هډوکو څخه ښکته خیال ښکاره کوي چې د فص د هډوکی سره نږدی وي. دا د پښتی او تر قوي دوترونو یو ځای کیدل څرګندوي چې په مختلفو عمقونو او غیر منظم ډول ښکاره کیږي.

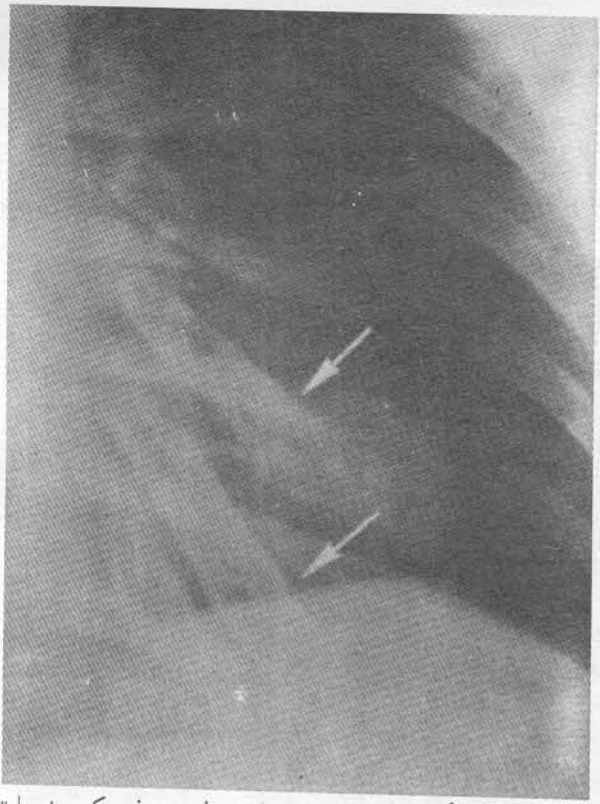

۲۲-۹ شکل: د پوښتیو په غضروفي برخه کې زیات او غیرمعمول کلسیفیکشن، چې دوه يې د ویکتورونو په وسیله ښودل شوي دي.

د سینې د رادیوګرافی په وسیله د کتلو ور وي. اناتومیک بدلون ښائي ولري لاکن کلینیکي تغیرات موجود نه وي. (۱۰-۲۲شکل).

د پوښتیو په ښکتنیو برخو کې غیر نورمال حالت چې Rib Notching په پوښتیو کې د څلورمې او پنځمې پوښتیو په ښکتنیو برخو کې د لیدلو وړ وي. همدا رنګه په Poliomyelitis او Quadriplegia کې هم لیدل کیدای شي.

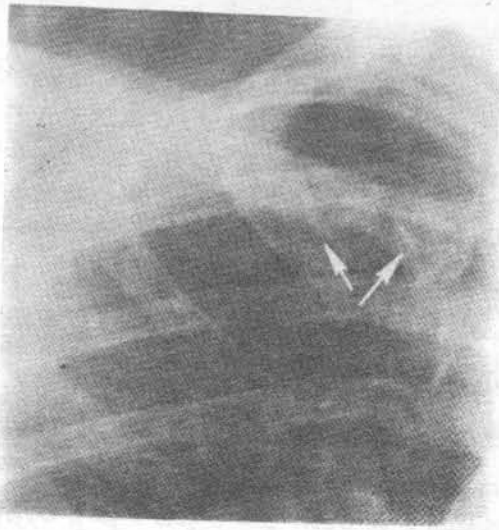

۲۲-۱۰ شکل: Rhomboid حفره- د غشو په وسیله غیر منظم ګرد حالت د ترقوې د هډوکي په لاندینی برخه کې څرګند شوی دی، چې په دې حفره دلالت کوي.

رخوه اقسام یا The Soft Tissues :

رخوه اقسامو د سینې د هډوکو برخه پوښ کړې ده او یو کثافت یې جوړ کړی دی، چې د سینې د رادیوګرافـي په کلیشه کې یې خیال ښکاره کیږي. کیدای شي چې د سږو او پلورا له پاسه یې خیال څرګنـد شـي او د یـوې ناروغې سره ورته والی ولري. د پوستکي خیال په هغه ناروغانو کې چې وزن یې له لاسه ورکړی وي. هـم لیـدل کیـږي، چـې هـرې خـوا تـه غځیـدلي وي. د ثدیـو خیـال معمولاً پرته له کومـو ستونزو د کتنـې وړ وي، او د سـینې پـه دواړو برخـو کـې یـې کثافت میـنـځ تـه راوړی وي. د ثدیو د (Nipple) خیالونه بنایي په ګرد شکل کثافتونـه څرګند کړي، چې په قدامـي منظـره کـې د څلورمـې بـین الضلعي مسافې او یا له هغـې نه ښکته ولیدل شـي. د دوی خیالونـه معمولاً پـه متنـاظر ډول په دواړو خواو کې وي. خو بـاید د فلزي مـارکر پـه واسطه په نښه شـي، چـې د سږو د دننیـو برخـو د افـاتو څخه توپیر شي. (۱۱-۲۲ شکل)

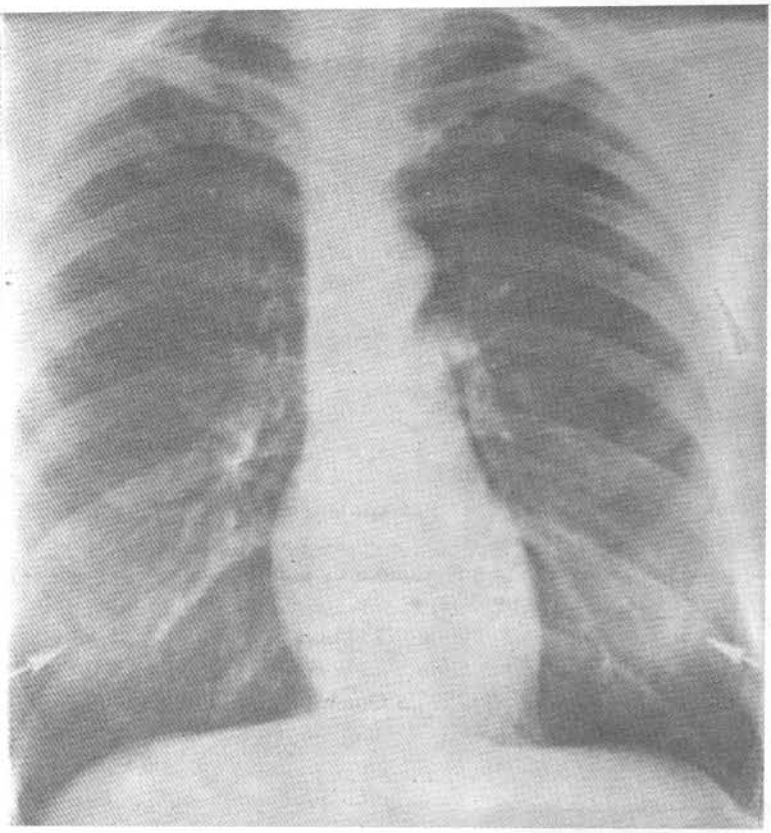

۱۱-۲۲ شکل: په دې شکل کې د ثدیو منظره څرګنده شوې ده، په یوه برخه کې د ثدیو نسج کوچنۍ ګرد شکل کثافت تشکیلوي (تیرونه) چې په شپږمه قدامي بین الفصي مسافه کې ښکاره کیږي.

د ترقوې له پاسـه د پوستکې او رخـوه اقسـامو خیـال پـه مـوازي تـوګه لیـدل کیـږي، چـې د Companion Shadow په نوم یادیږي. اندازه یې 2-3mm ضخامت پوري وي . خیال یې د سږي شـاته د کتنـې وړ وي. د رخوه اقسامو کتلې یا نوډولونه د سږو له پاسه د سږو د عقداتو په څیر خیـال څرګنـدوي. دا نوډولونـه بنایـي د پوستکي لاندې او یا په ژوره توګه د سینې په ساختمانو کې واقـع وي چـې د سـږو د افتونـو سـره د انـدازې او شکل له مخې توپیر کیږي. د سږو څخه بهرنوډولونه که چیرې موجود وي د ناروغ د ازموینې په واسطه پیژندل کیږي نو ددې له پاره باید په ارخیز، مایل او نورو وضعیتونو کې رادیوګرافي اجرا شي تر څو چې د نو ډولونـو موقیعت وټاکل شي. ځینې نوډولونه یواځې د قدامي او جنبي رادیوګرافیو په وسیله کتل کیدای شي.

The Mediastinum یا منصف:

اناتومیک ویش او د هغې محتویات:- منصف د ښي او کیڼې پلورا تر مینځ د سینې په منځنـې برخـه کـې د رادیوګرافي پر مخ خیال څرګنـدوي. د فص هـډوکی پـه خلـف او د صدري فقراتـو پـه قـدام کـې ټول صدري

ساختمانونه بې له سرو څخه احتوا کوي. په دريو غتو برخو ويشل شويدي. قدامي، منځني او خلفي منصف(۱۵-۲۲ شکل).

د علوي منصف څخه هم يادونه شويده چې د Manubrium sterni او څلور علوي فقراتو تر مينځ واقع دې چې د قدامي، منځنـي او خلفي ساختمانونه پکې ځاى لري چې د لاندې څخه مخ پورته په عرضاني توكه واقع دې نو پـه دې اساس قدامي، منځنـي او خلفـي منصف هم بلل كيږي. چې په سينه كې په عرضاني دول پروت دې. بدون لـه دې چې په وصفي تـوكه علـوي قسمت ځركند يا تعيين كړي. دا برخـه د ابـهر قـــوس او د هغــــې ځانـــــكې، Brochiocephalic وريدونـه، د وريـد اجوف علوي نمائى پورتنـى برخـه، وچـه غـاره، مـرې، صـدري قنـات. تـايموس، لمفـاوي عقـدات او قدامـي منصف په پورتنـي برخـه كـې د سينـي دننـي قسمت پـه واسـطه جنبـي يـا ارخيزې خواوې ئى د پلورا پـه واسطه او په قدام كې ئـى د قص هـدوكي پـه واسطه احاطه شويدى او په حلـف كـې ئـى پريكـارديوم او لـويي اوعيـــى ځاى لـري. دلتـه لمفاوي عقـدات، خينـى

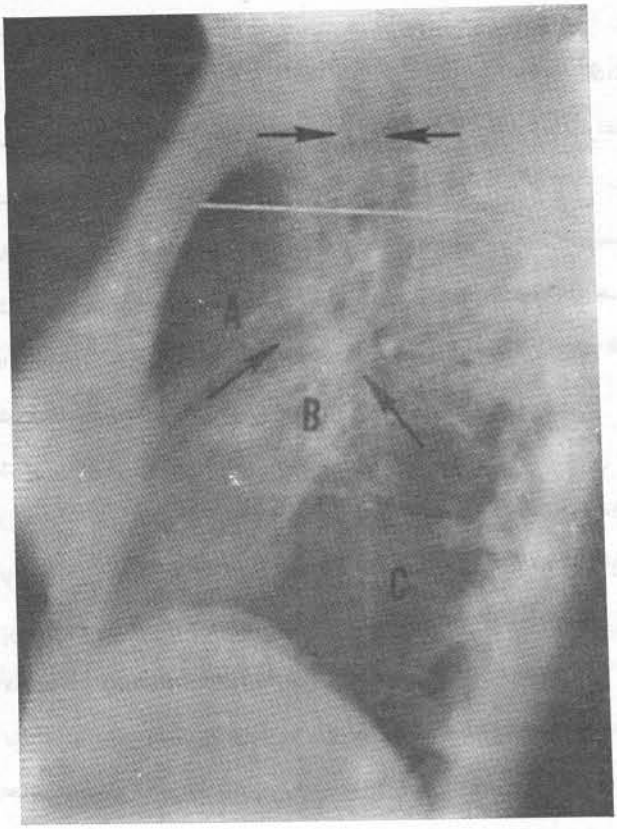

۱۵-۲۲ شكل. د سيني په ارخيزه منظره كې د منصف تقسيمات ښودل شوي دي. علوي منصف د قصي زاويې لـه پاسه د څلورمې ظهري فقرې له حذا سره موجود دى. A قدامي منصف ځركندوي B منځنى منصف او C خلفي منصف ځركندوي. په علوي منصف كې وچه غاره د غشي په وسيله ښودل شوى ده. همدا رنګه لاندېنې تيرونه ثره په مضاعف شكل ښكاره كوي.

لمفاوي اوعيى چې د ينې (ځكر) د محدبې برخې څخه راوتلي وي. تايموس، درقيه غده، parathyroid او د ثديې داخلي شريانونه او وريدونه ځاى لري چې ددوى محيطي برخه كې پښتى راتاوې شويدي.

پـه منځنـى منصف كـې زړه او پريكـارديوم، د ابـهر ساعده او مستعرض قـوس، د علـوي اجـوف وريـد، او Azygos وريد چې هلته تشيږي. Brachiocephalic شريانونه او وريدونـه، فرنيك عصـب، پورتنـى واكوس عصب، وچه غاره او د هغى تشعب، لوې قصبات، ريبوي شريان او د هغى دوه څانګى، ريبـوي وريدونـه او د هغى مجاورې لمفاوي عقدې. دا د قدام څخه د قدامـي منصف او د خلـف څخـه د خلفـي منصف پـه واسطه احاطه شويدي.

شاتنی یا خلفي منصف د اوعيو په خلفي برخه کې ځای لري، چې د زړه او پریکاردیوم شا او پــه دننـه کـې د دولسمې ظهري فقرې له حذا سره موقعیت نیسي، چې پــه کـې د نازلـه ابـهر صدري برخـه، مـری، صدري قنات، Azygos، hemi azygos وریدونه، لمفاوي عقدات، سیمپاتیک ځنځیرونه او سفلي واګوس عصب واقـع دی. د منصف په حدوداتو کې یوه سلسله تغیرات موجود وي، خو په زیاته اندازه پورتنی ویشنې یــا تقسیمات استعمالیږي.

د منصف او پلورا تصویرونه: A Mediastinal Pleural Reflexions

مخنی یا قدامي اتصالي لیکه: له یوې نرۍ عمودي لیکې څخه عبارت ده چې په قدام کـې یـې وچـه غـاړه او شا ته یې د فص هدوکې په سهمي پلان کې واقع دی.

دا د قص زاویې له سطحې څخه غځیدلې دي. (د منوبریوم قـص د اتصـال نقطـه) ښکتـه خـوا څو سـانتي کیـڼ طرف ځای لري. چې په قـدام کـې د پورتنـي لوبونـو حاشیوي او جـداري پلـورا څرګنـدوي، پـه کمـه انـدازه Areolar نسج چې د 1-2mm پورې پراختیا لري او معمولاً د وچې غاړې د یوې نـرۍ لیکـې پـه څیر ښکـاره کیږي. محدبیت یې کیڼ لورې ته وي.

شاتنی یا خلفي اتصالي لیکه: دا یوه نرۍ عمودي لیکه ده چې د وچې غاړې او مرۍ شا ته واقع ده. د سینې په دننه کې مخ ښکته د azygos او ابهر قوس د سطحې سره موجود دي او په علوي خلفي فصونو کې حاشـیوي او جداري پلورا باندې دلالت کوي. د قدامي اتصال لیکې څخه پیړه او لـوړه واقـع ده. (د قـص د زاویـې څخـه پورته) د وچې غاړې د هوایي خیال له پاسه ځای لري او محدبیت یې کیڼ طرف ته دی.

: Azygoesophageal Recess

دا ژورتیا یا فرورفتګي د ازایګوس ورید د ښکتنی سطحی څخه مخ ښکته او کیـڼ لـور تـه غځیـږي او حجـاب حاجز سطحې ته د ملا د تیر په قدام کې رسیږي. د ښي ښکتنی فص او د مرۍ ښي منظره څرګندوي. دا ننوتی ځای همیشه په مقعر ډول ښي خوا ته وي.

-:The Right Paratracheal Stripe

د وچې غاړې د شاوخوا ښي خوا لیکه یا خط عمودي شکل لري چې د وچې غاړې جنبي جدار او د ښي علـوي فص پلورا سره ارتباط لري. اندازه ئی د 1-4mm او فاصله ئی د Azygos ورید څخه دوه ملي متره لـوړه ده.دا د وچې غاړې پلورا او منصف په ناروغیو کې پراخه او بدلون مومي.

: Paraspinal Interfoce(Pleural Reflection)

په ښي خلفي خوا کې جداري پلورا په جنبي منظره کې صدري فقراتو سـره نـژدې والی لـري او ددې سـاختمانو تر مینځ ئی یوه عمودي لیکه جوړه کړیده غیر نورمال حالتونه پــه دې ځای کـې د رخـوه اقسـامو پیـروالی او یـا پراختیا څرګندوي په دې شرط چې پلورا، د پلورا منځنی برخه او یا د سږي مجـاورې برخـې اختـه کـړي پـه چپه خوا کې د نازله ابهر چې په جنبي جدار کې سږي سره نژدې دي په زیاتره وخت په کمه انـدازه ارتخیز. مګر معمولاً متشابه وي که چیرې ابهر نورمال وي نو د ملا د تیر د برخې د بیځایه کیدو سبب ګرځي.

لمفاوي عقدات **The Lymph Nodes**:د منصف عقدات په لویو برخـو ویشـل شـوي دي. لومـړی کروپ ئـی عبارت د منصف د قدامي Paravascular عقداتو څخه دي. د علوي اجوف ورید او ښي بې نوم ورید په قدام

او ښي خوا کې ځای لري. په چپه خوا کې د ابهر او ريبوي دريچې يا Carotid شريان په قدام کې موقعيت لري. يوه يا دوه لمفاوي عقدات د Arteriosum وتر قدام کې موجودې دي. د عقدي قناتونو د ابهر او ريبوي ريچې په برخه کې يوه مقعره ناحيه جوړه کړي چې د مستعرض ابهر قوس څخه لاندې او ريبوي شريان په مينځ کې واقع دې. کله چې دا عقدات غټ شي مقعريت ئې په محدبيت بدليږي. قدامي ګروپ لمفاوي عقدات د Midiastinoscopy په واسطه کتلای نه شو. لاکن د قص هډوکی د قدام څخه ئې بيوپسي اجرا کولای شو.

دويم ګروپ لمفاوي عقدات عبارت د Paratracheobronchial څخه دي چې دا بيا په دوو کوچنيو ګروپونو ويشل کيږي چې د وچې غاړې د شاوخوا د تشعب او د ريوي ريشی د عقداتو څخه عبارت دي. د وچې غاړې د ښي خوا لمفاوي عقداپ د وريد اجوف علوي او بی نوم وريد خلف کې ځای لري. د شزن په قدامي جنبي برخه کې ځرګنديږي. ددې ځنځير ښکتنی عقدات د Azygos عقدو څخه عبارت دې چې دا زايکون قوس په منځنی قسمت کې موقعيت لري. درناژ دا زايکوس عقداتو ته يواځی د ښي سږی څخه نه راځي بلکه د کيڼ سږي او لمافوي عقدو څخه هم صورت مومي چې دا د کلينيک له نظره ډير ارزښت لري او د دې لمفاوي عقداتو څخه بيوپسي اخستل کيدای شي او هم د منصف د سکوپي په واسطه يې کتلای شو. د کيڼ خوا وچې غاړې لمفاوي عقدات د ښي طرف په نسبت خلفي موقعيت لري. د وچې غاړې په خلفي جنبي قسمت کې او هم د چپ تحت الترقوي شريان په خلف او ابهر د قوس سره ځای لري. د تشعب لمفاوي عقدات د شزن له بيلوالي نه لاندې موقعيت لري او څو کوچنی عقدې د غټو قصباتو تر تنی پورې غځيدلي دي. همدارنګه څو لمفاوي عقدې مخکی او وروسته د وچې غاړې څخه موجودې دي د Carina د سطحی سره ځای لري. د سږو ريشو ته اوس Hilar nodes وائی چې د قصباتو داخلي برخو ته په مختلفو اندازو تر ريبوي اوعيو پوری غځيدلي دي. چې ارتباط ئې د قصباتو او اوعيو سره دې. څو غير ثابت لمفاوي عقدات بنائی په محيطي برخو کې د فصونو تر مينځ، په فص او يا په سږو کې موجود وي. د فصونو په قصيباتو کې او د فصونو ګروپ په فصيصي قصيباتو پورې اړه لري. د راديولوژي له نظره د ثروي برخو لمفاوي عقداتو او د فصی مرکزي برخو لمفاوي عقداتو کې توپير کيدای شي.

په منصف کې نور اضافي لمفاوي عقدات هم موجود دي چې دا هم په دريو محيطي برخو ويشل کيږي. جداري يا د سږي څخه بهرو خلفي ګروپ په مختلفو اندازو د پوښتيو د مينځ فاصلو په اوعيو او اعصابو کې ځای لري چې د صدري فقراتو په امتداد واقع دې. د ملا د تير لمفاوي عقدات په زياته اندازه د صدري فقراتو په نيمائی ښکتنی برخه کې ځای لري. د ثديو داخلي لمفاوي عقدات د ثديو د شريانو سره د پښتيو خلف او بين الضلعي فاصلو کې موجود دي په زياته اندازه علوي موقعيت لري. د حجاب حاجز لمفاوي عقدات د پريکارديوم په قدام او معمولاً د منځنی ليکې څخه په دوارو خواوو کې موجود دي.

مخکې وويل شو چې د وچې غاړې د ښي برخې عقداتو کې بيوپسي او د منصف سکوپي کيدای شي لاکن په قدامي کې ئی نشو اجرا کولای. د وچې غاړې د کيڼ طرف لمفاوي عقدات په زياته اندازه د سږو په تومورونو اخته کيږي. لاکن د ښي طرف لمفاوي عقدې د ښي خوا په واسطه او کله د چپ سږي د تومور په واسطه مصاب کيږي. د کيڼ سږي تومورونه قدامي لمفاوي عقداتو ته متاستاز ورکوي (Prevascular) او کله چې غټ شي نو د سينی د راديوګرافی په واسطه يې کتلای شو.

د Carina یا تشعب څخه ښکته لمفاوي عقدات زیاتره د ښکتنی فص په افاتو اخته کیږي (د علوي فص په نسبت). په نورمال ډول لمفاوي عقدات کوچنی او د سینی د رادیوګرافي په واسطه یې کتلای نه شو. کله کله خیني کوچنی نورمال عقدات د C.T په واسطه څرګندیږي.

د منصف نوري رادیولوژیکي منظرې:

که چیرې په غوره توګه د سینی رادیوګرافي اجرا شي نو معمولاً وچه غاره او غټ قصبات خیال ښکاره کوي دا ساختمانونه په منصف کی موجود دي. دشزن موقعیت په منځني برخه کې لاکن په کمه اندازه د ابهر د قوس په برخه کې ښي خوا ته بیځایه شوي وي. په نوو پیدا شوو ماشومانو کې وچه غاره د ابهر د قوس څخه ښي خوا کې فاصله لري لاکن دا معمولاً د کتنی وړ نه وي. خاصتا تر پنځه کلنی پورې. په زړ. خلکو کې بنایي په کمه اندازه په کین طرف کې د قوس له پاسه موجوده وي.

دا د یوه قانون په توګه منل شویده چې د قصباتو زاویه په عمودي پلان کې تر پنځه لس(۱۵) کلنی پورې په مساوي توګه وي. او وروسته له هغې ښي خوا ته بیځایه کیږي. دا له دې کبله چې په کین طرف کې زاویه زیاتیږي چې دا د نورمالو کاهلانو منظره ده. وچه غاره د شپږمی رقبی فقرې څخه پیل او مخ ښکته پلو د پنځمی صدري فقرې د حذا پورې امتداد مومي او یا په کمه اندازه ددې څخه ښکته وي او وروسته له هغې په دوو برخو ښي او کین قصباتو ویشل کیږي. د رادیوګرافي د کلیشې پر مخ د یوې تورې لیکې په څیر د کتنی وړ وي او تشعب تر برخې پورې ښکاره کیدای شي(۱۲-۲۲ شکل).

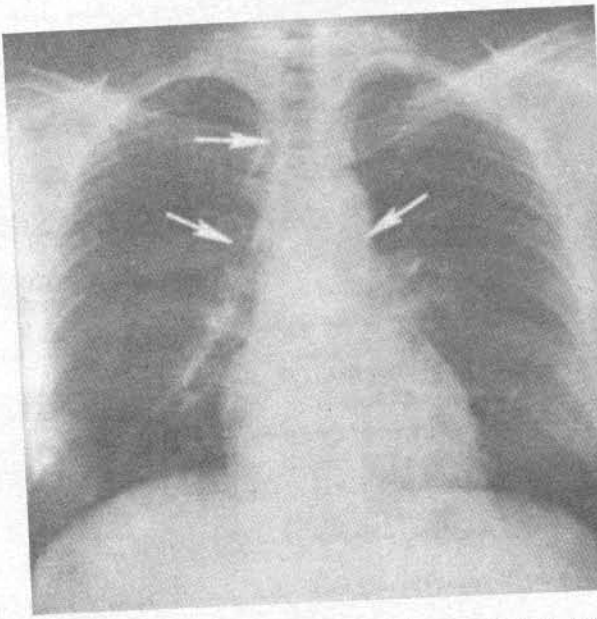

۱۲-۲۲شکل: نورماله سینه: غشي توتکه (وچه غاره) او لوي قصبات څرګندوي.

ښي لویه قصبه ښکته پلو ممتد او په کاهلانو کې په زیاته اندازه د کین په نسبت عمودي ده او په دوو برخو ویشل کیږي او له برخه ئی علوي فص ته چې په کمه اندازه ئی ښي ریوي شریان پوښ کړیدي چې د Aparterios شعبی په نامه ئی یادوي. هغه ځانګه چې مخ ښکته پلو غځیدلی ده د Hyporteriol یا Intermedius ځانګې په نامه یې یادوي. چې ښي ښکتني فص ته دوام مومي د منځني فص ځانګه د ښکتني اخیري شعبی څخه راووځي او مخ ښکته پلو سیر کوي. د مبدا څخه په جنبي او سلفي توګه دوام مومي. په کینه خوا کې کله کله لویه قصبه د ښي خوا په نسبت اوږده وي او د وچې غارې سره لویه زاویه جوړوي. په جنبي توګه زاویه په راوتلې ډول او په اخره برخه کې په دوو برخو ویشل کیږي چې عبارت د ښکتني فص قصبات او چپ علوي فص قصباتو څخه دي

چې په کمه اندازه په افقي توکه وي. د کیڼې لوبې قصبي امتداد مخ ښکته په جنبي تـوکه پـه سفلي فص کـې دوام مومي معمولاً ددې امکانات شته چې لوې قصبات او د هغې څانـکې پـه پورتنـی او ښکتنـی فص کـې پـه نورمالو ناروغانو کې ووینو.
دا ساختمانونه د وچې غاړې په څېر ښکاره کیږي د تور خیال لرونکې لاکن کوچنی اندازي لري او قطر ئـی کم وي. د سینی په قدامي منظره کې د منصف خیال فص د هدوکي او صدري فقراتو د پاسـه وي چـې د نورمـالې رادیوکرافي پر مخ یو کثافت څکندوي. په ښې خوا کې علوي سرحد د Brachiocepholic شریان یا ورید پـه واسطه چې د ورید اجوف علوي څخه لاندې ځای لري واقع دې. د ساعده ابهر د قوس خیال معمولاً نه ښکاره کیږي لاکن د زړه او ابهر په ناروغتیاوو کې پراخیږي او محدب شکل غـوره کـوي چـې فاصلـه ئـی کمـه وي. د ساعده ابهر څخه لاندې په سروې برخه کې یو بل محدب کوچنی قوس دې چـې عبـارت د ښې ازیـن څینـی دې چې د ښې ښکتنی منصف په سرحد هم دلالت کوي.
په کینه خوا کې تحت الترقوت شریان د منصف علوي سرحد تشکیل کـری دی. لـه دې څـخـه ښکتـه یـو کرد محدبیت د ابهر د قوس نه عبارت دی. د ابهر او ریوي دریچه (AP) چې په موضیعـي تـوکه محدبیـت دی د ابهر د قوس او ریوي شریان تر منځ نقطې یا ځای نه عبارت دی ریـوي شـریان پـه کیـنه برخـه کـې د ابـهر د قوس څخه لاندې واقع دی. کیڼ بطین د منصف کیڼ ښکتنـي سـرحد تشـکیل کریـدی. همدارنـګه یـو کـوچنـی سکمنټ ریوي شریان د سروي برخې نه ښکته موجود وي. په نوو زیږدلـو ماشـومانو کـې د Thymus غـده پـه غټ شکل د قدامي منصف په علوي برخه کې خیال څرګندوي. کله چې خیال ښکاره کري نو علوي منصف پـه پراخه شکل کتل کیږي. دا پراختیا په غیر متناظر دول وي. د تایموس غـده وروسـته د علـوي منصـف پـه دوارو خـــواوو کـــې خیـــال ښکـــاره کوي.
کلـــه چـــې د تایمس غده غټه شـي نـو پـــه ښکتنـي سـرحد کې کله کله پـه یـوه یـــا دواړو خواو کې زاویـه جـــوړوي او د یوې کشـتی پـه څیر خیال غوره کوي(۲۷-۲۲شکل).

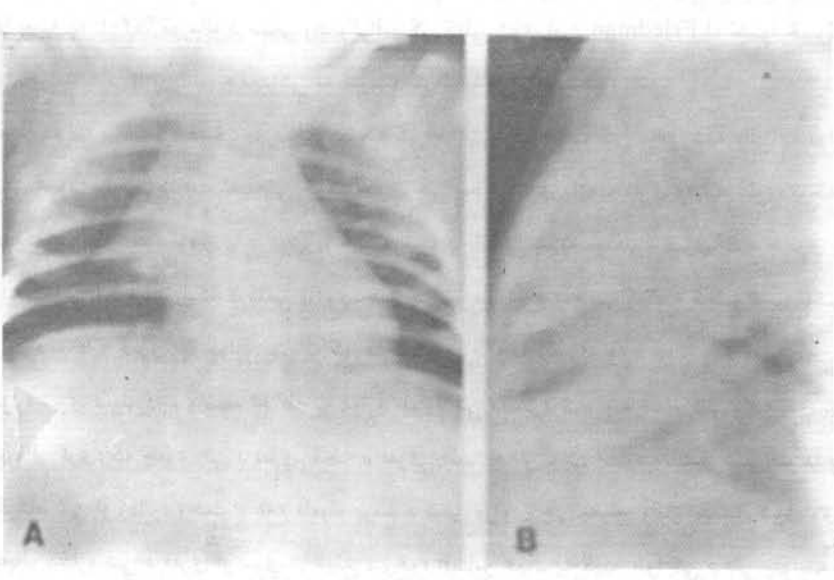

۲۷-۲۲شکل: په دې شکل کې د تایمس د غدې ښې فص غټ شوی دی.A- په ښې خوا کې زاویوي حالت پیدا شوی دی چې د sail په نښه دلالت کوي. B- په دې جنبي منظره کـې د منصف په قدامي خلفي برخه کې کثافت موجود دی، چې د تایمس په واسطه پیدا شوی دی.

خپیني وخت دا غده په حبیبوي شکل ښکاره کیږي. کله چې په علوي منصف کې پراختیا موجوده وي نو دا ضروري ده چې په ارخیز ډول راديوگرافي اجرا کړو. تر څو ددې غدې خیال څرګند شي. کله چې په نوو پیدا شوو ماشومانو کې په علوي منصف کې په منځنی اندازه پراختیا موجوده وي نو دا په غیر نورمال حالت باندې دلالت نه کوي دا ځکه چې د ژوندانه په لومړني کال کې دا برخه پراخه وي. چپ علوي بين الضلعي ورید د دویم، دریم او څلورم بين الضلعي وریدونو څخه په خلفي توکه منشا اخلي. مخ ښکته پلو د فقراتو په جنبي درزاو په قدام کې د ابهر د قوس د سطحې سره موجود دي. دا په خلفي برخه کې په بې نوم ورید کې تشیږي. په ۷۵% ناروغانو کې دا ورید په اخیري برخه کې د Hemiazygos ورید د اضافي برخې سره یوځای وي. دا ورید د ابهر د قوس څخه راتاوو شوي او کله کله په مختلفو ډولو وي. کله چې په جنبي، سفلي برخه او یا د ابهر په علوي جنبي برخه کې وي نو په کوچنی اندازه راوتلی خیال د ابهر په څوکه کې د کتنې وړ وي چې دا د ورید په شته والي دلالت کوي په عرضاني مقطع کې کتل کیږي او د ابهر څخه راتاوو شوي وي. (۱۳-۲۲ شکل).

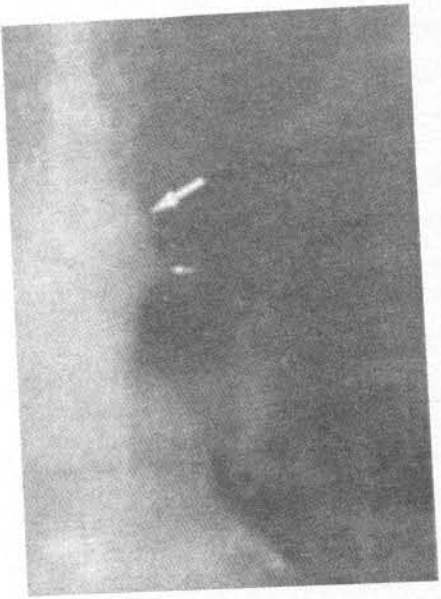

۱۳-۲۲ شکل: د ابهر بارزه- پاسنی بین الضلعي ورید (کوچنی غشی) چې د ابهر له مستعرض قوس څخه راتاو شوی. (غټ غشی)

دا پيښه په ۱-۴% نورمالو د سینی راډیوګرافیو کې کتلی شوې او د Friedman له خوا څیړل شوې ده چې قطر ئې د 4- 5mm په حدود کې په نورمالو ناروغانو کې تثبیت شوې دي.

سږي تقریباً د قدامي منصف په منځنی برخه کې ځای لري. په سږو کې د هوا شته والي په دواړو خواو کې د یوې عمودي لیکې کثافت له مخې څرګند کړي چې مخکې ترې یادونه شوې وه. په علوي برخه کې د قص د هدوکو د زاوئی سره نژدې یا د دریم یا څلورو انچو په اندازه ښکته موقعیت لري. که چیرې په فوري توکه راديوگرافي اجرا شي لیکه د کتنې وړ وي. کله چې یو سږې د منځنی لیکې څخه تفتق وکړي دا لیکه هم ورسره بیخایه کیږي. په دواړو نهایاتو کې دا کږښه پیره او یا منحرفه وي.

دواړه سږي د پلورا په واسطه احاطه په دواړو خواوو کې د ملا د تیر په قدام کې واقع دي. 2-5mm پوړې پیروالې لري. که چیرې ئې د سږي څخه د فقري جنبي جدار پورې اندازه وټاکل شي نو دا پورتنی حد په خیال ښکاره شي او زیاتره وخت د هغه فلمونو پرمخ د کتنې وړ وي چې په لوړ ولتاژ اخستل شوي وي. کله چې ئې په ښي خوا کې د فقرې او سږي تر مینځ د رخوه اقسامو خیال په کینه خوا کې د ښي پلو په نسبت پیروي. په ښي خوا کې د پلورا خیال هم د کتنې وړ وي چې د سینې په ښکتنی برخه کې د مرې د جدار سره څرګندیږي(دا زایګوس او مرې په ننوتی ځای کې) په نورمال حالت کې د ملا د تیر په ښي خوا کې د سږي ثره د سږي د شریانو په واسطه جوړه شویده. همدارنګه د سږي وریدونه، قصبات، د قصباتو شریانونه او وریدونه او لمفاوي عقدات هم په دې ځای کې موجود دي. په نورمال حالت کې ریبوي شریانونه او وریدونه د

راديوګرافي د کليشي پر مخ يو کثافت څرګندوي. ليکن کينه خوا ثره د ښي ثرې په نسبت لوړ موقيعت لري. ځکه چې چپ رييوي شريان د کينۍ لوې قصبې دپاسه تير شوي او ښی د ريوي شريان د ښی علوي فص د قصبي څخه ښکته ځای لري. د ثرې د لوړوالي تناسب ښائی په غوره توګه د نسبتي حجم يا د علوي فصونو د ښکتينو برخو د کموالي له مخې وټاکو. دا ښائی د ګيډې د داخلي کتلو او يا د حجاب حاجز په انوماليو کې بدلون وومومي.د سينی د عمودي قطر اندازه په دې توګه ټاکل کيږي چې يوه ليکه په موازي توګه د صدري فقراتو سره د سږي د زروي د څوکی څخه د دوارو خواوو حجاب حاجز ونو پورې صورت مومي. په ښي خوا کې د ثرې موقعيت د سطح اندازه د ښي علوي فص د شريان زاويه چې مخ پورته پلو او د ښي علوي فص د وريد چې کيڼ ازين خواته دی ټاکل کيږي. په کينه خوا کې د ثرې موقعيت د هغه منځنی نقطی څخه ټاکل کيږي چې د وريدي شريان په علوي قسمت او د چپې لوئی قصبی په پورتني سرحد کې ځای لري. د دې تناسب په دې توګه محاسبه کيږي چې ثري څخه د پاسه عمودي ليکې اوږدوالي د ثري څخه لاندې کربنی باندې تقسيم کيږي. چې د چپې خوا او ښي خوا نسبت د يو څخه کم او ښي خوا د يو څخه زيات دې. دا اندازه د هغه فلم له مخې ټاکل کيږي چې په زور شهيق او د ۷۲ انچو په فاصله اخستل شوې وي. که چيرې د حجاب حاجز قبه په قدامي منظره کې د پنځمې او شپږمې پښتی سره سمون وخوري نو د تنفس نتيجه غير کافي ده.

په ښي خوا کې نسبت په متوسط اندازه Standardeviation 0.21-1.31 په کينه خوا کې په منځنی اندازه Standardeviation 0.07-0.84 دې. ددې اندازې له مخې د هرې ثري لوړوالي يو د بل څخه توپير کيدای شي. د نورمالې سينې رايوګرافي په واسطه په ثروي برخه کې لمفاوي عقدات په پوره توګه نه پيژندل کيږي او د ثري کثافت سره ئی توپير نشو کولای لاکن کله چې غټې شي او يا په عقده کې کلسيم ځای ونيسي نو خيال ئی د کليشي پر مخ د کتنی وړ ګرځي. په نورمال حالت کې د ثروي برخې خيالونه په مختلفو ډولو وي او مشکله ده چې دقيقاً وويل شي چې دا غير نورمال ده دا ځکه چې د ريبوي اوعيو اندازه د وينی د اندازې او د هغه اوعيو پورې چې په ثره کې موقيعت لري اړه لري او د هغه ناروغتياوو پورې تړلې ده چې د وينی اندازه کموي او يا ئی زياتوي.په پای کې ويلای شو چې د ثروي برخو د اندازو توپير د وينی د اوعيو د جدار د تغييراتو پورې اړه لري. د ثروي برخو لمفاوي عقدو غټوالې ښائی ددې برخو د غټيدو سبب ګرځي او که چيرې په ثروي برخو کې په کمه اندازه غټوالي موجود نه وي نو دا ممکنه نه ده چې سبب ئی مشخص کړل شي.

د سينې په اړخيزه راديوګرافي کې د منصف اناتوميک تقسيمات پيژندل کيدای شي(۱۵-۲۲ شکل)

علوي منصف د افقي خط د پاسه ځای لري او په ډيرو نشرياتو کې دا مسئله تائيد شويده. قدامي منصف په هغه نسبتي لوسنس کې واقع دی چې د قص هډوکې او زړه يې تر مينځ موجود دي. د مثلث په څير منظره لري. راس يې مخ ښکته پلو دی. د سينی دقفس دننی عضلات ښائی په اوار شکل چې کناورنه ئی د تعين وړ وي د رخوه اقسامو د کثافت په څير د فص د هډوکي په خلفي ښکتنی برخه کې په قدامي منصف کې څرګنديږي چې زياتره د نارينه په عضلاتو کې د کتنی وړ وي. په قدامي منصف کې غټه د تايمس غده په نوو پيدا شوو ماشومانو کې د کثافت سبب کيدای شي. منځنی منصف په ښه توګه د اړخيزې راديوګرافي په وسيله پيژندلای شو چې د زړه او ابهر څخه عبارت دي. خلفي منصف د زړه او د ملا د تير تر منځ واقع دې. تور

خیال څرګندوي. څکه چې په نورمال حالت کې سږي په دې برخه کې واقع دې زړه او لوې اوعیې چې کثافت ئې تشکیل کړي موجود نه دې.

وچه غاړه په اړخیزه رادیوګرافي کې د کتنې وړ وي تور خیال چې په کمه اندازه خلفي موقعیت لري پـه سینه کې موجود وي. د وچې غاړې خلفي جدار د 2-4mm پورې پیروالې لري دا د هغې هوا په واسطه ټاکلې شو، چې په قدام کې په وچه غاړه کې موجود وه او په خلف کې د هغې هوا له مخې چې په سږي کې ځای لري پیژندل کیدای شي. که چیرې په پوره اندازه هوا په مرئ کې موجوده وي نو بنائي چې د مرئ او وچې غاړې جدار ولیدل شي. کثیفه عمودي لیکه د وچې غاړې سره نژدې د مرئ په جدار دلالت کوي. د شزن تشعب کله کله د یوه کوچني سګمنټ په شکل په یوه یا دواړو علوي فصونو کې ښکاره کیږي په دې شرط چې ناروغ پـه پوره اندازه اړخیز وضعیت کې نه وي. د چپ پورتني فص قصبه د ښي په نسبت ښکته موقعیت لري او معمولاً په واضح ډول د کیڼ ریوي شریان د کثافت تر شا ښکاره کیږي چې ددې څخه پورته ځای لري. د ښي علـوي فص قصبات چې د شریان دپاسه واقع وي مشکله ده چې په ډیرو پیښو کې ولیدل شـي او یـا ئـې تـوپیر اجـرا شي دا تقریباً 1-2 cm د چپ علوي فص د قصباتو د پاسه ځاي لري. په دې برخه کې ځینـې وخـت پـه غیر منظم ډول د ستورو په څیر کثافتونه لیدل کیږي. چې د ثروي برخې د اوعیو پـه ساختمانو دلالت کـوي. کیڼ ریوي شریان خلفي او جنبي خوا ته راتاوو شوې او د ښي ریوي شریان په نسبت خلفي موقعیت لـري او د اړخیزې رادیوګرافي په واسطه ښکاره کیږي. که چیرې نـاروغ تـه پـه ښي قدامـي مـائیل وضعیت کـې د ۵-۱۰ درجو پورې تدور ورکړل شي نو ریوي شریانونه خپل ځان جلا کوي او نور ساختمانونه د پاسـه پـرې ځاې نـه نیسي نو په دې اساس هر یو په واضح ډول د کتنې وړ ګرځي.

په ښي خوا کې قصبات په کمه اندازه قدامي موقعیت د چپ ښکتني فص د قصباتو په نسبت لري. همدارنګه د قصباتو خلفي جدار په واضح ډول د یوې تورې لیکـې پـه واسطه ښکـاري چـپ قصبـات د ۵۰% څخه زیـاتو ناروغانو کې د کتنې وړ دي. که چیرې ددې قصباتو په جدار کې پیروالې موجود وي هم ښکاره کیـدای شـي. د منصف په ازموینه کې کولای شو چې مرئ د کثیفه موادو په واسطه یعنی د غلیظه باریوم سـلفیت د تطبیـق پـه اساس څرګنده کړو او وروسته له هغې د مرئ ارتباط د نورو ساختمانو سره او یا هغه غیر نورمال حالات چې په منصف کې موجود دي ښکاره شي. د مرئ ارتباط د وچې غاړې سره او په همـدې شان ددې اړیکـه د زړه سـره هم پیژندل کیدای شي.

د نورمال منصف کمپیوټرایزډ توموګرافي:

د منصف خیال د CT واسطه په ترسیم کیږي د عرضاني مقطع په شکل اناتومي څرګندوي او هغـه ترسیم چـې د سینې د رادیوګرافي د پاڼې پر مـخ صورت مومـي پـوره فـرق او تـوپیر لـري. پـه ځانګړې ډول ساختمانونه څرګندیږي او هغه برخه چې غټه شوې وي د کتنـې وړ ګرځي. د قصبـې او تـر قـوې مفصـل د سطحې سره د سینې په دننه موقعیت کې پنځه اوعې ښکاره کیږي(۱۶-۲۲شکل).

په ښي خوا کې (د قدام څخـه خلـف تـه) Brachiocephalic وریـد او شریان (معمولاً دوریـد څخـه منحنـي منظرې) په کینه خوا کې (د قدام څخـه خلـف تـه) چـپ Brachiocephalic وریـد، Caroted شریانونه او

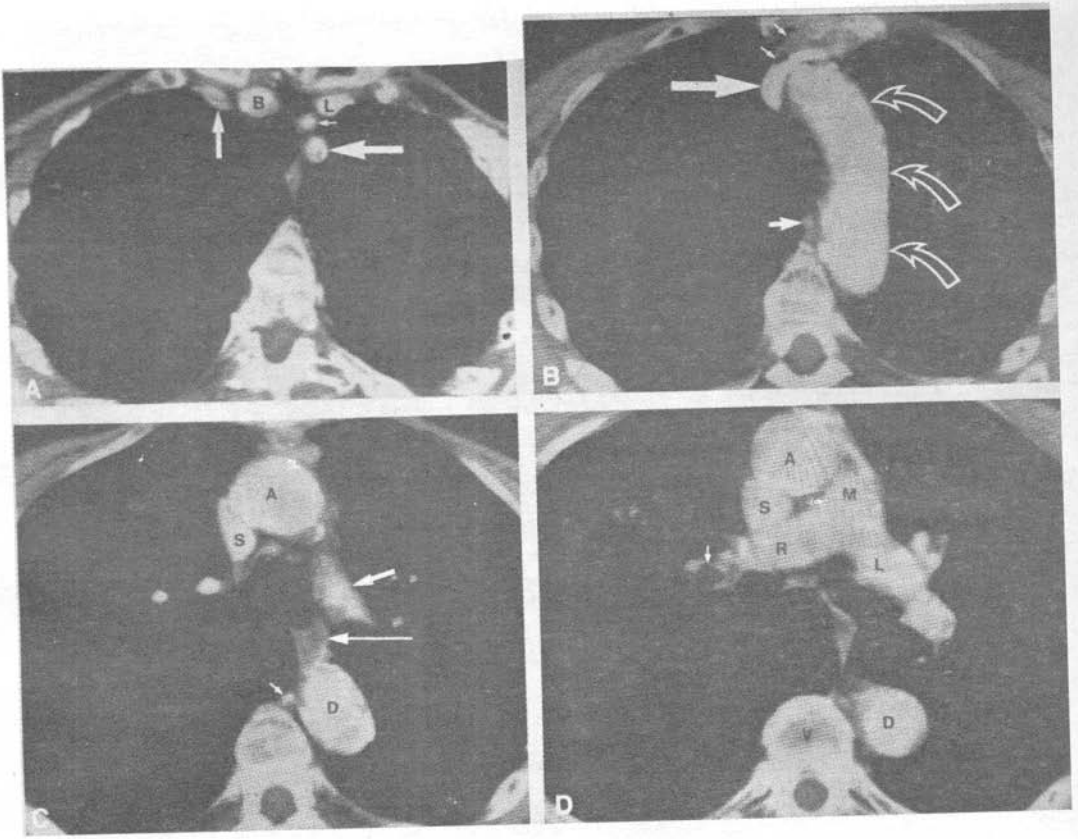

۱۶-۲۲ شکل: د منصف CT اجرا شوی دی (د منصف کړکی) چې نارمل منصف څرګندوي. A- کیڼ براکیوسیفالیك ورید (L) براکیو سیفالیك شریان (B) کې تحت الترقوي شریان (لوی غشی) ښي براکیوسیفالیك ورید (منحنی غشی)، کې کامن کاروتید شریان (کوچنی غشی). CT -B د ابهر د قوس د حذا سره. د ابهر مستعرض قوس (خلاص غشي)، د علوي اجوف ورید یو ځای کېدل د براکیو سیفالیك ورید سره (غټ غشی)، مری (کوچنی غشی) په قدامي منصف کې ګاز (ابسې) (نري غشي). CT -C له قدامي کړکۍ سره. ساعده ابهر (A)، نازله ابهر (D) و علوي اجوف ورید (S) کیڼ ریوي شریان (لنډ غشی)، مری (اوږد غشی)، ازیګوس ورید (نری غشی). D- د ریوي شریان تشعب(M) کیڼ ریوي شریان (L) د ښي ریوي شریان (R) ، علوي اجوف ورید (S) ، د ښي علوي فص قصبات (غشی).

ښائی تحت الترقوي شریانونه څرګند شي. د ابهر د قوس د سطحی سره (۱٦-۲۲شکل). یوازې د علوي اجـوف ورید او ابهر کتل کیږي.

وچـه غـاړه او مـرې پـه اضافي تـوکه ښکـاري. کلـه چـې ابـهر پراخـه او پـه معـوج ډول وي نـو کیـڼ Brachiocephalic ورید ښائی د قوس په قدامي برخه کې وي. د ابهر او ریيوي د ریچې سره د ابـهر د قـوس

څخه لاندې د ابهر تشعب، ساعده او نازله ابهر، ورید اجوف علوي، وچه غاړه او مرۍ په عرضاني مقطع کې د کتنی وړ وي.(۱٦-۲۲ شکل).

ددې برخې سره د ازایکوس قوس چې قدامي برخې د مـلا د تیر کـې واقع وي او د S.V.C څخـه دننـه وي ولیدل شي. د تشعب د سطحی څخه ښکته ابهر، S.V.C او مرۍ د چپ ریبوي شریان سره کتل کیـږي او هـم ښي لویه قصبه د ښي علوي فص قصبه، د ښي علوي فص شریان(قدامي نبنه ئی) د قصبی څخه قدام تـه او د ازایکوس ورید د ستون فقرات څخه مخکښی توته (۱٦-۲۲شکل) لیدل کیدای شي.

یو کوچنی سکمنټ د ورید اجوف علوي په برخه کې د ازایـکوس وریـد هـم ښایـي ولیـدل شـي. د دې سـطحې څخه ښکته ښي ریوي شریان چې د لوي ریبوي شریان څخه په دوو برخو ویشل شوې وي کتـل کیـږي د قـدام څخه خلف ته تاوو شوې او د ساعده ابهر او S.V.C خلف ته پـه مـائیل وضعیت کـې موقعیـت لـري. نازلـه ابهر، منځنی قصبه او د کیڼ علوي فص قصبه معمـولاً پـه دې سـطحه کـې د کتنـی وړ وي. د ښروي اوعیـو او قصباتو څخه به وروسته په مفصله توګه یادونه وشي. یو سانتی د کیـنی علـوي قصبـی د سطحی څخـه ښکتـه ښی او چپ ازینات د ابهر ریشه یا جذع، ساعده ابـهر او لـوي ریبـوي شـریان کتـل کیـږي. چـې د مـرۍ او ازایکوس ورید سره واقع وي.

ریوي وریدونه (S) چې په کیڼ ازین کې تشیرې ښائی ولیدل شي چې مرۍ د چپ ازین خلف کـې د کتنـی وړ وي. ددې څخه ښکته سطح کې بطینات او قدامي پریکارد یوم د لیدلو وړ وي چې په نرې کثیف شـکل د فـص د هدوکي شاته ځای لري او خلف او قدام ته تـرې شحمي طبقـه تـاوه شـوې وي. وریـد اجـوف سـفلی جنبـي موقعیت لري او په نرې وریدي ډول ساختمان د ښي ازین او اکلیلي سینوس څخه ممتد وي. مرۍ او نازلـه ابـهر هم په دې قطعه کې کتل کیږي. جداري پرده معمولاً په قدام کې ښکاره کیږي. کله چې وریدي حلقه ئی کثافت غوره کړي نو بطینات او جدار د کتنی وړ وي. د زړه څخه لاندې د حجاب حاجز برخی کتل کیږي همدارنګه سږي چې قدام ته ئی مری واقع ده. نازله ابهر – ازایکوس او Hemiazygos وریدونه او صـدري قنـات خلفي قسمت کې ښکاره کیږي.

دا نبنی مخ ښکته پلو خلفي منصف خواته غځیږي. د (ځګر) علوي برخه په ښي خوا کې او کله کلـه پـه کیـڼه خوا کې ښکاره کیږي. همدارنګه معده او توری هم ځرګندیږي.

وریدي کثیفه مواد کولاې شو چې د Dynamic Scaning په واسطه ئی سرته ورسوو په دې توګه چـې کثیفـه مواد په ورید کې تطبیق او په ډیرې چټکی سره Scaning سرته ورسیږي کیدای شي چې په همدې سطح او یـا مختلفو سطحو کې دا معاینه اجرا شي. ددې میتود څخه په هغه وخت کې کار اخستل کیږي چې د اوعیـو پـه ساختمان کې شکمن حالت موجود وي او یا ناروغي پیدا شوې وي. ددې له پاره چې په زیاته اندازه Scaning اجرا شي نو لازمه ده چې دوامداره Drip تطبیق کړو.

په زیاتره دیپارتمنتونو کې د منصف CT وریدي ذرقیات د کثیفه موادو په وخت کې او یا وروسته له هغی اجرا کوي. د کثیفه موادو د وریدي زرق اندازه د 125-150ml پورې ده چې کثیفه مواد ٦۰% وي. د منصف او ثړي نورماله مقایسوي CT څیرنه چې اناتومیک بدلونو ښکـاره کـوي وروسـته مطالعـه کیـږي. یـو شـمیر کتابونـه او خپرونی په دې هکله موجودې دي لکه Kieffer او Heitzman اناتومي.

The Pulmonary Hila یا د سږو ثرې:-

د سږي په ثروي برخه کې شریانونه، وریدونه او قصبات واقع دې چې یو دبل سره نژدې اړیکې لري. د 1cm پیړوالی Scans په واسطه یو سانتي متر فاصله معمولاً په لاس راځي. که چیرې استطباب پیدا شي د اضافي اندازې څخه هم کار اخستل کیږي. حرکي یا Dynamic ډول Scans ته معمولاً اړتیا نه پیښیږي. شریانونه او

۱۷-۲۲ شکل: د CT په واسطه د قصبي کړکۍ ساختمانونه ښودل شوي دي. مقطع د 8mm X 8mm پر له پسې CT اجرا شوي دي. A- د شزن له تشعب څخه پورته CT، وچه غاړه یا توتکه (غټ غشی)، د ښې زروې سګمنت قصبه (کوچنی غشی قوس (کوږ غشی). B- د Carina له سطحې سره CT اجرا شوی دی. کرینا (غټ غشی)، د کیڼ زرویي سګمنټ قصبات (لنډ غشی)، د ازیګوس شوی ده. کیڼ زرویي سګمنټ قصبات (غشی). C- له کرینا څخه لاندې CT اجرا شوی دی. د ښي علوي فص د قصباتو تنه د کوږ غشي په واسطه ښودل غشی) د ښي علوي فص قدامي او خلفي قصبات (منځني غشي) ښي علوي ریوي ورید (خلاص غشی). D- د منځني قصباتو له حذا سره اجرا شوی دیز کینه غټ قصبات (غټ

وریدونه په ښه توګه مطالعه کیدای شي. همدارنګه ددوي ارتباط د قصباتو سره تر قیصباتو پورې پـه پـوره تـوګه ښکاره کتلای شو. د Scans پواسطه ددوی ارتباط یو د بل سره پیژندلای شو او د غلطی څخه مخنیوی کوي.

ښي ثړه:

د ثړوي برخې د علوي قسمت سکن (Scan) د وچې غاړې اخري برخې پورې چې د تشعب څخه پورته واقع دې ښکاره کوي. د ښی علوي فص د ذروي د سګمنټ قصبات هم لیدل کیږي. شریان ئې پـه منخنـی قسمت او

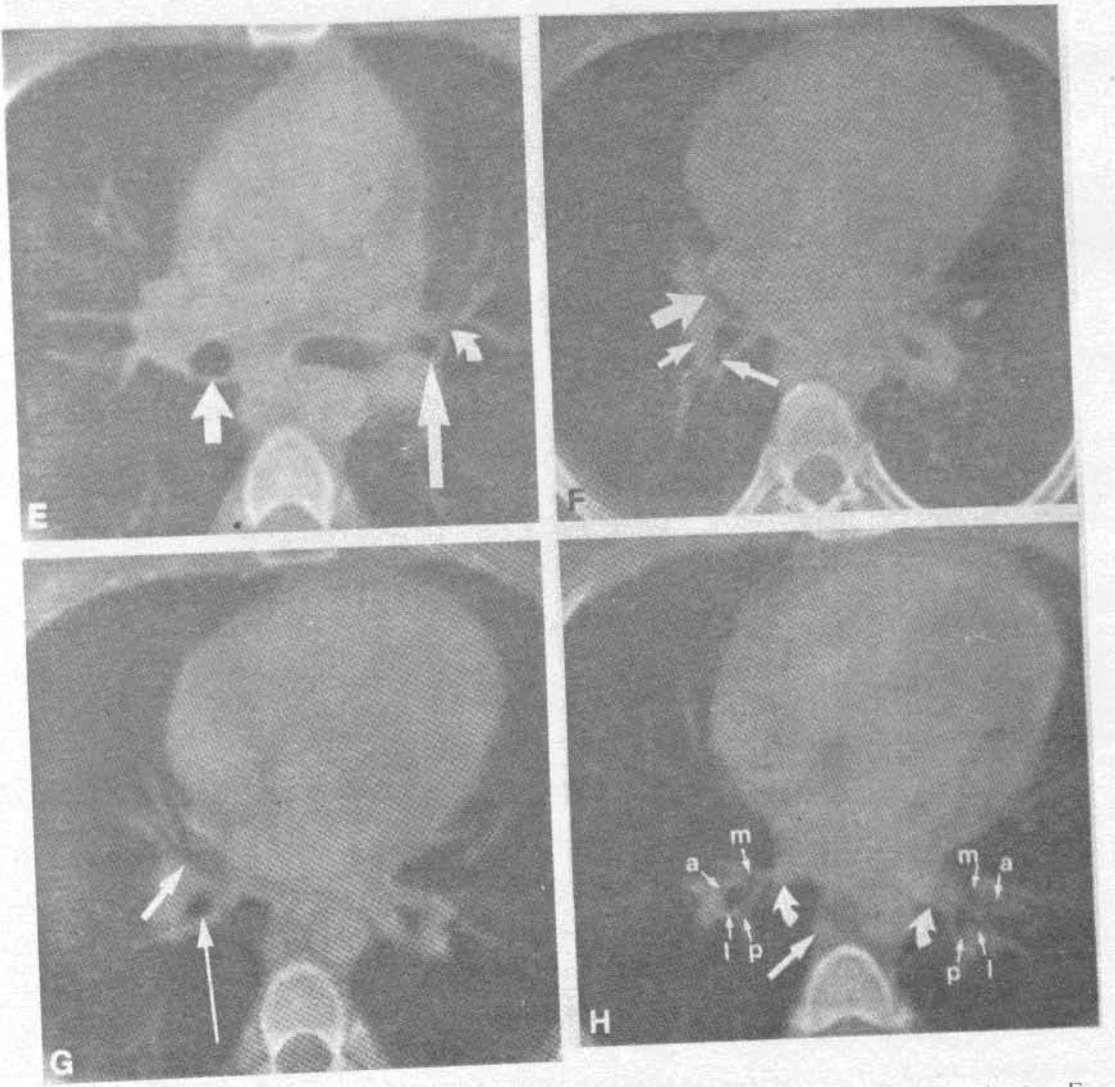

E - د قصباتو د Lingularبرخې سره سي تي اجرا شوی دی، چې د کوږ غشي پـه واسطه ښکاره کیږي. د کیڼ علوي فص قصبات په دې شکل کې د اوږد غشي او منخني قصبات د لنډ غشي په واسطه ښودل شوي دي. F- د ښي متوسطه فص سره CT اجرا شوی دی (غټ غشی)، د ښي ښکتني فص د علوي سګمنټ قصبات (منځنی غشی)، ښي بین الفصي شریان (کوچنی تیر). G- د ښي متوسطه فص د قصباتو د تشعب په برخه کې چې د غشي په واسطه ښودل شوي دی، او د ښي سفلي فص قاعدوي قصبات د غټ غشي په واسطه ښودل شوي دي. H- د سفلي ریوي وریدونو سره سي تي اجرا شوی دی، چې د کږو غشو په واسطه ښودل شوی دی، ازیګوس ورید (غټ غشی)، قاعدي سګمنټل قصبات (کوچني غشي)و M متوسطه، A قدامي، L جنبي، او P خلفي حالتونه ښکاره کوي.

ورید ئی په جنبي برخه کې ځای لري. (۲۲-۱۷a شکل).

همدارنگه په دې برخه کې بنائی د نورو اوعیو خیالونه هم ولیدل شي. په نورمال حالت کې دا د هغه اوعیو ځخه چې د قصباتو سره نژدې واقع وي کوچنی دې. په بله مقطع کې یو سانتي متر ښکته د Carina د تشعب ځای معمولاً د ذروي د سگمنټ قصبی ، شریان او ورید سره په منځنی ا و جنبي برخه کې موجود او د کتنی وړوي (۲۲-۱۷b شکل). بله مقطع د ښي علوي فص د قصبی ځخه اخستل کیږي ددې قصبی خلفي جدار په مستقیم ډول د سږي د پرانشیم سره په تماس کې دي(۲۲-۱۷c شکل).

د ښي پورتني فص ریبوي شریان(قدامي تنه) د ریبوي شریان لومړنی لویه څانگه ده ددې قدام کې علوي ریوي ورید، په جنبي خواوو کې قدامي او خلفي فصیصی قصبات واقع دي. د پورتنی فص ذرویي قدامي ورید بنائی په کوچني اندازه مقعریت په قدامي او منځنی تنه کې جوړه کړي. تقریباً یو سانتي متر ښکته ددې ځخه بله مقطع د منځنی قصبي ځخه اجرا کیږي. ددې خلفي جدار د سږي د پرانشیم سره په تماس کې دي چې خلفي منځنی برخی د Azygoesophageol ننوتې ځای ته رسیږي (۲۲-۱۷E شکل). ښي لوی ریبوي شریان قدام ته تیریږي. ښکته او جنبي خوا ته تر منځنی قصبی پورې تاویږي. علوي ریبوي ورید (S) د شریان په اړخیزه برخه کې وي. څه وخت چې ریوي شریان د منځنی قصبی جنبي سرحد ته ورسیږي مخ ښکته خوا ته تاویږي او بنائی جنبي جدار ئی کله کله په غیر منظم او مثلثي ډول وي. بله مقطع د منځنی فص د قصبي د سطحی ځخه اخستل شوي چې په طولاني توگه کتل کیږي. د ښکتني فص قصبه د مقطعې په امتداد په دې سطح او یا ددې ځخه ښکته لیدل کیږي(۲۲-۱۷f شکل).

بین الضلعي شریان چې جنبي توگه او ددې قصبي سره نژدې په هغه ځای کې واقع دې چې د قصبی په واسطه زیاته جوړه شویده. ریبوي علوي ورید د منځنی فص د وسطي فص په قصبه کې او وروسته له هغی کیڼ ازین ته ننوزي. ددې ځخه لاندې مقطع کې وسطي او جنبي قصبات د منځنی فص بنائی د تشعب په برخه کې ځرگند شي(۲۲-۱۷g شکل). د منځنی فص شریان د قصبي ځخه قدامي جنبي موقعیت لري او بین الفصي ریبوي شریان ئی د قاعدوي سگمنټ په قصیباتو تقسیم شوي دې چې د ښکتنی فص د قصباتو ځخه خلفي موقعیت لري. دا ارتباط تر هغه ځای پورې دوام مومي تر څو قصیبات په قاعدوي سگمنتونو وویشل شي(۲۲-۱۷h شکل). ریبوي ښکتنی ورید د ثري ځخه لاندې موقعیت لري لاکن سفلي مقطع هغه وریدونه ځرگندوي چې د کیڼ ازین سره واقع دي. دوې په زیاته اندازه د شریانو په نسبت افقي شکل لري.

کینه ثره:-

لومړي مقطع زیاتره د تشعب څخه کمه اندازه پورته د ثرې په علوي برخه کې څرګندوي. په ښي خوا کې د اوعیو او قصیباتو ارتباط په ثابت ډول نه دی. په دې ځای کې د علوي فص خلفي زاوئی قصبات په منځنی مقطع کې لیدل کیږي چې د کیڼ لوی قصبی څخه د چپ لوی ریوي شریان په وسیله جلا شویدي او د علوي قصبی څخه تیریږي. ریوي علوي ورید د پورتنی فص د شریان سره منځنی موقعیت لري او دواړه اوعیې د خلفي ذروه ئی قصبي قدام ته واقع دي. بله مقطع د پورتني فص قصبات څرګندوي چې په افقي توګه واقع دي (۱۸-۲۲شکل).

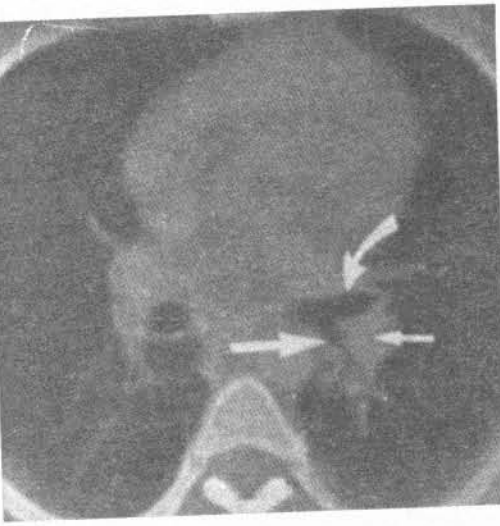

۱۸-۲۲ شکل: CT (له 22-17E تر F پورې). د کیڼ فص علوي سګمنټ د قصباتو د حذا سره (غټ غشی)، د کیڼ علوي فص قصبات (کوږ غشی)، کیڼ بین الفصي شریان (کوچنی غشی).

ریوي شریان د قصبې له پاسه تیریږي. مخ ښکته پلو او خلفي خوا راګرځي او بین الضلعي شریان ته ورځي، ریوي علوي ورید د پورتنی فص د قصبې په قدام کې واقع دي. د بین الفصي شریان خلفي موقعیت په مخالف موقعیت لري. بله ښکتنی مقطع د علوي فص د قصبی سفلی برخه څرګندوي. علوي فص په راوتلی ډول په دوه برخو ویشل کیږي چې عبارت د پورتنی او ښکتنی فص د قصیباتو څخه دي اوبین الفصي شریان په جنبي راوتلی جنبي زاویه کې چې ؛ که چیرې د Lingular قصبه ددې برخې شریان هم احتوا کړي نو ښائی چې ددې قسمت په جنبي برخه کې وکتل شي. د سږي پرانشیم د ریوي شریآن او ابهر تر مینځ غځیدلي چې د پورتنی فص د سطحی سره دي او هوا لرونکی سږي د چپ علوي او ښکتنی فص خلفي منځنی جدار سره ځای لري. هر پیړوالي یا کثافت د قصیباتو په خلفي برخه کې په غیر نورمال حالت دلالت کوي. د چپ علوي فص د قصبی څخه لاندې بله مقطع د ښکتنی فص قصبه او د علوي فص د قصبی مبدا څرګندوي. بین الفصي شریان ددې تشعب په جنبي برخه کې او Lingular قصبی په خلفي قسمت کې ځای لري. په ښکتنی مقطع کې چپه ثره د ښي ثرې سره ورته والی لري. د ښکتنی فص شریاني څانګی جنبي او د ښکتنی فص د قصباتو په خلف او د سفلی ریوي ورید په افقي توګه د کیڼ څخه د ابهر په قدام کې تیریږي. په کمه اندازه توپیر په ثروي برخه کې کتل کیږي چې هغه د هوا په شته والي دلالت کوي.

سږي:

Lubar and segmental Anatomy :- ښي سږي په دري فصونو پورتنی. منځني او ښکتنی د دوو فیسورونو په واسطه ویشل شویدي. غټ یا لومړني بین الفصي فیسور سفلي فص د علوي څخه جدا کړي دي. لوی فیسور کله کله په ارخیزه نورماله راډیوګرافي کې کتل کیږي او ځینی وخت که په کمه اندازه پیروالې او یا په بین الفصي پلورا کې کمه مایع ځای ونیسي خیال څرګندوي دا فیسورونه په قدامي منظره کې هغه وخت خیال ښکاره کوي کله چې د پلورا ناروغي او یا په پلورا کې پیروالی موجود وي.په ښي خوا کې کوچنی بین الفصي فیسور په قدامي منظره کې زیاتره وخت په نورمال حالت کې هم خیال ښکاره کوي(۱۹-۲۲شکل).

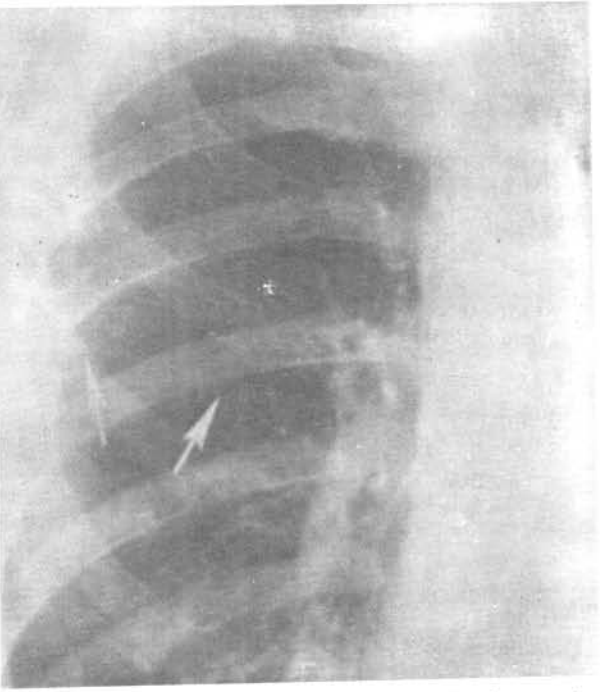

۱۹-۲۲ شکل کوچنی بین الفصي Fissur (غشی). چې په دې ناروغ کې نسبت یو متوسط شخص ته لږ Horizontal موقعیت لري. او د دې جنبي وضعیت هم نسبت نارمل ته لوی دی.

او که چیرې په پلورا کې پیروالی موجود وي په قدامي منظره کې د جنبي په نسبت په غوره توګه د کتنې وړ وي. په افقي توګه د څلورمې پوښتی قدامي قوس اویا سطحي سره واقع دي په ښي خوا کې غټ فیسور د پنځمې خلفي پوښتی د سطحی سره او بیا مخ ښکته پلو د شپږمې قدامي پوښتی سرحد ته رسیږي. په کینه خوا کې غټ فیسور یوه اندازه عمودي د دریمې او څلورمې خلفي پوښتیو څخه پیل او مخ ښکته پلوتر اومی قدامي پښتی پوري غځیږي. کله کله په نورمالو خلکو کې د دوې موقعیت سره توپیر لري او په یو شمیر ناروغتیاوو کې د کتنې وړ بدلون ئی په موقعیت کې پیدا کیږي. کله کله غټ فیسور په ښي خوا کې کمه اندازه قدامي موقعیت په سهمي یا درزي برخه کې ښکاره کوي چې زیاتره ئې جنبي توته وي او وروسته له هغې بنائي د عمودي فیسور په لیکه کې وکتل شي چې د سینې په ارخیزه راډیوګرافي کې د جنبي جدار سره موازي شکل غوره کوي. دا پیښه زیاتره وخت په غټانو کې د کتنې ور وي خاصتاً چې په کمه اندازه انصباب په کې پیدا شوې وي په کوچنیانو کې هم کتل کیدای شي په خاصه توګه په هغو نوو زیږیدلو ماشومانو کې چې زره یې غټ شوې وي.

کله چې په ارخیزه راډیوګرافي کې دواړه غټ فیسورونه څرګند شي نو کین فیسور معمولاً حجاب حاجز قطع کوي. زیاتره خلفي او د ښي په نسبت په زیاته اندازه عمودي وي. غټ فیسورونه په منصف کې د ثرو تر اندازو پورې نه وي غځیدلي او په منځنی برخه کې فصي ویش په نیمګړې دول وي. د سږو وتر (د سږي سفلي وتر) د جداري پلورا په واسطه پوښ شوې او د پلورا څخه مخ ښکته پلو غځیدلې او محاصره شوې وي د سفلي ریوي ورید سره کله کله تر حجاب حاجز پورې رسیږي. په منځنی برخه کې د منصف سره تماس لري. د ښکتني فص په جنبي خوا کې او معمولاً د حجاب حاجز ښکتینو برخو کې د سفلي فصونو په وسطي

برخو کې تثبیت کیږي که چیرې سږي په پوره توګه په جنبي وضعیت کې وي د دې ساختمان د مثلث په څیر وي. د مثلث زروه د ریيوي ښکتني ورید د سطحی سره وي. په نورمال حالت کې دا د سږي د رادیو ګرافي د پاني پر مخ د کتنې وړ نه وي. کله چې په قسمي توګه قدامي برخه د خلفي څخه جدا شي نو نیمائی سینه په خلفي او قدامي برخه کې داسې څرګندیږي لکه چې

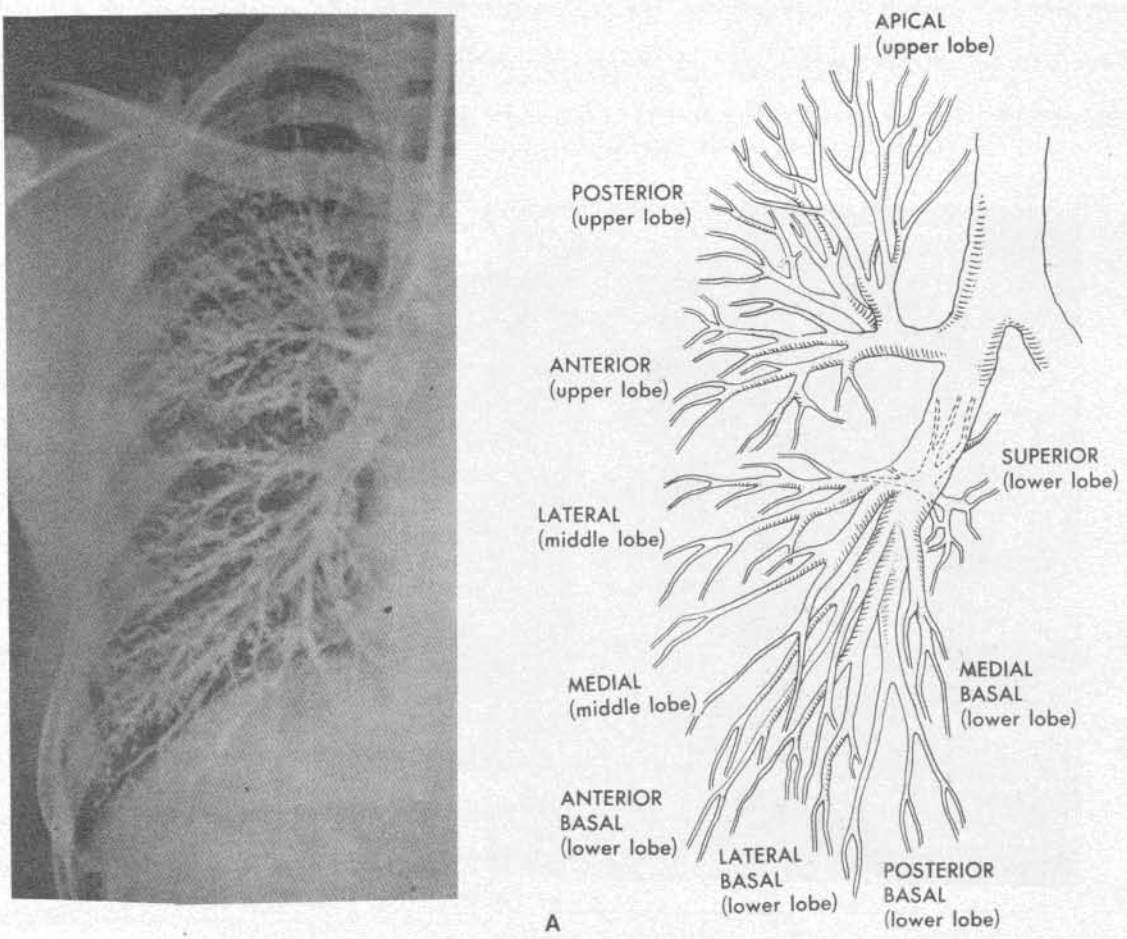

۲۰-۲۲ شکل A : د ښي سږي نارمل برانکو ګرام او نارمل Bronchopulmonary سګمنټونو دیاګرام په Frontal منظره کې.

مایع پکې ځای نیولای وي او د Atelectasis یا نورو غیر نورمالو حالاتو سره ورته والی لري، که چیرې تکمش او یا په زیاته اندازه Pneumothorax پیدا شوي وي نو په حجاب حاجز او ښکتني فص فشار موجود وي. هره پیښه چې د منصف په برخه کې پیدا شي ښائی د سږو د دننئیو کتلو سره ورته والی ولري. وتر د (CT) په واسطه کتلای شو چې د یوې نری لیکې په څیر کثافت څرګندوي چې د حجاب حاجز څخه پورته خلفي او جنبي موقعیت لري. د (CT) څیړنې په ۱۲۹ ناروغانو کې سرته رسیدلي دي په ۶۷،۴% ناروغانو کې وتر په کینه خوا کې او ۳۷،۲% په ښي خوا کې او ۲۷،۱% په دواړو خواوو او ۲۲،۴% په یوه خوا کې هم موجود نه وو. ۹۲% پیښو کې خلفي خوا ته غځیدلی او د منصف سره په تماس کې وو.د قصباتو ریيوي فصي اناتومي ډیر ارزښت پیدا کړي. دا ځکه چې د فص څخه ښکته قطع کول یو معمول طرزالعمل دي. فصونه د یو شمیر مؤلفینو له خوا تنصیف بندي شوي دي او هغه تصنیف بندي چې د Jackson او Huber له خوا شویده دلته تري کار اخستل کیږي.

فصیص او تحت الفصیص د مورفولوژۍ له نظره څرګند واحدونه نه دي دا ځکه چې شریانونه د یوه ځخــه و بـل تـه او همدارنـګه وریدونه مجاور فصیص ته تشیرېږي. د فص او فصیص قصبات د سینې د رایوګرافی پر مخ تر هغه کتلای نه شــو تـر څو پــه نــاروغي اخته شوي نه وي. هغه وخت چې یو کثافت په سږي کې موجود وي نو (CT) د هغې د موقعیت په هکله مرسته کولای شــي کــه چیرې د قیق موقعیت ته اړتیا پیدا شوه نو له دې له پاره د برانکوګرافي ځخـه کـار اخسـتل کیـږي تـر څو چـې د کـوچنـي افـت سګمنت ښکاره شي. همدارنګه کیدای شي چې په جنبي او په اړخیزه توکه رادیوګرافي د قدامي ډول تر څنګ هم اجرا کـړو تـر څو چې د سږي د پرانشیم ناروغي بی د برانکوګرافي ځخه تشخیص شي. په مزمنو ناروغتیاوو کــې فبروز او تکمش پیـدا کیـږي چـې

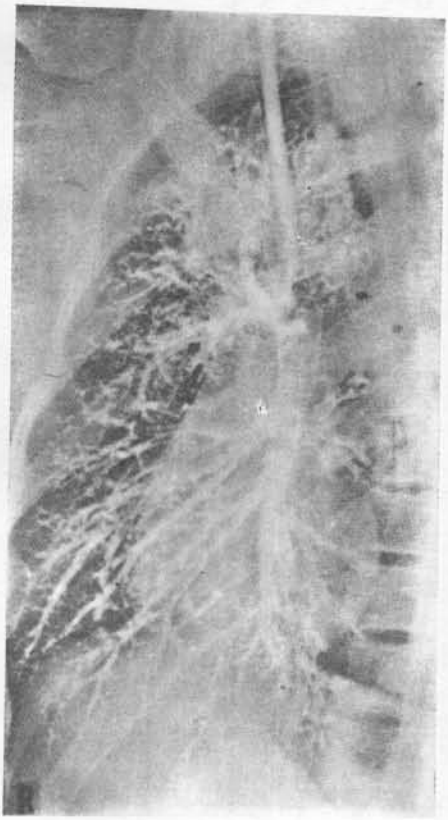

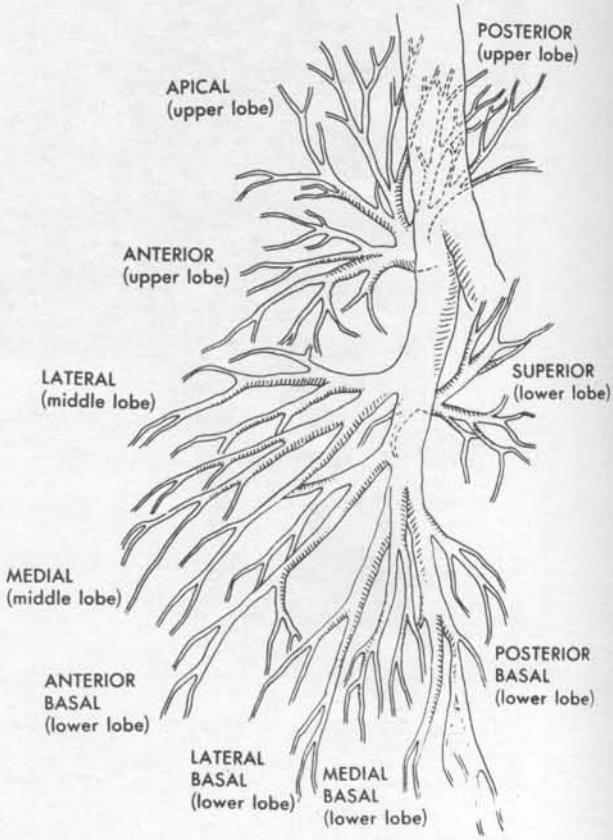

۲۰-۲۲ شکلB: د ښي سږي نـارمل برانکوګرام او نـارمل Bronchopulmonary سـګمنتونو دیـاګرام پـه کینـه قدامي Oblique منظره کې.

مجاورې – برخې د ځان خواته راکش کوي. نو په داسې حالاتو کې د ناروغۍ موقعیت بی د برانکوګرافي ځخه نه شـو تاکلـی. د هغه وضعیتونو له مخې کیدای شي چې په غوره توګه یې موقعیت وپیژندل شي او برانکو ګرافي ته کله کله اړتیا پیښیږي. د قصبی ریووي سګمنتونو وضعیتونه چې د رادیوګرافي د پاڼي پر مخ او شا ښکاره کیږي په (Fig 22-20 AB او ۲۰-۲۲ EF شکلونه چـې مخکې راغلي دي) شیماوو کې څرګند شوي.

مجاورې – برخې د ځان خواته راکش کوي. نو په داسې حالاتو کې د ناروغۍ موقعیت بې د برانکوګرافي څخه نه شو ټاکلی. د هغه وضعیتونو له مخې کیدای شي چې په غوره توګه یې موقعیت وپیژندل شي او برانکو ګرافی ته کله کله اړتیا پیښیږي. د قصبي ریووي سګمنتونو وضعیتونه چې د رادیوګرافي د پاني پر مخ او شا ښکاره کیږي په (Fig 22-20 AB او ۲۲-۲۰ EF شکلونه چې مخکې راغلي دي) شیماوو کې څرګند شوي.

Roentgenogrophic Features رادیولوژیکي منظرې:

په نورمال ډول په سږي کې د کتنې وړ هوا موجوده ده. خاصتاً په هغه صورت کې چې د سینې رادیوګرافي د شهیق په وخت کې واخستل شي نو د عضویت د نورو برخو په نسبت د زیاتې هوا شته والی په کې څرګندیږي او تور خیال ښکاره کوي. همدارنګه د رادیوګرافي د کلیشې پرمخ په زیاته اندازه د اوعیو خیالونه موجود وي چې د ثروي برخې څخه د محیط خوا ته غځیدلي وي. ښې منځنۍ برخې کې چې په (CT) او د سینې په ساده رادیوګرافي کې ترې یادونه شویده. غټ قصبات د تیوبونو په څیر په ثروي برخه کې په تور شکل لیدل کیدای شي ددې تیوبونو په مجاورو برخو کې د سږو شریاني څانګې موقعیت لري. دا شریاني څانګې د ونو د څانګو په څیر په خپله اندازه کې د سږو په پرانشیم کې کوچنیوالی ښکاره کوي دا منظره د سینې د رادیوګرافي د پاني پر مخ د کتنې وړ ده. د سږو شریانونه د قصباتو سره نژدې اړیکه لري او د قصباتو په څیر په کوچنیو برخو ویشل شوي دي نو په همدې اساس ددې موقعیت د سږو په فصیصونو کې دي.

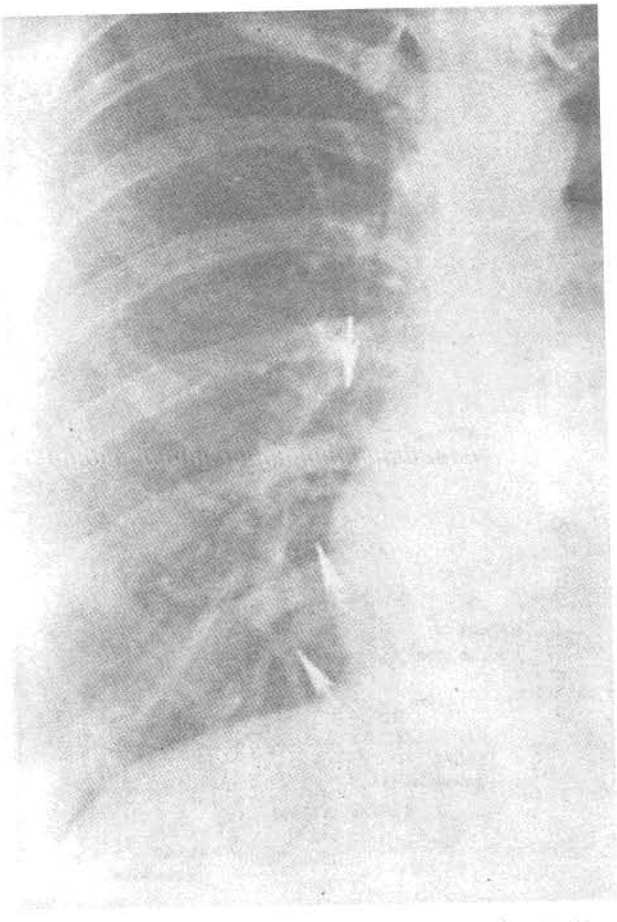

۲۲-۲۱ شکل: ښې ریوي وریدونه چې په غیر معمول ډول په دې ناروغ کې څرګند شوي دي. (تیرونه)

د سږو وریدونه یو بل اناتومیک ویش لري چې د قصباتو څخه جلا وي. او د محیطي برخو څخه پیل کوي چې په فصیصونو کې په پلورا او یا بین الفصي برخه کې د کښې ازین څخه تیریږي. د سږو د اوعیو خیال چې اندازه ئې 1.5mm په حدود کې د پلورا په سطح کتلی شو بې د ذروو څخه. بنائي فاصله ئې د پلورا څخه د

پر مخ زيات وي. د اوعيو خيال د هغوې د اوارو جدارونو له مخې د اندازو د کوچنيوالى او پـه وصفـي تـوکه پـه شعباتو ويشلو له مخې چې د ثړي څخه پيل شوي وي پيژندلای شو.

د سږو په برخه کې د اوعيو خيالونه موجود دي په اضافي توکه بين الخلالي ليکي هم کتل کيږي چې پـه ډيـره کمه اندازه د برجسته خيال لرونکی وي چې په شبکوي يا جال مانند ډول په سږي کـې څرګنديـږي. دا خيـال په ځينو ناروغانو کې او يا په پرمختللي عمر کـې د کتنـې وړ وي. بـين الخـلالي ليکـي زيـاتره وخـت پـه هغـه ناروغانو کې چې په امفزيما او يا د سږو په بين الخلالي ناروغيو اخته وي هم ليدل کيدای شي.

The Pulmonary Apexes يا د سږوذروې:

د سږو ذروي (راديوګرافي) د هغه برخو څخه عبارت دې چـې پـه خلفـي قدامـي راديوګرافـي کـې د ترقـوې د هډوکو له پاسه ځای لري. څرنګه چې التـهابي يـا تومـوري ناروغتيـاوې پـه دې برخـو کـې پيـدا کيـږي نـو دا ضروري ده چې د نورمالو ساختمانونو او رخوه اقسامو سره ئې توپير کړو او هغه خيالونـه چـې پـه نورمـال ډول موجود وي وپيژنو. د سږو ذروې د سږو محيطي برخې تشکيلوي چـې د اوعيـو خيالونـه پـه دې ځای کـې ډيـر کوچني او توپير يا پيژندنه ئې مشکله ده. د زياتو رخـوه اقسـامو خيالونـه د سينـې د راديـو ګرافيـو پـر مـخ پـه نورمالو خلکو کې کتل کيدای شي. د ترقوي هډوکو دپاسه د رخوه اقسـامو خيـال يـا Companion Shadow چې په موازي توکه د ترقوي هډوکي د پاسه ځای لر ي د 2-3mm او 1cm ددې هـډوکو څخـه پورتـه واقـع دي چې په مختلفو اندازو په تحت الجلدي نسج دلالت کوي. پوستکی او د پوستکي څخه لاندې نسج ښکـاره کوي چې په مماسي توکه ئې د ترقوي د هډوکي پورتنې جدار پوښ کړې وي. دا خيال په جنبـي تـوکه کـولای شو چې وځيرو او دسږې څخـه بـهر ئـې خيـال ووينـو. زيـاتره وخـت پـه منحنـې برخه يا شايد د ترقوي څخـه څـه نـا څه فاصله ولـري اويـا پـه هغـه ځای کـې موجـــــود وي چـــــې د Sternocleidomastoid عضله د ترقـوي د هډوکي سره اتصال مومي. دا عضلـه يـو بـل عضلـي کثافت پيدا کـوي چـې پـه عمودي توکه خيال څرګندوي او په واضح ډول جنبي خيال تشـکيلوي. کيـدای شـي چې تر ورميږ پـورې ورسيږي او د ريـوي ذروي څخه پورته يې خيال وليـدل شـي. (۲۳-۲۲شکل)

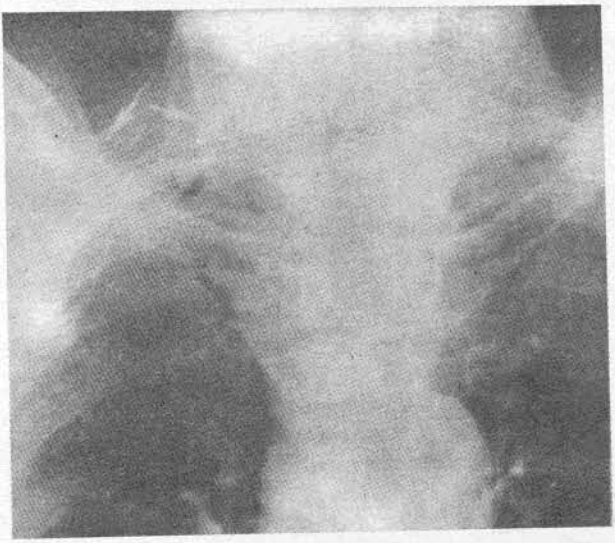

۲۳-۲۲ شکل: په دې شکل کې Companion منظره څرګنديږي چې د ترقوي او Sternocleidomastoid عضـلات د تيـرونو پـه وسيله ښودل شوي دي.

دا عضله په ټولو ناروغانو کې نه ليدل کيږي لاکن په خاصه توکه په زړو يا خوارو ناروغانو کې ښه ليدل کيدای شي. د سږو د ذروو منحنې سرحد د منصف په واسطه تشکيل شويدی د کيڼ منصف د رخوه اقسـامو خيـال پـه اوار او په کمه اندازه مقعر دی چې کيڼ تحت الترقوي شريان پـه کـې ځای لـري. پـه ښي خـوا کـې د رخـوه

3cm په حدود کې وي. د ولاړې په وضعیت کې د پورتنی فص د اوعیو خیال د سفلی فص په نسبت کـوچنـی وي چې دا د وینی د اندازې پورې اړه لري لاکن د ملاستی په وضعیت کې د دوې اندازه سره مساوي وي.

سږي همیشه په دوو برخو ویشل شویدي چې د اوعیو د اندازې پورې اړه لري. داخلي یــا دننـی برخـه یـو پـر درې نږدې ثروي قسمت په زیاتـه انـدازه دتنـو لرونکـی وي، منځنـی قسمت پـه متوسطه انـدازه د اوعیـو لرونکــی وي او محیطي برخـه پـه کمـه انـدازه د اوعیـو لرونکی وي چې قطر یې له 1cm څخـه کم وي. په منځنی او محیطي برخـه کې وریدونه د شریانونو سره نږدې خط السیر نه لري، د شریانونو څخه لاندې واقع او پـه کیـن ازیـن کـې د ثـروي برخـی پـه ښکتنی برخه کې تثبیتیږي. په نـادر ډول په یوه تنـه کـې سره یـوځای شـوي وي معمولاً دوه یا زیات وریدونه په هـره خـوا کې په ازین کـې ننوزي. ددوي تـوپیر د شریانونو سره په ډیره مشکله کیدای شـي لاکن توموګرافي او یا CT دا تـوپیر سره

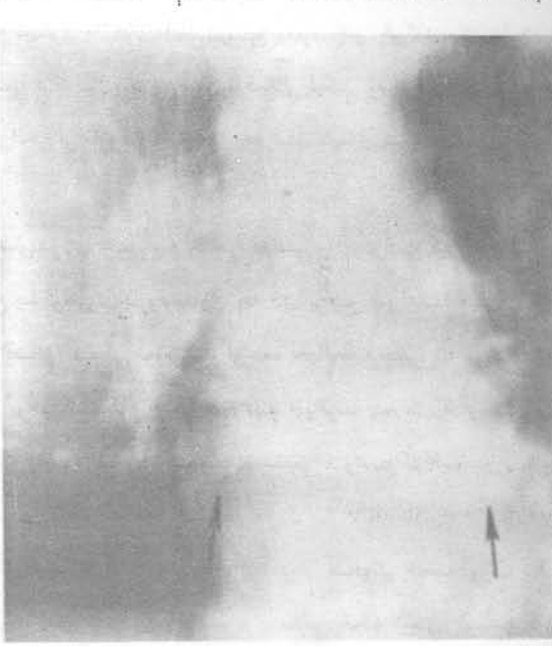

۲۲-۲۲ شکل: Tomogram، چې پـه ښي Hilum کې یـوه کتله څرګندوي، همدا راز په ښي او کیڼ دواړو خواو کې د سږو وریدونه څرګندوي (تیرونه).

کولای شـي چې پـه صـاف شـکل کثافتونـه د ثـرې پـه ښکتنی برخـه کـې د واړو خـواو کـې کیـڼ ازیـن تـه داخلیږي(۲۲-۲۲، ۲۱-۲۲شکل).

کله کله په واضح ډول د سینی د روټنی قدامي رادیوګرافي پـه واسطه ښکاره کیږي دا پیښه خاصتاً پـه هغـه ناورغانو کې کتلای شو چې د زړه په ولادي نقیصه اختـه وي او پـه زیاتـه انـدازه د کیڼ څخـه ښي خـوا تـه Shunts موجود وي. په هغه ناروغانو کې چې وریدي احتقاق پیدا شوي وي نو د علوي فـص اوعیـی د ښکرونـو په څیر خیال څرګندوي چې مخ ښکته پلو ثروي برخو ته غځیدلی وي چې د علوي فصونـو پـه منځنـی منظره کې ښکاره کیږي.

د سږو اوعیی په قاعدوي برخو کې د نورو قسمتنو په نسـبت غټی وي.ښی منځنـی قـاعدوي برخـه د کیڼ پـه نسبت په غوره توګه د کتنی وړ وي. په دې برخه کې تنی د نورو قسمتونو په نسبت پـه سږو کـې پـه څرګنـد ډول د کتنی وړ ګرځي. د سینی قدامي خلفي قطر په ښکتنی برخه کې د علوي برخې په نسبت زیـاتې دي پـه همدې نسبت په قاعدوي برخو کې د اوعیو خیالونه ډیر دي. همدارنګه د سږي د علوي او سفلی برخـو د اوعیـو په شمیر او اندازه کې هم توپیر موجود وي. د اوعیو خیالونه د عمر د تیریدو سره په خپلو خیالونو کـې زیـاتوالی څرګندوي چې دا په مختلفو اندازو وي. لاکن په اندازو کـې ئـی د کتنـی وړ بدلـون موجـود وي. نـو پـه همـدې اساس ډیر ځیر او غور ته په هغه صورت کې ارتیا ده چې د سږو د اوعیو خیال د نورمالی انـدازې څخـه د فلم

اقسامو منخنی منصفي خیال د Brachiocephalic شریان او یا د ورید اجوف علوي په واسطه جوړ شویدي چې د کیڼې خوا په نسبت په کمه اندازه په اتصالي ډول دی خاصتاً په ځوانو خلکو کې. کله چې دا شریان په معوج ډول او یا په یو شمیر ناروغانو کې د Arteriosclerotic له کبله پراخه شي نو جدار یې په واضح ډول ځرګند او اکثراً محدب شکل غوره کوي.

په خلفي برخه کې دریمه او کله کله څلورمه پوښتی د ترقوې له پاسه خیال ښکاره کوي. Companion یا د جدارو خیالونه کله کله د دریمې پوښتی لاندې لیدل کیږي چې په نرې شکل موجود او پیروالی یې د ۱-۳ ملي مترو پورې دی.

دا کثافت په موازي توګه د پښتی جدار سره لیدل کیږي(۲۴-۲۲شکل). خیني وخت ډیر نرې جدار د همدې په څیر د دریمې پوښتی د خلفي قوس سره لیدل کیږي. دا د هغه رخوه اقسامو په واسطه جوړ شوي وي چې ددې پښتی سره نږدې واقع وي او د اکس ورانکې سره په تماسي توګه واقع شوي وي. په دې ځای کې د رخوه اقسامو کثافت د پلورا لاندې منظم نسج او د بین الضلعي شریانو او وریدو په واسطه جوړ شویدی.

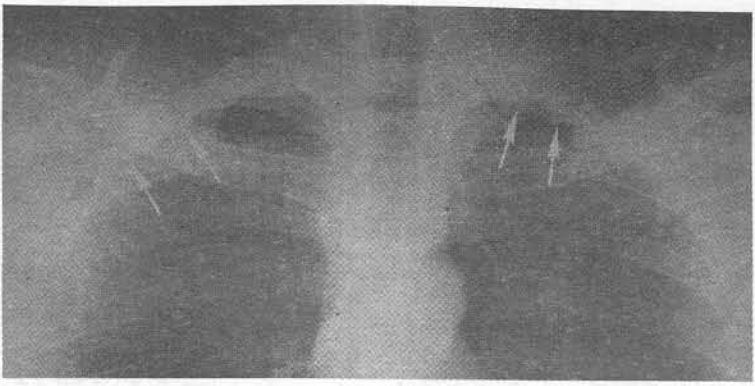

۲۴-۲۲شکل: د Companion منظره ښودل شوی، چې د غشو په وسیله په ښي خوا کې په دویمه او په کینه خوا کې د لومړی ضلعې له پاسه ځرګندیږي.

پلورا د سږي ذروه پوښ کړیده د رادیوګرافي د کلیشې پر مخ په پیړ ډول د رخوه اقسامو په څیر کثافت ځرګندوي. دا خیالونه په پلورایي جوف د زړو منظره ښکاره کوي. په یوه یا دوارو خواوو کې موجود او معمولاً په ندبی پیښه دلالت کوي چې د انتاناتو په نتیجه کې پیدا کیږي. خاصتاً په نري رنځ کې یو شمیر نور سببونه هم لري لکه وروسته د تشعشع څخه بدلونونه، ترضیض، شحم، د اوعیو انومالي او تومورونه خاصتاً ریوي علوي Pancoast تومور.

۲۵-۲۲ شکل: په دې شکل کې د پلورا لړه ضخامه په هغه ناروغ کې چې ښي علوي فص یې په TB اخته و، ښودل شوي ده. د دواړو خواو په رخوه اقسامو کې غیر منظم حالت لیدل کیږي. همدا راز غیر منظم نوډولر ناروغي په ښي دویمه قدامي بین الفصي مسافه کې لیدل کیږي، چې په TB دلالت کوي.

ټول ددوي سليم تومورونه دي. همدارنګه دا خيال د دريمې پوښتې لاندې په قدامي منظره کې د رخوه اقسامو په څير موجود وي چې د څو وصفي بدلونونو له مخې يې د دې پوښتې د Companion خيال سره توپير اجرا کيدلای شي.

په پلورا او يا د پلورا څخه لاندې د ندبي نسج کثافت په مختلفو ډولو او کله کله پير او زياتره وخت په دوارو خواوو کې په غير متناظر ډول وي. په داسې حال کې چې د Companion خيال په متجانس شکل او متناظره منظره لري. همدارنګه د ندبي نسج لاندې سطح په غير منظم شکل او Companion خيال په اوار ډول وي.(۲۵-۲۲شکل)

کيدای شي چې د پلورا ندبي نسج په دوارو خواوو کې وي لاکن ضرور نه ده چې په متناظر شکل وي.

حجاب حاجز يا The Diaphragm:

حجاب حاجز يو عضلي ساختمان دې چې سينه يې د کيدې څخه جلا کريده پورتنۍ برخه يې د جداري پلورا په واسطه پوښ شوي ده. په مرکزي برخه کې غشا ئې ټوته لري چې د مرکزي وتر په نامه ئې يادوي او عضلي پکې وجود نه لري. حجاب حاجز قوسونه مخ پورته پلو د مرکزي وتر خوا ته په اوار شکل او په دوارو خواو کې قبه ئې ساختمان لري. په قدامي برخه کې د شر صوفي بارزې او د ښکتينو پښتيو د غضروف سره تماس لري. پښتې ئې په جنبي برخو کې واقع دي. پښتې او درې قطنی – فقرات ئې په خلفي برخه کې ځای لري. د راديوګرافي د پاڼې پر مخ د حجاب حاجز پورتنی برخه په واضح ډول څرګنديږي. اواره سطحه او د قبه ئې ساختمان کثافت چې پورته ورڅخه په سږي کې هوا موجود ده کتل کيږي او په جنبي توګه يوه تيره زاويه جوړوي چې ورته حجاب حاجزي زاويه يا Sulcus وايي. دا زاويه په تيره توګه او ښکاره شکل په نورمال حالت کې د کتنې وړ وي. لاکن په ناروغتياوو کې له مينځه ځي لکه د پلورا انصباب. پيروالي يا التصاقات. د حجاب حاجز موقعيت په مختلفو ډول وي او د ناروغ د عضويت، تنفس او د راديوګرافي په وخت کې د وضعيت پورې اړه لري. دې فکتورنو ته بايد پاملرنه وشي چې په حجاب حاجز کې د کتنې وړ بدلونونه پيدا کولای شي.

همدارنګه د لوړوالي سبب هم کيدای شي. د حجاب حاجز د موقعيت او ځای په هکله صحيح او دقيق سرحد نه دې ټاکل شوي لاکن په غټانو يا کاهلانو کې د ژور شهيق په وخت کې د حجاب حاجز قبه په ښي قدامي منظره کې د پنځمې بين الضلعي پوښتې او يا يوه پوښتې له دې څخه ښکته يا پورته واقع وي په کينه خوا کې د دې موقعيت څخه په کمه اندازه ښکته ځای لري. په کوچنيانو او ځوانانو کې د حجاب حاجز موقعيت يوه اندازه لوړ وي خو د عمر په تيريدو سره ښکته ځای غوره کوي. د استجاع بطنی او ظهري په وضعيتونو کې د حجاب حاجز موقعيت د ولاړې د وضعيت په نسبت لوړوي. په جنبي راديوګرافي کې د ښي او کيڼ حجاب قبې يو د بل څخه جلا وي دا ځکه چې په مساوي او يوه موقعيت کې ځای نه لري.

قبه (يا لوړه برخه) د حجاب حاجز په کمه اندازه د قدامي او د سينې د قدامي او خلفي جدارونو کې منځنۍ موقعيت لري. په اوسط ډول په قدامي منظره کې د حجاب حاجز موقعيت د سږي بين الضلعي مسافې سره سمون خوري. خلفي برخه کې د دولسمې پوښتې څخه په کمه اندازه ټيټ ځای لري.په ارخيزه راديوګرافي کې کيدای شي چې دواړه خوا د حجاب حاجز ووينو او شايد دواړه سره يوځای يا نږدې يو د بل سره په يوه ساحه کې واقع وي ځکه چې د کيڼ پلو قدامي برخه د زړه په واسطه پټه شوي وي او ښي خوا حجاب حاجز په واضح ډول ليدل کيږي. څرنګه چې په چپه خوا کې په معده او يا کولون کې هوا موجوده ده نو په د دې اساس ددې خوا حجاب حاجز په ښه توګه د کتنې وړ وي. همدارنګه په کينه خوا کې لوې ريوي فيسور عمودي موقعيت لري او د ښي په نسبت حجاب حاجز ته نږدې دې او د حجاب حاجز نهايت د ښي په

نسبت خلفي برخه کې ځای لري. هغه پوښتنې چې له فلم سره وصل یا نژدې نــه وي غــتی ښکاره کیږي (پــه کینه جنبي رادیوګرافي کې ښې پوښتنې غټې وي) نو د دې په وسیله کیدای شــي چــې یــوه خــوا د بلــې څخــه توپیر کړو.

په حجاب حاجز کې په نورمال ډول څو سوري موجود دي او همدارنګه څو سستې یا ضعیفــې برخــې هــم شــته دي.

پلورا:

پلورا یوه نرۍ مصلي غشا ده چې د رادیوګرافي د پاڼې پر مخ هغه وخت د مجــاورو برخــو څخــه تــوپیر کیــږي چې په کمه یا زیاته اندازه کثافت غوره کړی. حاشیوي پلورا په نورملال حالت کې نه لیدل کیــږي. کــه چیــرې Pneumothorox موجود وي نو د نرې بهرنۍ جدار لرونکې وي چې د سږي پــه واسطه پــوښ شــوي وي. دا پیښه کله کله موجود وي او هغه وخت لیدل کیږي چې زیاته برخه ئې د مجهوله ورانګو سره پــه مــوازي تــوګه واقع شي(په ښي خوا کې دویم بین الضلعي فیسور چې د علوي فص ښکتنی برخه ئی پوښ کریــده او د منځنــي فص علوي برخه یې اشغال کړیده تقریباً ۲۰٪ پیښو کې د یوې نرۍ مستقیمې افقي لیکې په څیر څرګندیږي.

غټ فیسورونه کله کله په ارخیزه رادیوګرافي کې په نورمالــه تــوګه لیــدل کیــدای شــي. جــداري پــلورا حجــاب حاجز او دَ سینې لیکې یا جدارونه پوښ کړي او د سینې د نــورو ســاختمانونو ســره مخلــوط شــوي نــو د سینــې رادیوګرافي په وسیله ئې جلا کولای نه شو. د حاشیوي پلــورا ارتبــاط د سینــې د عظمــي برخــې ســره پــه (۲۶-۲۲شکل) کې ښودل شوې دې.

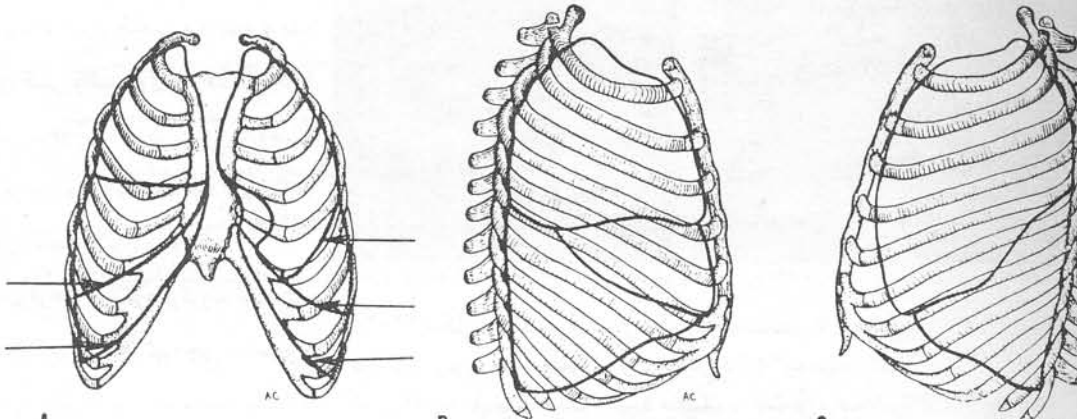

A B C

۲۶-۲۲ شکل: A- په دې شکل کې د حاشیوي پلورا اړیکې د سینې د عضمي برخې سره څرګند شوي دي. په ښي خوا کې پاسنۍ غشۍ قدامي سفلي سرحد او لاندینۍ غشۍ د حشیوي پلورا خلفي سفلي جدار ښکاره کوي. په نیمایي کینه سینه کې قدامي منظره د علوي او متوسطو غشو پــه واسطه ښودل شــوی ده، او خلفي سرحد د ښکتني غشــي پــه واسطه ښکاره شوی دی. B- حاشیوي پلورا په ښي خوا کې د کیڼې جنبي منظرې په واسطه ښکاره شوې ده. لومړنی او د تالي بین الفصي فیسورونو درې فصونــه سره جلا کړې دي. C- پــه کینــه خوا کې د پلورا خیــال د ښې جنبــي منظــرې پــه واســطه څرګندیږي.

د نوو زیږیدلو او کوچنیانو سینه

The Chest in infancy and childhood

په نوو پیدا شوو ماشومانو کې د سینې قدامي خلفي قطر د کاهلانو د قدامي خلفي قطر په نسبت زیات او پوره توپیر لري. حجاب حاجز لوړ موقعیت او د سینې عمودي قطر د غټانو قطر په نسبت کوچنی ښکاره کوي. د ودې د پرمختګ سره سینه نرۍ او قدامي خلفي قطر کمیږي. عمودي او جنبي قطرونه په تدریجي توګه زیاتیږي، پوښتۍ افقي حالت ته نږدې او په تدریجي ډول ښکته پلو او زاویوي حالت غوره کوي. د زیږیدنې په وخت کې د قص یا سرپوښتی هډوکی په نیمګړي ډول د تعظمي شکل لرونکی وي. دا ساختمان په ټوټه ټوټه یا قسمي توګه تعظمي حالت غوره کوي او دوه تعظمي مرکزونه د هرې قطعې په یوه او بله خوا کې واقع وي. د Manubrim تعظمي مرکزونه د زیږیدنې په وخت کې موجود وي لاکن شاید د څو کلونو له پاره تثبیت شوې نه وي.

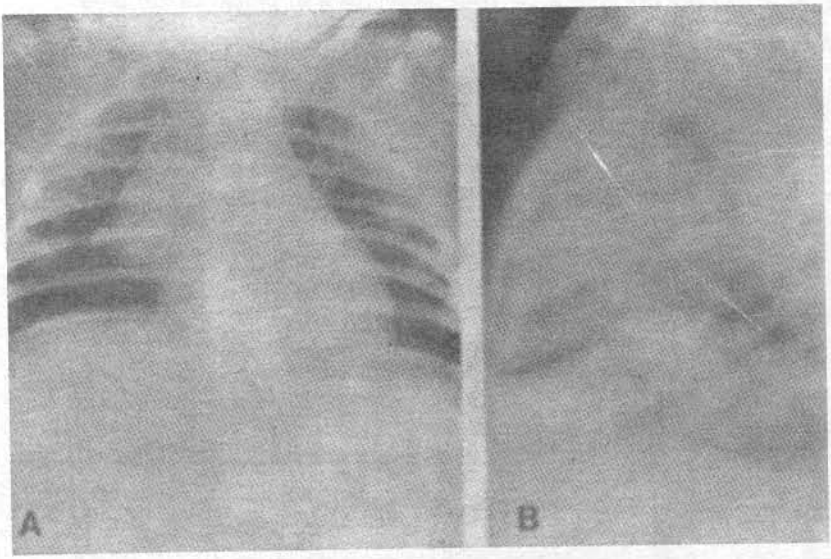

۲۲-۲۷ شکل: د تایموس د غدې د ښي لوب غټیدل. A- په ښي خوا کې زاویوي حالت پیدا شوی دی، چې د Sail په نښه دلالت کوي. B- په دې جنبي منظره کې د منصف په قدامي برخه کې کثافت موجود دی، چې د تایموس په واسطه پیدا شوي دي.

د رادیوګرافي له نظره مرکزونه مهم دي دا ځکه چې کیدای شي چپ د سرو د پاسه په مایل او یا قسماً مائیله توګه په ګرد شکل کثافتونه ولیدل شي اود تعظمي مرکزونو په څیر څرګند شي. د ناروغتیاو سره چپ د سږي په پرانشیم کې واقع وي نه غلطیږي. د Thymus غده همیشه غټه او په نوو زیږیدلو ماشومانو کې د علوي منصف د پراختیا سبب کرځي.رادیولوژیک منظره ئې په (۲۷-۲۲شکل) کې ښودل شوې ده.د زړه په نوو پیدا شوو ماشومانو او کوچنیانو کې د کاهلانو په نسبت پوره توپیر لري. په کوچنیانو کې زړه په حبیبوي توګه وي او د غټانو څخه نسبتاً لوی او د سینې زیات قطر ئې نیولای وي. کېن بطین په راوتلي ډول وي او د عمر د تیریدو سره نور هم برجسته کیږي. چې په نتیجه کې د زړه د زروي د ښکته بیخایه کیدو سبب کرځي. او په نسبتي توګه د زړه اندازه په تدریجي توګه کوچنۍ کیږي. ددې بحث څخه به په قلبي وعائي سیستم کې په تفصیل سره یادونه وشي. سږي په نوي پیدا شوو ماشومانو کې د کاهلانو په نسبت زیاته اندازه د تور خیال لرونکی وي نو د ریوي د ننني ساختمانونه نه لیدل

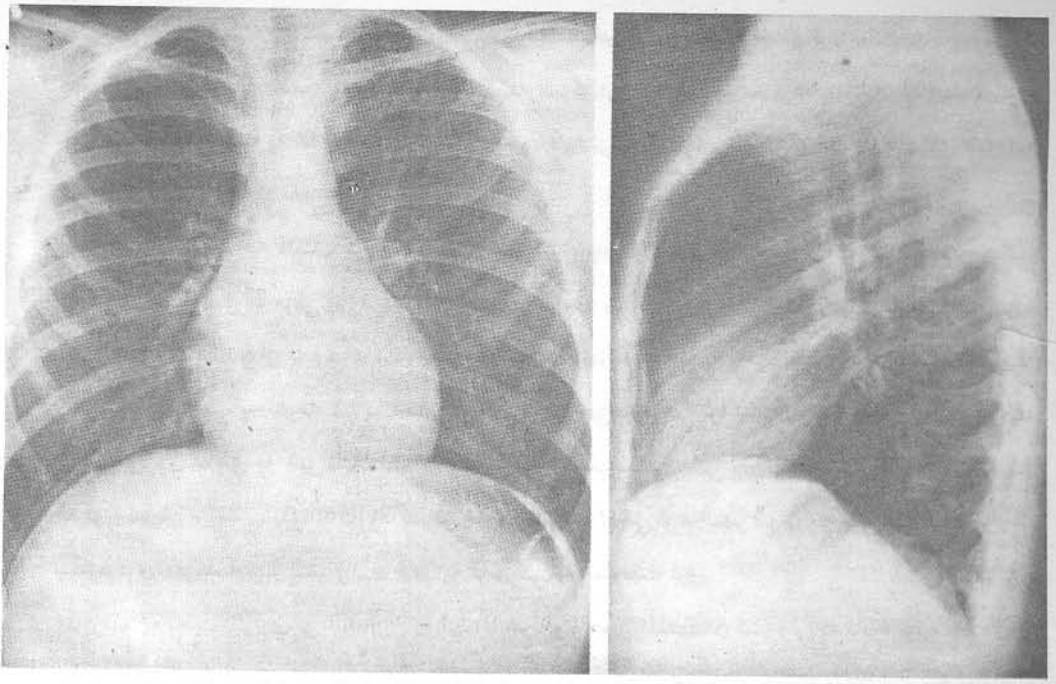

۲۸-۲۲ شکل: نورمال ټټر په لس کلن ماشوم کې.

کیږي، خو په نسبتي توګه د اوعیو د تنو توپیر کیدای شي. د ریوي تشجراتو د ریشو خیالونه په ښروي برخه کې نسبتاً په زیاته اندازه او د دریمې صدري فقرې د حذأ سره واقع وي.
وچه غاړه په دوو برخو ویشله شوې او په تدریجي توګه مخ بنکته پلو د کاهلانو سطحې (پنځمې صدري فقرې) ته تقریباً د ۱۵ کلونو په موده کې رسیږي. حجاب حاجز په نوو پیدا شوو او کوچنیانو کې د غټانو په نسبت په کمه اندازه لوړ ځای لري دا ځکه چې معده د هوا په واسطه پرسیدلې وي او په نوو پیدا شوو ماشومانو او کوچنیانو کې د حجاب حاجز د موقعیت په هکله د کتنې وړ توپیر موجود وي. همدارنګه یو شمیر نور فکتورونه لکه د ناروغ وضعیت ټیپ او داسې نور هم په کې رول لري چې د کاهلانو د حجاب حاجز په هکله ترې په (۲۸-۲۲شکل) کې یادونه شویده.

په پرمتختللي عمر کې ټټر یا سینه

د عمر د تیریدو سره د سینې په عظمي ساختمان کې په تدریجي توګه بدلونونه پیدا کیږي. د تغییر اندازه په مختلفو ډولو او د عمر په مختلفو وختو کې سره توپیر لري چې دا تغییرات څرګند او پرمختګ کوي. په ظهرې کیفوتیک قوس کې زیاتوالې ته په تدریجي توګه میلان پیدا کیږي او ددې په نتیجه کې د سینې قدامي خلفي قطر زیاتیږي. بنائې چې عرضاني قطر ته ورسیږي او یا کله کله د هغه څخه زیات شي. د سینې په رادیوګرافي کې په مختلفو اندازو کموالې په هډوکو کې څرګندیږي. چې دا پیښه په خاصه توګه په ښځو کې د کتنې وړ ده پښتیو کې غیر منظم حالت موجود وي چې دا د کسرونو د روغیدو او یا د پوښتیو په برخه کې د

کلسیم د جذب له سببه په غضروفونو کې مینځ ته راځي کلسفیکشن په مختلفو اندازو او د لیکې په څیر وي په ښځو کې د نارینه و په نسبت په زیاته اندازه وي. د رادیوگرافي د کلیشی پر مخ د کثافت زیاتوالی لیدل کیږي چې دا د کلسیم ترسب په غضروف کې ځرکندوي چې د پښتی په قدامي برخه کې د قص د هډوکي خوا ته غځیدلې وي.

په پرمختللي عمر کې په منصف کې هم بدلونونه پیدا کیږي چې دا د ابهر او د هغی د شعباتو د معوج حالت غوره کیدو څخه صورت مومي. د ښي علوي منصف سرحد بنائی په برجسته شکل ولیدل شي چې دا د Brachicepholic شریان په وسیله مینځ ته راځي. ساعده ابهر هم بنائی په رخوه اقسامو کې د کثافت د پیدا کیدو سبب شي چې په نتیجه کې یو محدبیت ځرکندوي. چې دا د ښي ثروي برخې په نیمائی ښکتنی برخه کې موجود وي. د دې په څیر مشابه کثافت په کیڼ علوي منصف کې بنائی ولیدل شي چې دا د چپ تحت الترقوي شریان د تصلب یا Sclerotic بدلونو څخه مینځ ته راځي او د ابهر قوس په برجسته توګه خیال ښکاره کړي، د کلسفیکشن شته والی د ابهر په قوس کې ډیر عمومیت لري.

همدارنګه په تحت الترقوي او Brachiocepholic شریانونو هم د کلسفیکشن شته والی په نادره توګه نه وي. د عمر د زیاتیدو سره په سږو کې هم یو شمیر بدلونونه پیدا کیږي. چې دا د اوعیو خوا ته میلان لري په منځینیو او محیطي برخو کې سره جلا کیږي. اسناخو کې د هوا د زیاتوالي او د جدار ئی له منځه تللی وي چې سږي د Emphysema په څیر خیال ځرکندوي. د نفوذ په خاصیت کې د کموالي په صورت کې د محیطي اوعیو په اندازه کې کوچنیوالی پیدا کیږي. ریبوي لوړ فشار شاید پیدا شي چې ددې له کبله د ثروي برخو د شریانو په اندازه کې زیاتوالی لیدل کیږي. همدارنګه د انتاني ناروغیو په نتیجه کې په یوه یا دواړو خواوو کې د لیکو په څیر خیالونه هم شاید ولیدل شي او بین الخلالي برخه بنائی په برجسته ډول ځرکند شي. د سږي په پرانشیم کې په کوچني اندازه کلسفیک محراق هم عمومیت لري. همدارنګه ددې سره یوځای د ثروي برخو په لمفاوي عقداتو کې هم د کلسیم شته والی لیدل کیږي. په ذروه کې ندبې نسج د رخوه اقسامو غیر منظم کثافتونه هم پیدا کیدای شي چې دا هم په زیات عمر دلالت کولای شي. دا هم غیر معمول نه ده چې یوه یا دواړو خواووې حجاب حاجزې زاویی له مینځه تللي وي. دا وتیره د پلورا د قاعدوي برخو د پخوانیو ناروغیو په نتیجه کې مینځ ته راځي. حجاب حاجز ښکته او اوار شکل غوره کوي او د سینی په عظمي ساختمان کې د Senile Emphysema په څیر بدلونونه ځرکندیږي. په حجاب حاجز کې غیر منظم حالت د پلورا د التهابي ناروغیو د بقایاوو څخه غیر معمول نه دي که چیرې حجاب حاجز ښکته وي. قبه ئی افقي شکل غوره کوي او حجاب حاجزې زاویه په کمه اندازه تیره وي.

ولادي سوي اشکال

Congenital malformations

The bony thorox: په کمه اندازه غیر نورمال حالتونه په ښتیو کې پیدا کیږي او معمولاً کلینیکي نښی نه لري لاکن د رادیوګرافي د کلیشې پر مخ ځرکندیږي Cervical ribs غیر معمول نه دي او شاید په کوچنۍ اندازه وي او په ډیره مشکله ځرګنده شي او بنائی په اوږده ډول او په اسانی سره وپیژندل شي په هغه صورت کې چې مخ ښکته پلو د سږي ذروي خواته غځیدلې وي. کله کله د اومې رقبی پوښتی مستعرضه برخه

(Transvers Processes) په اوږده شکل وي او د کوچني Cervical ribs سره ورته والي لري. يوه يا دواړه لومړنی پښتی اصل يا بنسټ تشکيلوي. زياتره او ډيرې پښتې د پوښتيو يا Ribs په قدامي تشعب کې پيدا کيږي چې په نتيجه کې پراخه نرۍ پوښتۍ د تشعب په قدام کې د ضلعي غضروفي مفصل ته نژدې موجوده وي په پوره يا بشپړه توګه Fusion د پوښتيو په قوسونو کې او همدارنګه کاذب مفصلونه د پوښتيو په برخه کې د نورومعمولو انو ماليو څخه عبارت دي. د سينې په دننه برخه کې د پوښتۍ شته والی په نادره توګه وي. غير نورماله پښتی معمولاً د فقرې خلفي سفلی څنډې څخه راوځي په داسې حال کې چې نورماله پښتی د فقرې د جسم څخه پيل کوي او زياتره ئی په ښي خوا کې وي. کله کله پښتی د حجاب حاجز سره د ليفي بنډل په وسيله ارتباط پيدا کوي چې د پلورا په برخه کې څرګنديږي او ښايي د سږي په واسطه احاطه شوي وي او موقعيت ئی د پلورا څخه بهر وي. تشخيص ئی د سينی د راديوګرافي ، توموګرافي او CT په واسطه ټاکل کيږي Funnel chest deformity انومالي يا Pectus excavatum هم په سينه کې بدلونونه پيدا کوي چې معمولاً د خلفي قدامي راديوګرافي په واسطه ښکاره کيږيز ښائی زړه کيڼ خوا ته بيځايه شوي وي. د ريوي شريان څخه لانديني برخه هميشه په راوتلې ډول وي او داسی فکر کيږي چې کيڼ بطين غټ شوي وي.

زړه د ملا د تير او قص هډوکي تر مينځ د فشار لاندې راغلي وي چې په نتيجه کې کاذب ډول پراختيا په دې منظره کې موجوده وي. اکثراً د ښي منځني فص په قاعده کې کثافت زياتيږي چې دا د اوعيو د زياتوالي او د دې برخې د سږي د فشار لاندې راتګ له سببه مينځ ته راځي. په جنبي منظره کې د فص د هډوکي خلفي بيځايه کيدل موجود وي. په ولادي شکل د منځني ليکې نقصيی يا Fissur د فص په برخه کې په نادر ډول وي. فص د فيسور په واسطه په دوو مساوي برخو ويشل شوي وي چې د راديوګرافي په وسيله ئی په اسانی سره څرګندولای شو. په نادر ډول کوچنی تعظمي حالت د Manubrium له پاسه فص د قوس په علوي برخه کې موجود وي چې د قص د خوا يا اړخ او يا د قص په علوي هډوکو دلالت کوي. کيدای شي چې په ځانګړي ډول يا زيات شمير د څو ملي مترو څخه تر څو سانتي مترو پورې قصر ولري، ښايي له منوبريوم سره تړلي وي، ينا له هغه څخه راتاو شوي وي، او هم کيدای شي، چې د قص سره ارتباط ونه لري.

Scoliosis هغه انومالي ده چې په زياته اندازه د ملا په تير کې پيدا کيږي، او ښايي په ولادي توګه وي.

نيمه فقره يا نورې انومالی په فقراتو کې Scoliosis سره يو ځای او يا ښايي د دې سبب شي. په زياتو پيښو کې مختلفې انومالی د فقراتو جسمونه نه اخنه کوي. د سکوليوزس په پرمختللو حالاتو کې په سينه کې غير نورمال حالت پيدا کيږي، چې د دې په نتيجه کې اناتوميک بدلونونه مينځ ته راځي، چې دا د زړه او سږو په دندو کې تغير مينځ ته راولي.

Kyphosis هميشه له Scoliosis سره يو ځای وي چې د دې تر څنګ په سينه کې بدلون پيدا کيږي. ښايي په صدري فقراتو کې په ځانګړې توګه د Kyphosis پيښه موجود وي، چې د دې په نتيجه کې قدامي خلفي قطر زيات او د سينې په عمودې قطر کې کموالی پيدا کيږي.

د سږو انومالی:

Azygos lobe (Fissure): دا سمه نه ده چې اضافي فص يا فيسور موجود وي، خو کيداى شي، چې د سينې د راديوگرافى پر مخ وکتل شي.

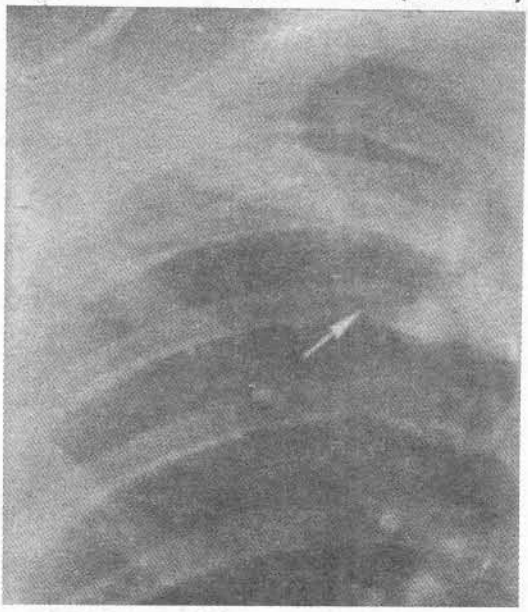

۳۰-۲۲ شکل: ازيگوس لوب (Azygous lobe)

دا د Azygos وريد د قوس په څير ښکاري هغه وخت چې په کاذب ډول يې منځنى برخي ته انتقال کړى وي او په نورمال حالت کې د علوي فص د قصبې څخه د پاسه واقع وي. څرنګه چې دا وريد جنبي موقعيت لري،نو د سږي د ذروې کوچنى ټوټه د دې په وسطي برخه کې ځاى لري او په ژوره توګه يې په کې ننوتى حالت غوره کړى وي.

اوعيې دوه طبقې د حاشيوي پلورا او دوه طبقې د جداري پلورا انتقالوي، دا ځکه چې دا د جداري پلورا په محيطي برخه کې موقعيت لري، چې له همدې سببه پلورايي فيسور د يوې نرى ليکې په څير مخ پورته پلو په ذروه کې او د ذروې د جدارې پلورا پورې ځنډيدلى وي. ددې ليکې کمان يا قوس هميشه په بهرني شکل وي. قاعده ئى د وريد په واسطه جوړه شوې. د فيسور څخه پورته د Comma په څير منظره کوي. د فيسور علوي نهايات معمولاً د کوچنيو مثلثو په څير وي چې د رخوه اقسامو په شکل کثافت څرګندوي چې قاعده يې پورته او راس يې ښکته موقعيت لري چې د فيسور سره په امتداد کې واقع وي. (۳۰-۲۲شکل).

د Azygos فص اندازې په مختلفو ډولو وي. لاکن کله کله ډير غټ وي، دا انومالي په صفر عشاريه پنځه فيصده خلکو کې پيدا کيږي او معمولاً د کتنى وړ نه وي.

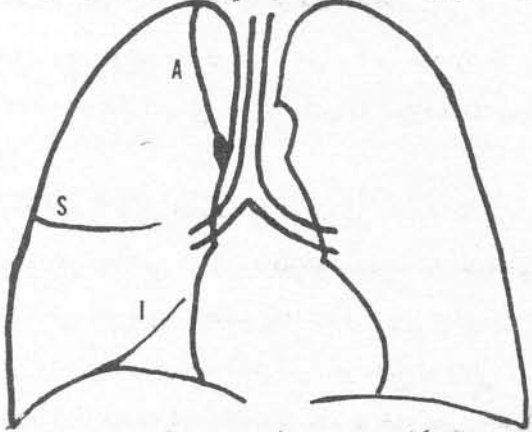

۳۱-۲۲ شکل: د دوو مهمو فيسورونو موقعيت.
A- Azygus ، I- د سفلي اضافي فص فيسور او S- په دويم بين الفصي فيسور دلالت کوي.

Infrior accessory lobes د ښکتنى اضافي يا قلبي فص پيښې ډيرې زياتې دي(۳۵% زياتو خلکو کې) دا فيسور شايد په پوره يا نيمګړې توګه وي د خلفي قدامي راديوګرافي په واسطه ليدل کيداى شي.د بني منځنى فص د قاعدې څخه پيل او د يو نري ليکې په څير د ثروي برخې څخه غځيږي. کله کله جنبي محدبيت غوره کوي او د رخوه اقسامو کثافت د مثلث په څير د حجاب حاجز د پاسه دا فيسور په اخره برخه کې تشکيلوي دا اضافي فص معمولاً د هغه فص

کیږي چې د قدامي منځنی قاعدوي سګمنت د ښکتنی فص څخه یی منشا اخیستی په واسطه اروا یا Supplie وي. دا انومالي په کینه خوا کې د ښي خوا په نسبت په کمه اندازه وي او دا ډیره مشکله ده چې وکتل شي دا څکه چې د زړه د خیال په واسطه اکثراً پټ شوې وي. همدارنګه شاید په زیاته اندازه دا انومالي په کینه خوا کې په عمومي توګه خفیفا موجود وي. په خاصه توګه نه څرګندیږي، لاکن کله کله د ناروغیو په واسطه اخته کیږي او په واضحه توګه د کتنی وړ ګرځي. (۳۱-۲۲شکل).

نور اضافي فصونه یا Other accessory Lobes :

کین علوي فص ښايي د افقي فیسور په واسطه وویشل شي او دا تقسیمات په کوچنیو برخو کې د ښي خوا تقسیماتو سره ورته والی ولري او یو اضافي منځنی فص مینځ ته راوړي. په دې پیښو کې بین الفصي فیسور په علوي او اضافي فصونو ویشل کیږي او تقریباً د ښي خوا د کوچني فیسور سره په یوه موقعیت کې وي. دا انومالي په کمه اندازه پیدا کیږي او کلینیکي نښې نه لري. خلفي یا ظهري فص هغه وخت پیدا کیږي چې د ښکتني فص علوي سګمنت د قاعدوي سګمنت څخه د افقي فیسور په واسطه جلا شي. دا اضافي فص د رادیوګرافي د کلیشې پر مخ په نادره توګه څرګندیږي. کله چې په ناروغیو اخته شي نو فیسور په صاف اواره توګه د ښکتنی فص د قاعدې څخه جلا کیږي. کله کله د انومالي په زیاته اندازه پیدا کیږي نو په دې اساس رادیوګرافیک ازموینی استطباب پیدا کوي.

Supper numrary branch: دا پیښه په نادره توګه او د رادیوګرافیکي، برانکوګرافي ازموینو په واسطه څرګندیدلای شي څکه چې دا انومالي په فصیصي برخه کې د فصونو په نسبت په کمه

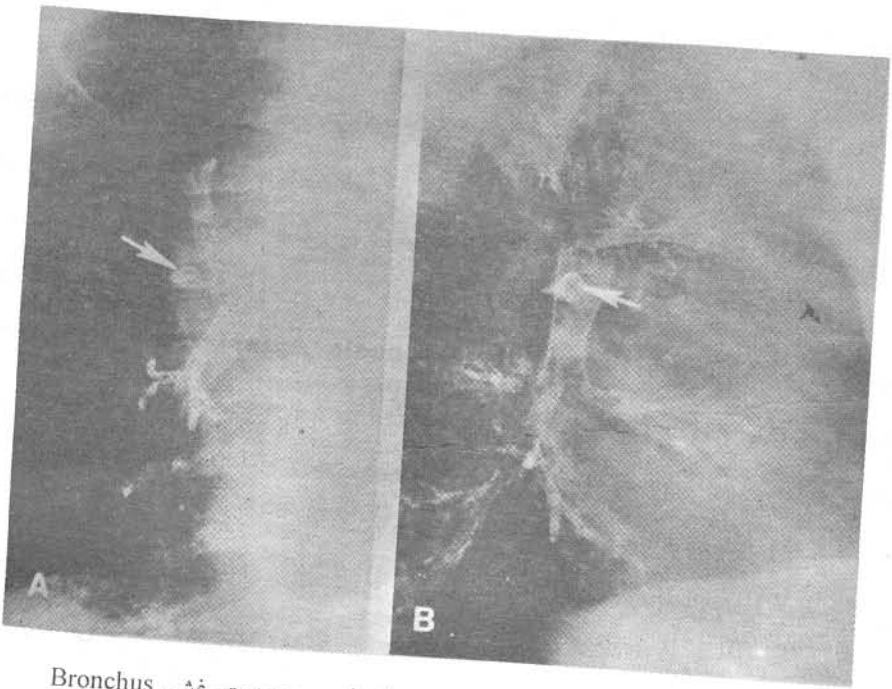

۲۲-۳۲ شکل: د علوي ښي لوب د Bronchus لاندې د اضافي لوب موجودیت. غشي Bronchus څرګندوي، A- frontal او B – جنبي منظره څرګندوي.

اندازه وي. ددې انومالي زياتی پیښی په ښي پورتني فص کې پيدا کيږي. غير نورماله قصبه د ښي لويې قصبې په جنبي منظره کې د علوي فص د قصبی څخه د پاسه راوځي. په دې انومالي کې اعراض موجود نه وي. کله کله اضافي قصبه د وچې غاړې د ښي ښکتنی برخی څخه راوځي(ښي شزنی قصبه). په کينه خوا کې په کمه اندازه مينځ ته راځي. معمولاً د Carina څخه دوه سانتي متره فاصله لري لاکن کيدای شي چې لوړه وي او زياتره وخت د علوي فص ذروي سگمنټ غوره کوي. اکثره وخت اعراض نه ځرګندوي لاکن کله کله شزنی قصبه اعراض ښکاره کوي شايد د انسدادي امفزيما او branchiactasis سره يوځای وي. نورې انومالي د شزنی قصبی سره يوځای په زياته اندازه پيدا کيږي. په راوتلی يا briding ډول قصبه په ډيره کمه اندازه واقعات لري او معمولاً د نورو د انوماليو سره يوځای وي. په دې انومالي کې قصبه د کينی خوا څخه راوځي او د منصف څخه تيريږي په مقابل طرف کې ښکتنی فص اروا کوي يعنی ښي ښکتنی فص.

د فصيصي قصبی په منشا کې کوچنی بدلون غير معمول نه دې. د قصبی د بيځايه کيدلو توپير مشکل او حتی کله کله غير ممکن دې چې د زياتو قصباتو د انوماليو سره ئی وپيژنو. په زيات شمير کوچنی بدلونونه د فصيصونو په قصباتو کې موجود وي. لاکن د برانکوگرافي په واسطه ئی هم نه شو پيژندلای حتی که ددې توپيرونو تشخيص کولو ته اړتيا هم موجوده وي. کيدای شي چې د سږي دننني برخه اخته يا شايد يو يا زيات سگمنتونه اخته کړي. (۳۲-۲۲شکل)

د فيسورونو نشتوالې:-

په بين الفصي فيسورونو کې تغييرات په زياته اندازه نسبتاً موجود وي لاکن دوې د قصبي ريبوي سگمنتونو کې راديولوژيک بدلونونه نه پيدا کوي.

د Medlar له خوا په يو زر دوه سوه سږو کې چې دفعتاً مړه شوي وو يوه څيړنه سر ته ورسيده ددې په مطالعاتو کې څرګنده شوه چې په کينه خوا کې بين الفصي فيسور تکميل وو او په ښي خوا کې ۹۶% غټ فيسور تکميل وو او کوچنی فيسور اوه ديرش عشاريه اوه فيصده تکميل شوي وو. پاتی فيسورونه يا موجود نه وو او يا په نيمګړي ډول وو.

Pulmonary Agenesis Aplasia and Hypoplasia: Agenesis د فص په پوره نشتوالي دلالت کوي چې قصبات او د وينی اروا هم احتوا کوي. په Aplasia کې د سږي په نسج کې نشتوالي موجود وي بلکه يوه اندازه د سږي قصبات موجود وي. دا انومالي په ډير نادر ډول وي. او معمولاً په يوه خوا کې موجوده وي او اکثراً د نورو انوماليو سره يوځای موجود وي. د ښي خوا Agenesis د کين پلو په نسبت په زياته اندازه د مړينی سبب گرځي په Hypoplasia حالت کې په فص يا سږي کې نيمګړتيا موجوده وي.

د سږو حاد انتانات

د سږو حاد انتانات ښايي د يو شمير مختلفو ميکروبونو له سببه پيدا شي. په خينو پيښو کې د دې ورتـه يـا مشابه خواص لري او د پرمختللې پتالوژيک منظرې له کبله راديولوژيک منظره څرګندوي چې په لاندې ډول يې ويشو:

۱. Alveolar (Airspace) Pneumonia چې نوموکاکل نومونيا تمثيلوي په انساجو کې اکسيديشـن پـه محيطي برخو کېconsulidation پيدا کوي د ثروي برخو څخه پيل او د فصـي ليکـو څخـه تيريـږي . د اسناخوپه نومونيا کې ضروري نده چې فص اخته او په زياتو پيښو کې د فص دننه برخه نه اخته کـوي ، نو په همدې اساس د فص نوم په نسبت air space يا سنخي نومونيا نوم ته ترجيح ورکړل شويده

۲. Bronchopneumchia : زياتره وخت په سږي کې د ستافيلوکوک انتان پواسطه پيدا کيږي دا ناروغي د هوايي لارو پيدا او محيطي اسناخو ته خپريږي مختلفي راديولوژيکي منظـري لـري د يـو تـکاثف سـبب کيږي چه سنخي نمونيا سره ورته والي لري .

۳. Interstitial pneumonia :دا ډول په ويروسي او مايکوپلازم انتاناتو کې پيـدا کيـږي اکـثره وخـت بين الخلالي برخه اخته کوي او سنخي اکسودات منځ ته راوړي .راديولوژيک منظره يې په مختلفو ډولو وي .لاکن د اسناخو کانسوليډيشن موجود وي او کله چې دا پيښه موجوده وي نو کثافت يې د فصي او سنخي نمونيا په څير ډير کثيف نه وي .

۴. Mixed pneumonia : دا د سنخي قصبي نمونيا او بين الخلالي نومونياوو څخه ګډ ډول دي . په لاندي بحث کي د راديوګرافي له مخي د نمونيا وو د سببونو او د هغي د اناتوميک زيـات بدلـون څخـه يادونه شويده .د سږو د انتاناتو راديولوژيک تظاهرات په ډيـرو مختلفـو شـکلو وي او مختلفـي منظـري غـوره کوي . او د سببي عامل په هکله په کمه اندازه معلومات تري لاس ته راتلاي شي .

نو پدي اساس په ټولو پيښو کي بايد راديولوژيک نښي د کلينکي _باکترلوژيکي او لابراتواري ازموينـو سره يو ځای شي تر څو سببي حقيقي تشخيص تر لاسه شـي .څکـه چـې د تـداوي بنسـټ تشکيلوي .د په کده وځيړل شي تر څو سببي حقيقي تشخيص تر لاسه شي. راديولوجست رول دا دي چې د ناروغيو موقيعت _پرمختګ او هر هغه اختلاط چې پيدا کيږي لکـه د پلورا انصباب ، امفزيما او د سږي ابسې څرګند او وتاکي همدارنګه د نمونيا په طبيعت او د هغې په منظري خپله عقيده ښکاره کړي. پرله پسې فلمونه ښايي دريوي ازيما د تفريقي تشخيص په هکلـه پـوره او پـه زړه پـوري معلومات ورکړي او انتاني حالتونه ورسره توپير کړي. همدارنګه د نمونيا موده هم ضروري ده خاصتاً په هغـو پيښو کې چې کلينکي ستونزې مينځ ته راوړي .

بکتر يايي نو مو نياو ي

The Bacterial Pneumonias

Pneumococcal Pneumonia :د سږي حاده انتاني پيښه د ستريپتوکوکسpneumonia لـه کبله پيدا کيږي چېLobar pneumonia ورته وايي . څرنګه چې دا انتان معمولا" د فص دننه برخه نـه اخته کوي نو ښه به دا وي چې .Alveolar pneu په نوم يې هم ياده کړو .په امريکا کې نوموکوکس ۷۵

% د بکتریایي نمونیا سبب کیږي زیاتره واقعات یې په روغو خلکو کې منځ ته راځي. لاکن په عمومي توګه دا ناروغي په هغه خلکو کې چې د الکولو سره معتاد وي په زیاتره اندازه وي . په همدې شان واقعات په توموري، د سږوپه مزمنو ناروغیو او یا په هغه خلکو کې چې معافیت یې بدلون مومي هم پیدا کیدایشي.

د .Strep pneu تقریباً ۸۲ ډولونه دي خو هغه چې د نمونیا زیاتره سبب ګرځي د (۱-۳-۴-۵-۶-۷-۸-۹) ډولونو څخه عبارت دي د ۸ ډول یې په زیاتره اندازه واقعات پیدا کوي . (۱۴) ډول یې په کوچنیانو کې د نمونیا سبب ګرځي لاکن غټان په نادره توګه اخته کوي . د مړینې اندازه یې زیاتره په ۳ ډول کې د نورو په نسبت پیدا کیږي .

هغه مکروبونه چې د نمونیا سبب ګرځي انشاق یې د څاڅکو پوسیله د لعابیه یا مخاطي غشا د لوري صورت مومي . ښکتني فص یا د علوي فصونو خلفي سګمنټونه په زیاتره اندازه اخته کوي . د دې ناروغي پیل په چټکې سره اوږې مختللې پتالوژیک بدلونونه د ناروغي په لومړنیو وختو کې منځ ته راځي . رادیولوژیک نښې د ناروغي داعراضو د پیل څخه تر ۱۲ ساعتو پورې څرګندیږي محیطي برخه اخته کوي او مرکزي قسمتو ته سرایت کوي، د سګمنټونو له سرحدو نه تیریږي او د راډیوګرافي د پاڼې پر مخ یو متجانس کثافت مینځ ته راځي. کیدای شي چې د فص دننه برخه اخته کړي (۱-۲۳ شکل) اکثر وخت یو

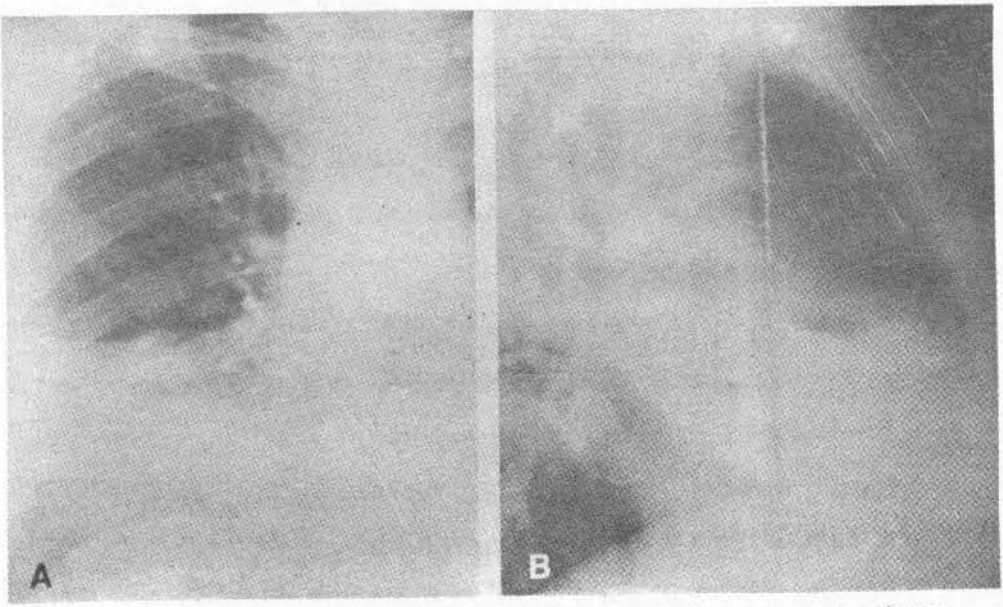

۱-۲۳شکل: Lober pneumonia په ښي منځني فص کې . A- قدامي منظره، B- دویم بین الفصي فسور په جنبي منظره کې.

یا زیات سګمنټونه اخته کوي. کثافت عموماً د پلورا سطحې ته غځیږي. په محیطي برخه کې د سګمنټ له سرحد څخه تیره شي. دا حالت ښکاره کوي، چې حاده نموکاکس نمونیا له هغې نمونیا څخه چې سګمنټ ته خپره شوې توپیرکړو، چې دا د قصبي انسداد له کبله د تومور په وسیله پیدا شوې وي. په وروستیو وختونو کې ناروغي معمولاً د بین الفصي فیسور له سرحدونو څخه نه تیریږي. نو په دې اساس په هر یو قدامي او جنبي منظره کې په واضحه توګه ښکاره کیدای شي، او د هغه فص او یا سګمنټ پورې اړه لري چې هوا په کې موجوده وي. د تور تیوب شکل لري او متجانس کثافت د هو په قصبه کې څرګندیږي.

پلورا هم په زياته اندازه اخته کيږي چې په نتيجه کې نيمايي طرف حاجز په اخته شوې خوا کې د درد له کبله لوريږي. په کمه اندازه د پلورا انصباب د حجاب حاحز زاويه له مينځه وړي. د فص يا سګمنټ حجم په واضح ډول نه کوچني کيږي او هغه کثافت چې د دې ناروغيو پواسطه پيدا کيږي د هغه تکاثف څخه چې د اتلکتازس په واسطه مينځ ته راځي توپير کولای شو. (۲-۲۳ شکل). د ريوي

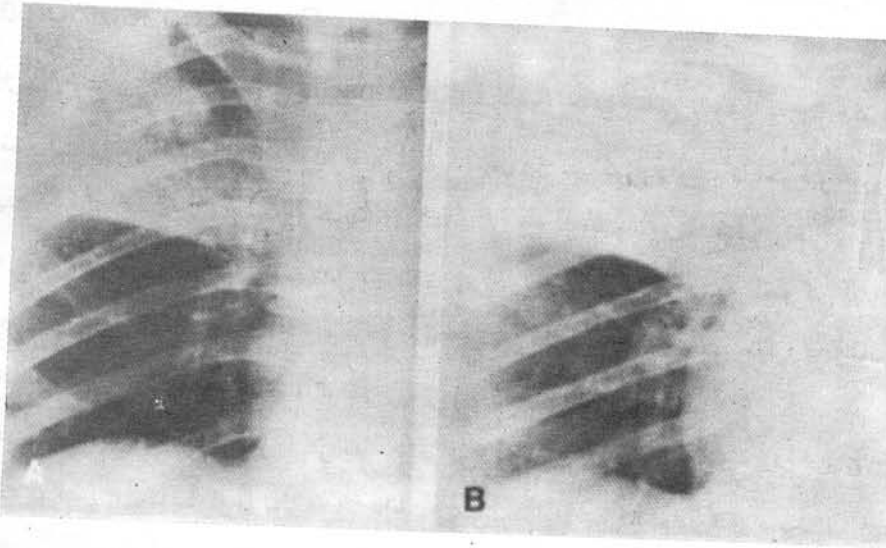

۲-۲۳ شکل: د ښي علوي فص نوموکاکل نومونيا. A- دا فلم د اعراضو په پيل کې اخيستل شوی دی، B- دا راديوګرافي درې ورځې وروسته اخيستل شوی ده.

کانسولډيشن په ويش کې بنايي بدلون يا توپير موجود وي.

کروي يا ګرده نمونيا زياتره وخت په کوچنيانو کې کروي کثافت يا کانسولډيشن پيدا کوي، چې د سږو يا د منصف د شا و خوا کتلو سره ورته والی لري. هغه ناروغان چې په Emphysema اخته وي تورې برخې چې د کانسولډيشن په واسطه احاطه شوې وي او د کهفونو سره ورته والی لري ښکاره کوي. په ځينو ناروغانو کې کله کله په نقطوي يا فصيصي توګه تظاهرات څرګندوي، چې د برانکونومونيا سره ورته والی لري. کله کله بين الخلالي منظره ښکاره کوي او ځينې وخت په مخلوط شکل کتل کيږي، چې سنخي او بين الخلالي ډولونه يې موجود وي، نو په دې اساس راديوګرافيک نښې د نوموکاکس نومونيا لپاره وصفي نه وي، د Broncho pneumonia پېښې زياتره په هغه ناروغانو کې ليدل کيږي، چې په روغتونونو کې له نورو ناروغيو له کبله بستر وي. د روغتيا مرحله که چيرې اختلاطات پيدا نه شي، په چټکۍ سره صورت مومي چې دا د ثروي برخې څخه پيل او د محيط پلو ته په نمونيايي سګمنټ کې غځيږي. کثافت په غير منظم ډول او د روغتيا په مرحله کې نقطوي شکل غوره کوي، چې د متجانس کثافت سره توپير لري. Focal (موضعي يا نقطوي) اتلکتازس په زياته اندازه مينځ ته راځي. اختلاطات په دې ناروغۍ کې په کمه اندازه دي، ځکه چې د انټي بايوتيکو په مقابل کې حساسيت لري او هميشه د تنفسي سيستم په انتاناتو کې د لومړۍ نښې په ښکاره کيدو سره تطبيق کيږي که چيرته اختلاطات پيدا شي، نو دا عبارت له خندنی روغتيا، Empyema او د سږو له ښنځو (ابسې) يا دانو څخه دي. راديولوژيک نښې يې په خندنی

توکه شفا کوي او له هغه کثافت څخه عبارت دي چې په مقاوم ډول په یوه برخـه کې پاتې شـي، او پـه ځندني ډول غیر منظم او نقطوي حالت غوره کړي، لاکن په احتمالي توکه شفا کیږي. په ډیـرو نـادرو پېښو کې دا وتیره په نیم ګړي ډول شفا کیږي، په غیر منظم ډول فبروزس او پـه غـیر منظمـه تـوکه کثـافت پـه سګمنټ یا فص کې مینځ ته راځي. همیشه د اخته شوي سږي پـه حجـم کـې کـوچنیـوالی موجـود وي. د Empyema او د سږي له ښنځو یا ابسیو نه وروسته یادونه وشي.

:Bronchopneumonia

برانکو نمونیا یا Lobular pneumonia: د سږو حاده انتاني ناروغي ده چې بکتریـایي منشه لري .معمولاً په اختلاطي توکه د یو شمیر ناروغیو په سیر کې په اولنیو یا اخیرنیو عمرو کـې پیدا کیږي نو پدې اساس په ډیرو ځوانو، زړو او یا د نورو ناروغیو سره منـځ تـه راځي . دا انتـان په مخلوطه ډول وي نو لدې کبله هغه بکتریاوي چې ناروغي یې پیدا کړیده په بلغمو کې پیدا کولې شو .دا ناروغي د سږي د څو مجاورو برخو څخه منشه اخلي او په نتیجه کې خپاره محراقونه په مختلفو اندازو او شکلو پیدا کوي او د فلم پر مخ پوره کثافت منځ ته راوړي .

رادیولوژیک نښي په برانکونومونیا کې په مختلفو ډولو دي ځکه پدې ناروغي کې ښایي په موضعـي توکه یو فص یا سګمنټ او یا ټول فصونه اختـه شـي . د نومونیـا کانسولیډیشـن د مختلفـو انـدازو کثافتونو د پیدا کیدو سبب ګرځي چې اندازه یې سره توپیر لري او معمولاً" نسبتا" کـوچنـي او پـه واضیح ډول د کتني وړ نه وي شاید په خال خال یا نقطوي ډول څرګند شي کیدایشي چې ناروغي پرمختګ وکړي او کوچني برخي سره یو ځای شي او په زیاتو غیرمنظمو برخو کې د کثافت د پیدا کیدو سبب وګرځي . د دې ناروغیو موقیعت په ښکتنیو برخو کې وي لاکن کیدایشي چې د سـږي په هره برخه کې پیدا شي (۳ _۲۳ ش) دا ناروغي معمولا" په اختلاطي توکه د سږو د ناروغیو پـه سیر کې پیدا کیږي چې ښایي د نمونیا نقیصه یې پټه کړي وي په هغه صـورت کـې چـې د زړه د عدم کفایي څخه وروسته په اختلاطي توکه پیدا شـي نـو دا ډیـره مشکله ده چـې تشخیص یـې وټاکل شي دا ځکه چې د ریوي احتقان _ ازیما او قاعدوي کثافت د پیدا کیدو سـبب ګرځي .کلـه کله دا وتیره پر مختللي ډول او ښایي د سږو د جاروسـي نـوي رنـځ سره ورتـه والي و لـري او پـه دواړو سږو کې کوچني خفیف منتشرنو ډولونه څرګند شي چـي مشـابه منظـره لـري .څرنګه چـي برانکونومونیا په مختلفو ډولو رادیوګرافیک منظري ښکاره کوي او د مختلفو مکروبونو په وسیله پیدا کیږي نو تر یوي اندازي یوي ناروغي خواته فکر نشو کولای .د لوبر نمونیا توپیر کول د هغې منشه په مشابه قصبي هوایي لارو او د شاوخوا پرانیشم اخته کیدل داسي ښکاره کوي چې شاید یو د بل سره او د سنخي نمونیا سره ورته والي ولري . دا مو هم باید په یاد وي چې نیوپلازمیک پیـښي هـم نقطوي محراقونه د نمونیا په څیر پیدا کوي که چیري کلینکي نښي په دوامـدار ډول پـاتي شـي او رادیو ګرافیک بدلونونه پرمختګ وکړي نو دا لازمه ده چې cytologic څیرني بشپړي کړي.

انشاقي نمونيا يا Aspiration Pneumonia:

دا ډول نمونيا معمولاً د مخلوطو مکروبو او اجنبي اجسامو څخه د قصبي په تنه کي پيدا کيږي اسباب يې په زياته اندازه دي لکه وروسته د جراحي عمليات څخه د کانګو په وخت کي و موادو تيريدل _نيمه کوما ناروغي کي د بلعومي عضلي د Paresis يا Paralysis له کبله موادتيريږي ،د وچي غاړي او مري فستول ، د معدي او مری Reflux او نور زيات شمير د مری ناروغی د اسپريشن نمونيا سبب کيدلای شي .

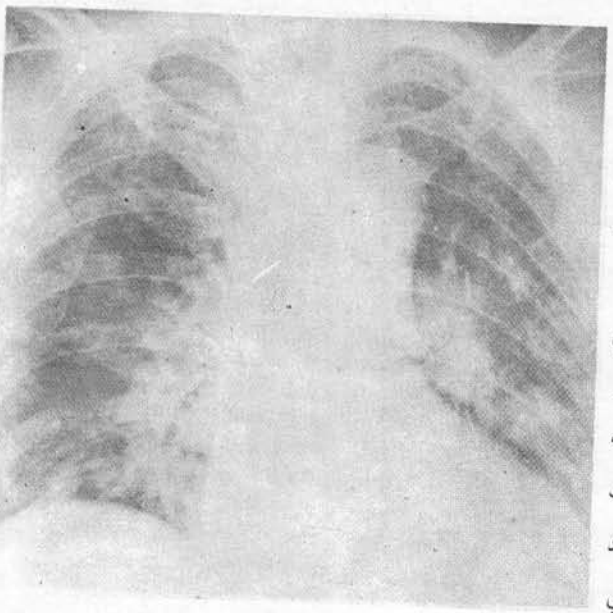

۴-۲۳شکل: انشاقي نومونيا.

ګرام منفي مکروبونه تيريږي او بنايي د نمونيا سبب شي جي وروسته تنخر او د ابسو د جوړښت سبب منځته راوړي .پدي ناروغي کي راديولوژيک نښي په مختلفو اندازو وي چي د ناروغتيا د پرمختګ او موقيعت پوري اړه لري . ښي او منخني فصونه پدي ناروغي کي په زياته اندازه اخته کيږي لاکن د سيني د فص اخته کيدل هم غير معمول ندي .په غير منظم ډول چي کثافت يي زيات او په خفيفه اندازه وي د کتني ور ګرځي (۴- ۲۳) .د ناروغيو په اولو وختو کي دا کثافتونه موضعي يا نقطوي خو په ځنډنيو وختو کې ګرد شکل غوره کوي .په ځينو خلکو کې دا ناروغي په چټکی سره له منځه ځي او ناروغ د هغه حالت څخه چي د انشاق څخه پيدا شوي وي ښه کيږي او په يو شمير نورو واقعاتو کې ځنډني شکل غوره کوي. انشاقي مواد تکراريږي او د مزمن قاعدوي Pneumonitis سبب او په نتيجه کې نقطوي يا خطي کثافتونو مينځ ته راوړي. (۵-۲۳ ش).

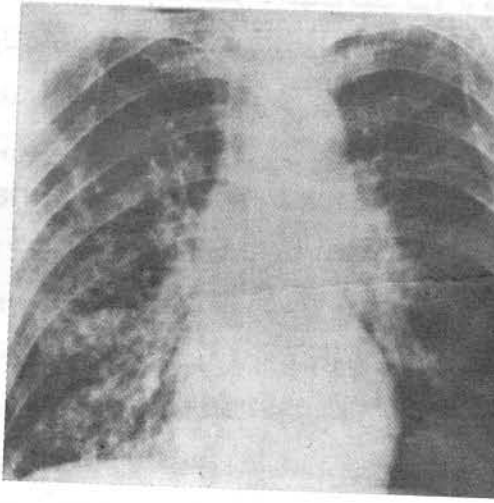

۵-۲۳ شکل: ځنډني انشاقي نومونيا.

د اسيدي مواد انشا ق چي د معدي څخه صورت مومي د Mendelson's Syndrome منځته راوړي او په نتيجه کې د کيمياوي نومونايتس سبب ګرځي او د سږو ازيما پيدا کوي زياتره د يوه يا دواړو سږو د يوي برخي پوري اړه نيسي د ريوي ازيما په ځير څرګنديږي چي د نوروسببوڅخه منځ ته راځي.څرنګه چي د دي ناروغي

راديولوژيک نښې په مختلفو ډ ولو دي نو د نورو غير وصفي ناروغتيا و سره چې د قـاعدوي برخـورد نمونيا سبب ګرځي لکه ځنډنی يا مزمن نومونائيس او Bronchictasis سره نه شو توپير کـولای، نـو د دې لپـاره ضروري ده چې د کلينيکي نښې، تاريخچه او راديولوژيک بدلونونه يو له بلـه سـره ارتبـاط ورکـړو. تـر څو صحيح تشخيص وتاکل شي.

په کوچنيانو کې نمونيا يا Pneumonia in children:

په نوو زيږيدلو ماشومانو او وړو کوچنيانو کې ريوي انتانات د غټو ماشومانو او کاهلانو سره توپير لري او په دې کې اناتوميک او معافيتي فکتورونه بنسټ تشکيلوي. له ۱۳ څخـه تـر ۱۸ مياشـتې ژوندانـه کـې هوايـي لارې کوچنی، نرمې او په اسانی غونجيږي، چې په نتجه کې په مختلفو اندازو انتانات په کې پيدا کيدای شي.

د زيږيدنې په لومړنی مرحله کې Streptococcal -β نومونيا د هيالين غشا د ناروغيو په څير تظاهرات پيدا کوي. په Fetal Aspiration Syndrome کې راديولوژيک بدلونونه په چټکی سره د انشاقي موادو له کبلـه پيدا کيږي.

ستافيلوکاکل نومونيا پـه ډيـرې چټکـی سره او پـه اولـو وختـو (د څو ساعتو پـه مـوده کـې) د انصباب، Empyema ، قصبي پلورايي فستول چې نوموتوراکـس او د سـږي ښنځـې (ابسـې) ورسـره وي، پيـدا کيږي. Pneuma Toceles په دې ناروغانـی کـې پـه زياتـه انـدازه مينـځ تـه راځي. د علـوي هوايـي لارو انتانات ښايي د ناروغتيا سره يو ځای پيدا شـي. پـه دې صـورت کـې د سينې د مزمنراديوګرافی څيرنـه بنسټ تشکيلوي. هغه وخت چې په سږو کې هوا کمه او يا پرسيدلي وي، نو د هغې بندښت يا انسداد خـوا ته فکر کوو چې د Epiglottitis په واسطه پيدا شوی وي.

دا ډيره مهمه ده چې راديولوژيـک نـښې د کلينيکـي نـښو او علامـو سـره ارتبـاط ورکـړو. د مثـال پـه تـوګه Chlamydin Trachomatis په نوو پيدا شوو ماشومانو کې د منضمې د التهاب سبب کيږي او هم د سـږو په بين الخلالي برخه کې په په خپاره ډول په دواړو خواو کې نومونيا پيدا کوي، چـې ورسـره دواړه سـږي پرسيدلي هم وي، توخی يوازينی عرض دی او د سينې د راديوګرافی پورتنی نښې څرګندوي چې د منضمې التهاب ورسره يو ځای وي، نو په دې صورت کې تشخيص کيدای شي.

Friedlander's Pneumonia:

دا يو ځای شوې ډول سنځي نومونيا ده، چې د Klebsiella Pneumonia لـه سـببه پيـدا کيـږي دا نـاروغي زياتره په بې عقله ضعيف ناروغانو کې کتل شويده . د ناروغې پيل زياتره وخت په چټکې سـره وي او مړينـه د څو ورځو په موده کې پيدا کيږي .ښايي د برانکو نمونيا په څير پيل وکړي په نقطوي ډول کثافتونه معمولاً په يو يا دواړو پورتنيو فصونو کښې منځ ته راځي لاکن ځانګړي ځايونه په سرعت سره يو ځای کيږي .شايد د فص د ننني برخه اخته کړي د سږي حجم زياتيږي او په نتيجه کې د مجاوري بـين الفصـي پلـورا د محدبيـت سـبب ګرځي د انساجو پرمختللي تخريب د ابسو جوړښت منځته راوړي چې دا پيښه په ډيروناروغانو کې ليدل کيږي د ابسو د کهفونو جدارونه که چيرې څرګند شي نو په وصفي توګه په نرې ډول د کتنې وړ وي (۶-۲۳ شکل) . زياتره وخت د يو ځای شوې نومونيا له کبله چې د کهف په شاوخوا کې موجوده وي د کهف حقيقي جـدار نـه

لیدل کیږي او هغه یې محوه کړي وي . ځینې وخت نکروزس په زیاته اندازه او یو غټ کـهف جوړوي او کلـه په تنخري مواد ورڅخه راوځي د پلورا د انصاب پیښي او د دي سره یو ځاي Empyema هـم پیـدا کیـږي پـه

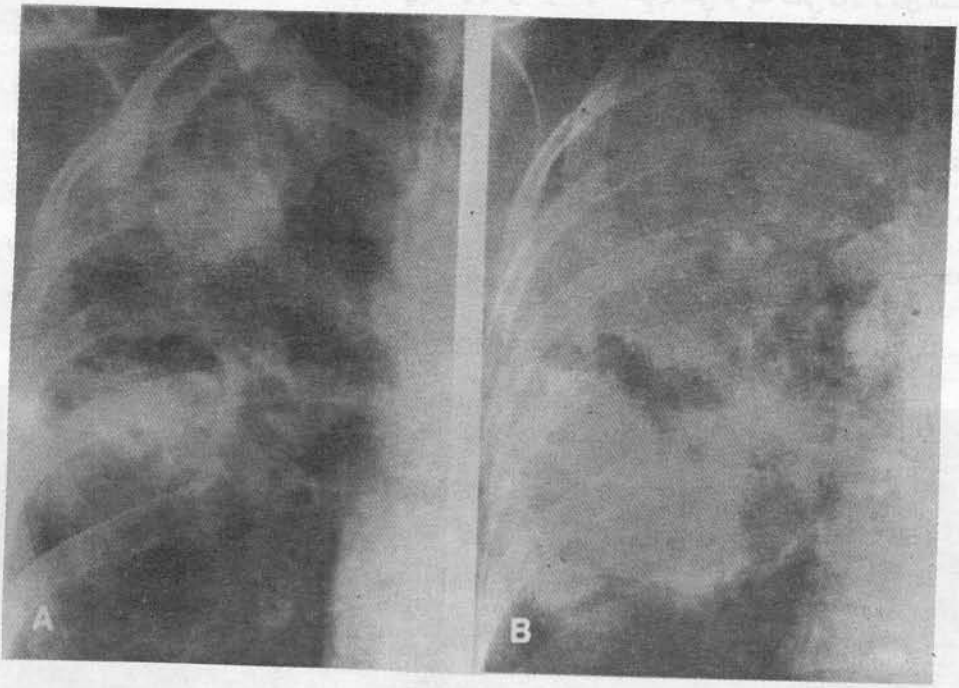

۶-۲۳ شکل: Klebsiella Pneumonia، A- پرمختللي ناروغي، B- د ناروغۍ ډیر زیات پرمختګ.

ډیرو مزمنو پیښو کي دا ناروغي په نقطوي ډول وي. کثافتونه کوچني او افتونه شاید د نري رنـځ سره نږدیـوالي ولري . نوماتوسل شاید کله کله د دي ناروغي د رغیدو په مرحله کي څرکند شي .

د دي ناروغي تشخیص د یو ځاي شوي نمونیا په یوه یا دواړو پورتنیو فصونو کي په چټکي سره د پیدا کیـدو او په نتیجه کي د سږو د حجم د زیاتوالي او په سرعت سره د کهفونو د جوړښت له مخي تاکل کیږي . که چیرې ناروغي خنډني پرمختګ وکړي او په یو ځاي شوي ډول نه وي یو یا دواړه پورتني فصونه یې اختـه کـړي وي . کهفونه موجود وي نو زیاتره وخت د نري رنځ سره غلطیږي نو پدي صورتکي بکتریالوژیک ازموینـو تـه ارتیـا ده په هغه ناروغانو کي چي په پوره اندازه فبروزس موجود وي بنایي په فص کي تکمش پیدا او پـه تـالي تـوکه پـه سینه کي بدلون منځ ته راوړي چي د سږي د حجم د کموالي له سـببه منځ تـه راځي چـي دا منظره شاید لـه خنډني نري رنځ سره ورته والي ولري. Entrobacter او Serratia دواړه گرام منفي باکتریاوې دي او د ورتـه یـا مشابه نومونیا سبب گرځي چي ډیرې پیښې د Serratia marcescens لیدل شـویدي او معمـولاً د یـو یـا دواړو خواوو د نمونیا او یا په خپاره ډول په څو فصونو کې د مرضـي و تـیرې د پیدا کیـدو سـبب گرځي .د پلـورا د انصباب واقعات هم عمومیت لري .دا پورتني دواړه ډولونه ناروغي زیاتره وخت د روغتـون پـه بیعقلـه (ضعیفـه) ناروغانو کي پیدا کیږي او نور مکروبونه هم ورسره یو ځای وي چې د ریوي انتاناتو سبب گرځي کله چې موقع مساعده شي دا مکروبونه په هغه ناروغانو کې چې معافیت یې کم شـوی وي پـتوژن شـکل غـوره کـوي او شـاید تنخري برانکونمونیا منځته راوړي لاکن په واضح ډول د سږي د ښنځو د پیدا کیدو سبب نه کیږي.

:Staphylococcal pneumonia

دا نومونیا د St.Aureus په واسطه چې بنایي په لومړنـی توګه په سږي کې او پـه تـالي ډول د دې انتـان د عضویت په بله برخه کې وي او بیا سږي اخته کیږي، دا اخري ډول یې د وینې له لارې خپریږي او ابتدایي معمولاً د قصباتو له لارې سرایت کوي. دا ناروغي په بې عقلـه (ضعیفـه) ماشـومانو او غټانـو کـې د ژوندانـه پـه لومړني کال کې زیاتره وخت لیدل شوی ده. د دې ناروغۍ پیل د بریښنا یا په صاعقوي توګه وي، په پرمختللي ډول ضعیفي او ناتواني په کې موجوده وي. مرینه بنایي د ۲۴ یا ۴۸ ساعتو په موده کې ولیدل شي. څرنګه چې دیرې برخې اخته کیږي نو د پلورا سره مجاوره برخه هم اخته او د پلورا انتان د Empyema او قصبي پلـورا د فستول سره هم پیدا کیږي.

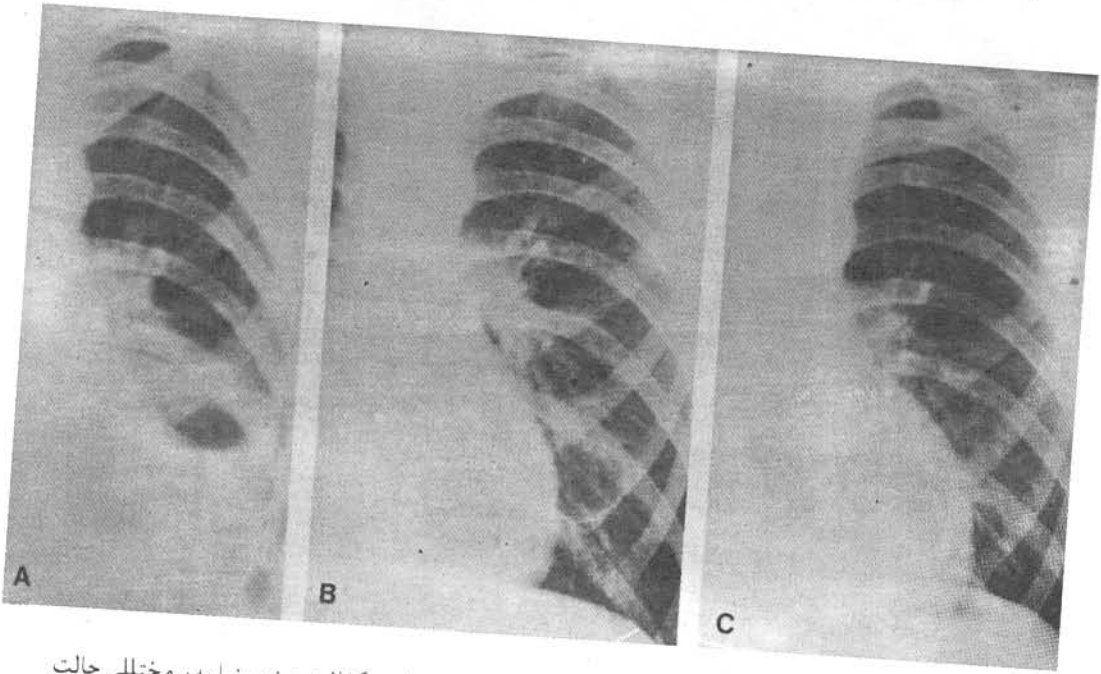

۷-۲۳ شکل: ستافیلوکاکل نمونیا: A- په کینه قاعدوي برخه کې متجانس کثافت د نومونیا په پرمختللي حالت دلالت کوي. B- التهابي وتیره ښکاره کوي، چې د ښه کیدو مرحلې ته نږدې ده او د نوماتوسل په څیر بدلون څرګندیږي. C- نوماتوسل د زیات وخت له پاره پاتې نه شو او له مینځه تلل.

په کوچنیانو کې رادیولوژیک نښې یوه اندازه په وصفي توګه وي، او کثیفه برخه په اخته شوي سږي کـې چـې بنایي یو سګمنټ یا موضعي او یا په خپاره ډول وي څرګند کړي. کانسولډیشن په چټکۍ سره ټول فص اشغالوي (یو ځای شوې برانکونومونیا) قصبات معمولاً د اکسودات په وسیله پـټ شـوي وي او د هوایـي لیکـو خیـال نـه لیدل کیږي. د پلورا انصباب، Empyema او د نوموتوراکس پیښې دیرې وي، نوماتوسل هم اکثراً لیـدل کیـداي شي. د ابسیو جوړښت هم بنایي صورت وومي او مجهولې کوچنی ښنځې (ابسې) ژر مینځ ته راځي. نوماتوسـل د ابسې سره د هغې د نرې جدارو د اندازې د ژر بدلون له مخې توپیر کیږي. دا پېښه د کوچنیو قصباتو د لومن د Chek valve د انسداد او د نږدې یا مجاور بین الخلالي برخو څخه په یو شمیر پیښو کې مینځ ته راځي. پـه زیات شمیر نوماتوسل بنایي د ناروغۍ په لومړۍ اوونۍ کې پیدا او کیدای شي، چې غـټ شـکل غـوره کـړي. د

هوا او د مايع سطح د نومونيا په فعاله مرحله کې د کتنې وړ وي، کيدای شي چې نوماتوسل د مياشتو لپاره پاتې شي، خو معمولاً په پوره توګه له منځه ځي. (۷-۲۳شکل) غټانو کې يې سبب په وصفي توګه نه وي نوموتوراکس او نوماتوسل په نادره توګه د پلورا انصباب او ايمپيما د کوچنيانو په نسبت عموميت نه لري، او په

۸-۲۳ شکل ستافيلو کاکل نومونيا. په کيڼ سفلي فص کې پرمختللې ناروغي موجود ده. کوچني ګرد کثافتونه په ابسې يا Pneumatoceles دلالت کوي.

مجهول ډول دي. (۸-۲۳ شکل) ناروغي معمولاً په دواړو خواو کې ښايي په خپاره شکل او کله کله نوډولر لاکن نادراً په فص کې خپريږي.

د پلورا انصباب او د هغې په نتيجه کې Empyema تقريباً په نيمايي ناروغانو کې صورت مومي. په کلينيکي نښو کې چټک بدلون او د هغې ارتباط له راديولوژيک نښو سره هميشه د کتنې وړ وي. د روغيدو مرحله په دواړو کوچنيانو او غټانو کې په خنډني ډول مينځ ته راځي، کله چې ناروغي د وينې له لارې وي، نو منتنه امبولي ښايي د زيات شمير کوچنيو ابسيو او منتشر ډول د کوچنيو نومونيايي محراقونو سبب شي.

:Streptococcal Pneumonia

دا نومونياد د ستريپتوکاکس Group A-β Hemolytic Streptococcus Pyogenes په واسطه پيدا کيږي. معمولاً د حادو انتاني ناروغيو لکه شري او Influenza سبب کيږي، دا ناروغتياوې اوس په نادر ډول مينځ ته راځي او راديولوژيک بدلونونه يې د .Staph نومونيا په څير وي، پلورا اخته کوي او که انتي بايوتيک تطبيق نه شي د Empyma سبب کيږي. سږي په منتشر ډول په دې ناروغی کې اخته او په بين الخلالي توګه د .Staph نومونيا په نسبت وي. يو روښانه کثافت ځرګندوي، چې له ثروي برخې څخه د محيط پلو ته غځيدلی وي، په چټکی سره پرمختګ، مغشوش، نوډولي کثافتونه په يوه حاده ناروغی کې او د کهف جوړښت په ډيرو برخو کې په دواړو نومونياو، ستافيلوکاکل او ستريپتوکاکل کې په ګډه سره پيدا کيږي او زياته اندازه وصفئ وي. ډيرې پيښې يې په بزګرانو کې کتل شوي. ستريپتوکاکل معمولاً د نوماتوسل سبب نه کيږي.

:Tularemic Pneumonia

تولاريميا يو انتاني ناروغي ده چې د Fran cisella Tularensis په واسطه چه کوچنی ګرام منفی پاسيل دي پيدا کيزي.دا د کوچنيو حيواناتو ناروغي ده او په مستقيم ډول انسانانو ته خپريږي. د دی ناروغی انتان د هغه ښکاريانو په پوستکی کی پيدا کيږي چه د وحشی حيواناتو سره لوبی کوي او ښکار کوي.همدارنګه کيدای شی

چې کنی (Tick) او د آس دارلو په وسیله هم انتشار وکړي او هم د کوزن په واسطه خپریدای شي. ریوي اختـه کیدل او د نومونیا جوړښت د دې میکروب په واسطه تقریباً په ۵۰% خلکو کې کتل شوي. رادیولوژیک نښې یې په وصفي توګه نه دي، بلکې یو شمیر مولفینو راپور ورکری، چې په بیضوي توګه آفتونه پیدا کوي او د سږو لـه بنځې (ابسې) سره ورته والي لري، چې کهف په کې موجود نه وي. یو شمیر نورو څرګنـده کړې ده چې پـه زیات او مختلفو اندازو ریوې نښې پیدا کوي. په یوه او یا دواړو خواو کې ریوي انتاني پیـښې مینـځ تـه راوړي، چې حدود یې معمولاً په ښه توګه نه ټاکل کیږي. په فص کې ځای نیول کله کله او د فص دننه کانسولیډیشن سبب کیږي.

دا انتان زیاتره وخت قاعدوي ځای نیسي او کیدای شي، چې په یوه خوا کې ناروغې په زیاته اندازه او په بله خوا کې کمه وي، نو په همدې اساس که چیرې په دواړو خواو کې موجوده وي په غیر متناظر ډول وي. په کمه اندازه د پلورا انصباب هم غیر معمول نه دی. د ثروي لمفـاوي عقداتـو پـه زیـاتو پیښـو کـې غـټ شـوي وي، د روغیدو مرحله یا وخت سره ډیر توپیر لري ځینې ناروغان ښایي د ۷-۱۰ ورځو په موده کې بیخـي روغ شـي او یو شمیر نور ښایي د شپږو میاشتو لپاره مقاومت وکړي. څرنګه چې رادیولوژیک منظره یې په وصفي توګه نه ده، نو د تشخیص لپاره باید د لابراتواري میتودونو څخه کار واخستل شي. مشـکله ده چـې میکروب لـه خراخکـو (بلغمو) څخه جلا کړو، نو که چیرې مو په ناروغې ګمان پیدا شو، نو باید Agglutination ازموینه اجرا کړو.

:Pertusis Pneumonia

د شنې توخلې په نومونیا کې ښایي مرکزي کثافت چې د سږو د پرانشیم خوا ته غځیـدلې وي، یعنـې د ثروي برخې څخه د سږو ښکتنیو برخو کې پیدا کیږي او په نتیجه کې د زړه جدار پـه غیر منظم ډول څرګندیږي، چې د Shaggy Heart منظره غوره کوي. دا د ناروغیو په لومړیو وختونو کې پیل او د روغیدو تر مرحلې پـورې دوام مومي. دا بدلونونه عموماً په کوچنیانو کې پیدا کیږي، او ښایي چې د شنې توخلې د میکروب له سببه نـه وي، نو د دې له کبله رادیوګرافیک نښې ښایي اختلاطـي برانکونومونیـا، Atelectasis چـې د پیـرې مخـاطي رشتې څخه پیدا شوی وي، په لویو کوچنیانو کې مینځ ته راځي.

نور انتانات :Other Infections

Lung Abscess یا د سږو بنځې :

کله چې د سږې حاده تقیحي پیښه په یوه کڅوره یا جوف کې ځای ونیسي د سږي د بنځې په نامه یادیـږي. د سږو د ابسیو زیاته اندازه قصبي منشه لري، چې د اجنبي موادو له داخلیدو څخه لکه د غاښونو په عملیـاتو، د تنفسي سیستم په جراحی کې او یو شمیر نورو حالاتو کې لکه بیشعوری او داسي نورو کې پیدا کیږي. دا ډول بنځې ښایي په تالي ډول د افرازاتو د راټولیدو نه چې د مختلفو سببو څخـه لکـه قصبـي کینسـر یـا د قصباتو دننني انسداد یا بندښت چې د نیمګری تشیدو څخه پیدا کیږي. په دې تازه وختو کې څرګنـده شـوی ده چـې ان ایروبیک میکروبونه زیاتره وخت د سږو د بنځو یا ابسیو د پیدا کیدو سبب کیـږي. د وینـې لـه لارې د سږو بنځې معمولاً د ستافیلو کاکس په واسطه مینځ ته راځي، چې مخکې ترې یادونه شوې ده. د بنځې جـوړښت د نومونیاو په پیښو کې د Klebsiella په واسطه پیدا کیږي، چې په دې اروند مخکې یادونه شوې ده.

کهف یا Cavity په ۵۰% ناروغانو کې چې د سږي په احتشاً اخته وي، پيدا کيداى شي، او کله چې منتن شي ښنځې يا ابسې جوړوي. څرنګه چې د سږو ابسې په زياتره پيښنو کې د اجنبي اجسامو د ننوتلو څخه مينځ ته راځي، نو معمولاً په هغه ځايونو کې کتل کيږي، چې د انشاق د وخت سره ارتباط ولري. د دې ناروغي زرياتې پيښې د علوي فص په خلفي يا شاتني سګمنت کې مينځ ته راځي. ښي خوا د کيڼي خوا په نسبت ډيره اخته کيږي، بل ځاى چې دا پيښې ډيرې پيدا کيږي، عبارت د ښکتني فصونو له علوي سګمنټونو څخه دي، او دا هغه وخت مينځ ته راځي چې ناروغ د ملا په تخته يا ستوني ستاغ (Supine) وضيعت کې پروت وي. د ښکتنيو فصونو په قاعدوي سګمنټونو کې هم د سږي ښنځې ډيرې پيدا کيږي، او هم کيداى شي، چې ښنځه په هر سګمنټ او هر فص کې مينځ ته راشي. آفت محيطي موقعيت لري او د اخته شوي قصبي ريوي سګمنټ پورې اړه پيدا کوي، خو د قدامي راديوګرافي په واسطه ښايي منځني موقعيت څرګند کړي. ښايي د ښنځې سره نږدې پلورا اخته او د انصباب د پيدا کيدو سبب شي.

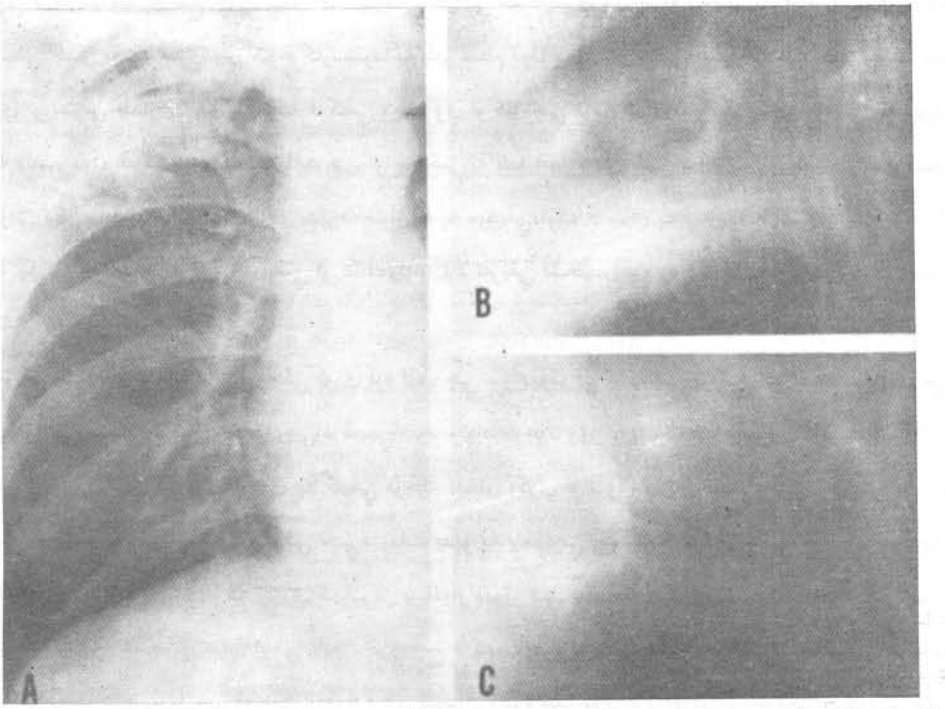

۲۳-۱۳ شکل: A- دسږي حاده ابسې ښکاره کوي. په ښي خوا کې د ترقوې له هډوکي لاندې په غير منظم ډول تور خيال چې د مايع سويه هم ورسره موجود ده، له دويمې قدامي پوښتۍ سره د کهف خيال هم شته. B- توموګرام اجرا شوى، چې د کهف پورتنيى جدار په ډيره مشکله ښکاره کيداى شي، او د دې تر څنګ زياته التهابي وتيره له کهف سره موجود ده. C- د توموګرام په واسطه کوچنى کهف ليدل کيږي، چې منځنى جدار يې ښکاره او التهابي وتيرې په اړخيزه برخه متجانس کثافت څرګنديږي.

په لومړۍ مرحله کې راديوګرافيک نښه د يوه کانسوليډيشن څخه عبارت ده، چې معمولاً په يوه ريوي سګمنټ کې کثافت ښکاره کوي. په وصفي توګه يې مرکزي برخه زياته کثيفه، محيطي برخه يې مغشوشه او په واضح ډول نه ښکاره کيږي. زياتره وخت کروي او تقريباً زيږه يا خشنه منظره لري. کله چې د قصبي سره لاره پيدا کړي، نو له Cavity څخه يو اندازه مايع بهر ته راوځي او ځاى يې هوا اشغالوي، نو د ناروغي په برخه کې د ابسې د جوف تور خيال څرګنديږي، چې معمولاً نيمګړي دريناژ شوي وي، نو د مايع او هوا سويه د کتنې

ور وي. په داسې پېښو کې د مایع برخه متجانس کثافت چې د Cavity لـه جـدار سره یـو ځای وي ښکاره کوي، ښایي د ښنځې تشیدل یا دریناژ په مختلفو ډولونو وي، کیدای شي زیات یا کم وخت ونیسي. کلـه چې د سږي مړه یا تنخري مواد په پوره توګه له مینځه نه وي تللي، نو د هلال یـا میاشـتې په څیر تـور خیـال د Cavity په پاسنی برخه کې کتل کیږي. په ځینو ناروغانو کې په ډیر شمیر زیات یا کوچنی Cavity ښایي پـه یوه برخه کې او یا په ځانګړې توګه یا یو ځای شوي ډول یوه یا زیاتې غټې Cavity موجود وي، دا ښایـي د مخنی یا قدامي رادیوګرافی په واسطه په ښه توګه وکتلی شو، خو کوچني کثافتونه د نومونیک کانسولیډیشن په واسطه پټ شوي وي. کله چې د Cavity په اړوند شک موجود شي، نو توموګرافي یا Computed توموګرافـي استطباب لري، ځکه چې ښایي افات د ساده فلمونو پر مـخ څرګنـد شـي د دې ازموینـو پـه واسـطه د Cavity دنننی او بهرني جداورنه هم ښکاره کیدای شي، او هم د آفت موقعیت ټاکل کیږي. (۱۳-۲۳ شـکل) توموګرافـي یا CT ښایي د سږي د ابسي او برانکوجنیک کار سینوما تر منځ تفریقي تشخیص وکړي او هغـه تنخـري وتـیره چې د کارسینوما په منځ جوړه شوي او د کهف شکل یې غوره کـړي وي سره تـوپیر کـړي او دسږي د ابسـي دننني جدار معمولاً ښوي وي خو د کارسینوما په غیر منظم ډول وي . که چیرې ابسې په حاد ډول پیـدا شـوي وي نو بهرني جدار یې په ښه توګه د کتنې وړ نه وي او کله چې مزمن شکل غوره کړي جـدار یـې پرسـیږي او په واضح ډول څرګندیږي . اختلاطات د پخوا په څیر په کمه اندازه دي ځکه د انتي بیوتیک استعمال صـورت مومي لاکن ایمپیما او د انتان خپریدل د انشاق یا په موضعي توګه د سږي په بله برخه کـې ښایـي پیـدا شـي کله کله ښایي د سږي د ابسي او Empyema د تفریقي تشخیص د پاره ضروري شي . د پوستکي دریناژ C.T. کتیتر هم غوره لار ښونه کوي .

تفریقي تشخیص د ناروغي د مرحلي پوري اړه لري چې د رادیوګرافي د کلیشې پر مـخ څرګنـد شـي پـه لمړنـي مرحله کي مخکي د کهف ځخه چې د قصبي سره ارتباط موجود وي نو د اوتیره د فصیص نمونیـا سـره تـوپیر کولای نشو . لاکن کله چې لومړی پلا کهفي مرحله تاسس وکړي او د ولاړي په وضیعت کـي رادیوګرافـي اجـرا شي نو تشخیص کولای شو . کلنیکي نښې، زیات بدبو یه بلغم چې وروسته د حادي حملي ځخه موجود وي د تشخیص قوي دلایل دي . که چیرې کهف د ساده رادیوګرافي پواسطه ښکـاره نشـي نـو توموګرافـي یـا CT استطباب لري . د سږي مزمن ابسي باید د نري رنځ د کهف سره تفریقـي تشـخیص شـي . فنکسـي انتانـات ، برانکوجینک کارسینوما چې په مرکزی برخه کي تنخري وتیره پیدا کوي د رادیوګرافي له مخي پـه ډیـر مشـکل سره تفریقي تشخیص کیږي نو د تشخیص له پاره د خراخکو یا بلغمو ازموینه د بکتریا او فنکس کلچـر ضـروري ګڼل کیږي په هغـه ناروغـانو کـي چـي مزمنـي ابسـي خصوصـاً د څلویـښت کلنـي څخـه وروسـته موجـود وي سایتولوژیک مطالعات د بلغمو او د قصبي ځخه د موادو راویستل استطباب لري. دا ځکه چـي پـدې عمر کـې د برانکو جنیک کارسینوما پیښي ډیرې وي.

د قصباتو نارو غتیاوې
Bronchial Diseases

:Bronchitis

Acute Bronchitis: حاد برانشیت معمولاً د قصباتو حاد التهابي حالت ته فکر کیږي چي ورسره یو ځاي د تنفسي سیستم د علوي برخې انتاني وتیره هم موجوده وي او که چیري اختلاط په کي پیدا نشي نو چندان پر مختللي ناروغی نده پدی پیښه کي مثبت رادیولوژیک بدلونونه موجود نوي لاکن رادیوګرافی د دي د پاره اجرا کیږي چي په اختلاطي توګه نمونیا پیدا شوي نه وي او دا معاینه په هغه ناروغانو کي سرته نه رسیږي چي د تنفسي سیستم انتانات موجود وي او نښي یا علامي یي پرمختللي حالت غوره کري وي .

Chronic Bronchitis یا مزمن برانشیت:

د قصباتو ځنډنی التهابي ناروغی ښايي په هغه ناروغانوکي ولیدل شي چې د سږو په ځنډنیو التهابی ناروغیو اخته وي چی موږ یې دلته کتلاي نشو دا ناروغي په دې توګه تعریف کوو چې د قصباتو ځنډنی غیر وصفی التهابی وتیره ده چي د دي په نتیجه کي ټوخی او بلغم اکثرا" د څو کلونو د پاره موجود وي که چیري یي سببي عوامل ثابت پاتی شی ښايي دا ناروغي د سږو عدم کفایه منځ ته راوړي او هم دا مفزیما او Cor pulmonalسبب شي . د څو سببونو امکانات شته چي له دغې جملې څخه په یو ناروغ کې ممکن یو یا څو یو ځای موجود وي. چي دا عبارت د هوا د الودګي – سګرټ څکول تقریباً ۸۲ % انتانات او په یو شمیر ناروغانوکي د قصباتو د جدار ارثي ضعیفی ده . مکرر ډول انسدادي برانشیت هم په کوچنیانو کي د مري معدوي بازګشت له کبله پیدا کیږي دا عمومیت لري لاکن رادیولوژیک بدلونونه په مزمن قصبي ناروغتیاووکي په ناروغانوکي موجود نه وي . پدي ناروغي اخته خلکو کي د سینی رادیوګرافي دا خدمت سرته رسوي چي نوري ناروغتیاوي وڅیري چي د دي اعراضو په څیر نښي پیدا کوي کله چي د برانشیت په نتیجه کي د قصباتو په جدارونو کي پیروالي پیدا شي او ورسره یو ځاي د قصباتو د شاوخوا التهابی وتیره موجوده وي دا پیروالي ښايي پرانشیم ته وغځیږي چي د ساده رادیوګرافي د کلیشې په مخ د سږو په پرانشیم کي نورمال قصبات د کتني وړ نه وي د دي قصباتو کتنه او د دوي جدارونو پیروالي او د قصباتو د محیطي برخي ناروغتیاوي په مزمن برانشیت دلالت کوي صرف نظر د سببي عامل څخه دا نښي په ښه توګه د توموګرام پواسطه لیدل کیدایشي .

د سږو زیات پړسوب چي زیات توروالي څرګند وي او هم د سیني اندازه پدي ناروغي کي زیاته کیږي رادیولوژیکي بدلونونه باید کلینکي نښو سره ارتباط ورکړل شي د سږو د قاعدوي برخو د اوعیو د خیالونو برجسته حالت ضروري نده چي د قصباتو د مزمنو ناروغیوپه شته والي دلالت وکړي . تر څو چي د نورمال حالت سره پوره توپیر ونه لري . د مزمن برانشیت رادیوګرافیک تشخیص د ساده کلیشي له مخي په ډیر احتیاط او څیر سره کیدایشي .

کله چي د غوره ساده فلم پر مخ د ځنډني برانشیت نښې څرګندي نشی نو برانکوګرافیک نښو په هکله باید د دي نارو غیو پلټنه سرته ورسیږي . د دیورتیکول په څیر کوچني منظري د غټو قصباتو په ښکتنیو برخو کي اکثرا کتل کیدایشي چي دا د مخاطي غدواتو پراخه شوي قنات څرګندوي .

د قصباتو په اخري برخو کي انسدادي حالتونه هم منځ ته راځي ځني د دوي د حلقو په څیر او ځني نوریي د پوکانو په ډول پراختیا په اخرنیو ځایونو Bronchiolectasia کي څرګندوي .غیر منظم حالت د قصباتو په لومن کي هم ښايي موجود وي د شهیق په وختکي کوچني قصبات پراخه او د ذفیر په وختکي بیرته نورمال حالت ته راځي . د دي بدلون څخه هم یادونه شویده . لاکن موږ دا توپیر د تنفس په وخت کي ندي کتلي په

هغه صورتکي چې برانشيکتازس موجود نه وي قصبي غدوات غټ Bronchiolectasia موجود غير منظم يا د تسبيح د دانو په څېر تنګوالي د قصباتو په لومن کي موجود وي نو بنايي د مزمن برانشيت په شتوالي قضاوت وکړاي شي .

تازه او نوي څېړني Tantalum برانکوګرافي پواسطه سرته رسيدلي دي چې دا ازموينه په ديارلس تنونورمالو نارينه ووکي چې اعراض يې نه درلودل اجرا شويده چې دوي پخوا د خانياتو تاريخچه نه درلوده او په مزمن برانشيت اخته و .اتو تنو کي د مخا طي غدواتو قناتونه ډک شوي . په نه تنو کي هوايي ليکي يا لاري په غير منظمه توګه په دولس تنو کي د قصباتو په برخه کي د کتنـي ور افرازات موجود وو . په پنځلس تنو کي د قصباتو په برخو کي په مختلفو ځايونو کي رکود موجود وو . دوه تنو د تنفس سيستم تازه انتاني پيښي درلودي په دواړوکي د Tantalum ځنډني شتوالي او په محيطي هوايي طرقو کي يي سره مقايسوي توپير درلود . پدي ناروغانو کي پخواني داسي نښي موجودي وي چې د شکمن Branchiactasis او يا نورو سببونو څخه پيداشوي وي .

يا حاد برانکيولايتس Acute Bronchiolitis (Infections) :

حاد پرانکيولايتس يه حاده ناروغي دلالت کوي چې معمولاً په نو زيږيدلو ماشومانو کی مينځ ته راځي او يا په هغه خلکو کی کتل شوي چې د عقل نيمګرتيا (ضعيفی) debilated ولري.په څپاره ډول کوچني قصيبات اخته

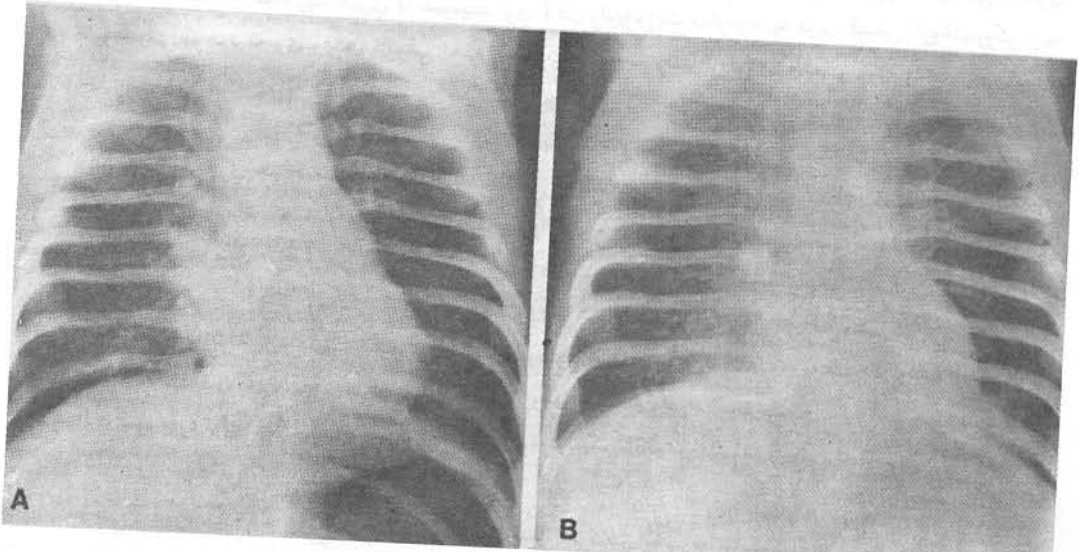

۲۴-۲ شکل: حاد برانکيولايتس. A- په ښي قاعدوي سږي کي لږ کثافت موجود دی، چې په تازه نومونيا دلالت کوي. B- ۲۴ ساعته له A څخه وروسته راديوګرافي شوه، د امفزيما په اندازه کي کمی مينځ ته راغلی دی، خو نومونيا خاصتاً په ښي خوا کي پرمختګ کړی دی. د لومړنی ازموينې په وخت کي ناروغ په حاد حالت کې وو.

کوي چې دراديو ګرافی د پاڼې پر مخ زياتی هوايی ليکې يـا برخـی او حجـاب حـاجز پـه اوار او ښکتـه شـوی ښکاره کيږي. سږي د نورمال په نسبت تور ښکاره او د ذفير په وخت کې په کمه اندازه بدلون ښکاره کوي چې

چې دا حالت د Check دسامانو د انسداد له کبله په قصیباتو کې صورت مومي کـه چیرې نـاروغي پرمختګ وکړي په موضعي توګه اسناخ اخته کوي او په خپاره توګه کوچني کثافتونه مینځ ته راځي چې په احتمالي توګه مشابه او د زیاتي منتشرې حادې نومونیا په څیر وي (۲ -۲۴شکل) دا کثافتونـه کوچنیو برخو کې د نومونیا له سببه د قصیباتو څخه راتـاو شوي وي او ورسره کوچنـي محراقونـه د اتلکتازس موجود وي.کله کله بنایي په پرمختللی ډول د اسناخو نومونیا منځ ته راشيچې د رادیو کرافی د پانی پر مخ په زیاته اندازه بدلونونه څرګندوي.

د دی ناروغی زیـات سببونه د تنفسـي وایرسـونه وي خـو نـور وایرسـونه لکـه Parainfluenza vius Adeno rheno. کله کله د mumps او influinza په واسطه هم اخته شی. پـه نـوو زیـږیدلو ماشـومانو کې مایکوپلازم نومونیا د برانکیولایتس سبب کیږيAdenovirus Types 3.7 او ۲۱ بنایی پـه کـوچنیـانو کې د پر مخ تللی ریوی انتاناتو سبب شي او د تخریباتو او تنخر وتیره په قصباتو او اسناخو کې مینځ تـه راوړي پـه موقتـی توګـه د سـږی د منـځه تللـو سبب هـم ګـرځی او پـه یـو لـږ پیښو کـی بنایی د Swyer James(Macleods) سندروم له کبله پیدا شی په پای کی زیاته اندازه تور والی پـه هـوایی برخـو کی د نومونیک کثافت او اتلکتازس شته والی د رادیو ګرافی د پانی پر مخ بنایی څرګند شی.

لاندي څیرنه په ۲۳ تنو کوچنیانو کی سرته رسیدلی ده چه اعراض یی نه درلـودل لـس کالـه وروسته Bronchiolitis څخه په نوو زیږیدلو ماشومانو کې د وینی ګاز غیر نورمال حالتونه په زیـاتو کـی څرګنـد شول.دا ښکاره کوي چې ثابت ریوي غیر نورمال حالتونه چـه معمـول نـدي وروسـته لـه برانشیولایتس څخه چه اعراض او رادیو لوژیک بدلونونه نلري او هم په کوچنیانو کـی پـه احتمـالی که انتانی وتیري موجود دي دخان څخه د مزمنو هوایي لارو انسدادي حالتونه پریږدي چې تر اوسه ښه څرګند نه دي.

: Bronchiactasis

دا ناروغي د قصباتو د ثابتي پراختیا څخه عبارت ده، چې په ډیرو مختلفـو ډولو پراخـه شـوي وي. د دې پراختیا دلیل د قصبي جدار د الاستیک او عضلي ساختمان خرابتیا ده دا پراختیـا پـه Cylandrical (Tubular)، Varicose او Saccular یا Cystic ډولونو ویشل شوې ده او کیدای شي، چې دا مختلف ډولونه پراختیا سره توپیر کړای شي. د دې ناروغي سیلندریک ډول یې په ډیرو مشکلاتو پیژندل کیـږي. خاصتاً چې په کمه اندازه وي او کله چې ناروغي پرمختګ وکړي، نو پراخه شوې برخه د برانکو ګرافي په واسطه پیژندل کیږي. او تشخیص یې تاکلی شو. Varicose او Saccular ډولونه یې په اسـانی سره تشخیص کیږي.

Varicose ډول یې پراخه او غیر منظم ډول وي دا څکه چې په موضعي توګه تقبض پـه کـې موجـود او نهایات یې په ځینو پیښو کې په جیبیوي توګه وي، دا ناروغي بنایي په موضعي یا عمومي توګه وي او معمولاً د انسداد او انتان له سببه پیدا کیږي، خو کیدای شي چـې پـه ولادې شـکل یـې ځینـې پیښې ولیدل شي. د مثال په ډول د براکیکتازس پیښې په هغو خلکو کې چې په Situs inversus اختـه وي د نورو خلکو په نسبت په زیاته اندازه کتل کیږي.

Situs inversus د Paranasl sinus ناروغتیاوې او Bronchiactasis ته Kartagenars Syndrome یـا Kartagenar's Traid اصطلاح ورکړل شوې ده. په دې حالت کې تنفسي Cilia یـا ګرکـی غـیرمتحرکې وي. د دې تنفسي عدم تحرکیت په نتیجه کې د نیمګړي ترانسپورت پیـښه پـه مخـاطي غشـا او نـورو افرازي برخو کې لکه A.N.C کې پیـدا کـوي. د برانکیکتـازس پـېښې پـه هغـه ناروغـانو کـې چـې پـه Mucovisidesis اختـه وي، هـم عمومیت لـري. د معـافیتي نقیصـې لکـه Agamaglobulinemia او Dysagamaglobulinemia هم د برانکیکتازس سره یو ځای وي.

برانکیکتازس سره یو ځای وي. د دې ناروغۍ معموله نښه عبارت له څنډني توخي څخه ده چې اکثراً د Pneumonitis د مکررو پېښو او نفس الدم سره یو ځای وي.

د دې امکان شته چې د برانکیکتازس احتمالي تشخیص د ساده رادیوگرافي د کلیشې په وسیله وټاکو، خو دا مو باید په یاد وي، چې د سینې رادیوگرافي غیر نورمال حالت څرګندوي، خو دا ناروغي نه شي څرګندولای. هغه نښې چې په دې ناروغۍ کې پیدا کیږي، عبارت له Marking یا د نښو د شتوالي څخه یوه برخه کې دي، چې اکثراً د نقطوي نومونیک کثافتونو په څېر چې د لیکو په شان په مرکزي توګه یا دایروي د کړی په څېر خیالونه ښکاره کوي. (۲-۲۴شکل)

د بنډل یا دستې په شکل د Y یا V منظرو په څېر کثافتونه په پراخه شوو قصباتو دلالت کوي. چې د اکسودات یا مخاط څخه ډک شوي وي ښایي څرګند شي د دې امکان هم شته چې کله کله په کم یا پیر ډول د قصبې جدار په محیطي برخه کې ښه ولیدل شي، چې دا د قصبې د محیطي قسمت په پوره التهابي وتیرې دلالت کوي. کله چې په زیاته اندازه استوانوي یا Saccular برانکیکتازس موجود وي، نو ښایي چې دایروي کثافتونه ولیدل شي (۴-۲۴ شکل) دا هم غیر معمول نه ده چې د هوا او مایع سطح په څینو سیستیک ډول

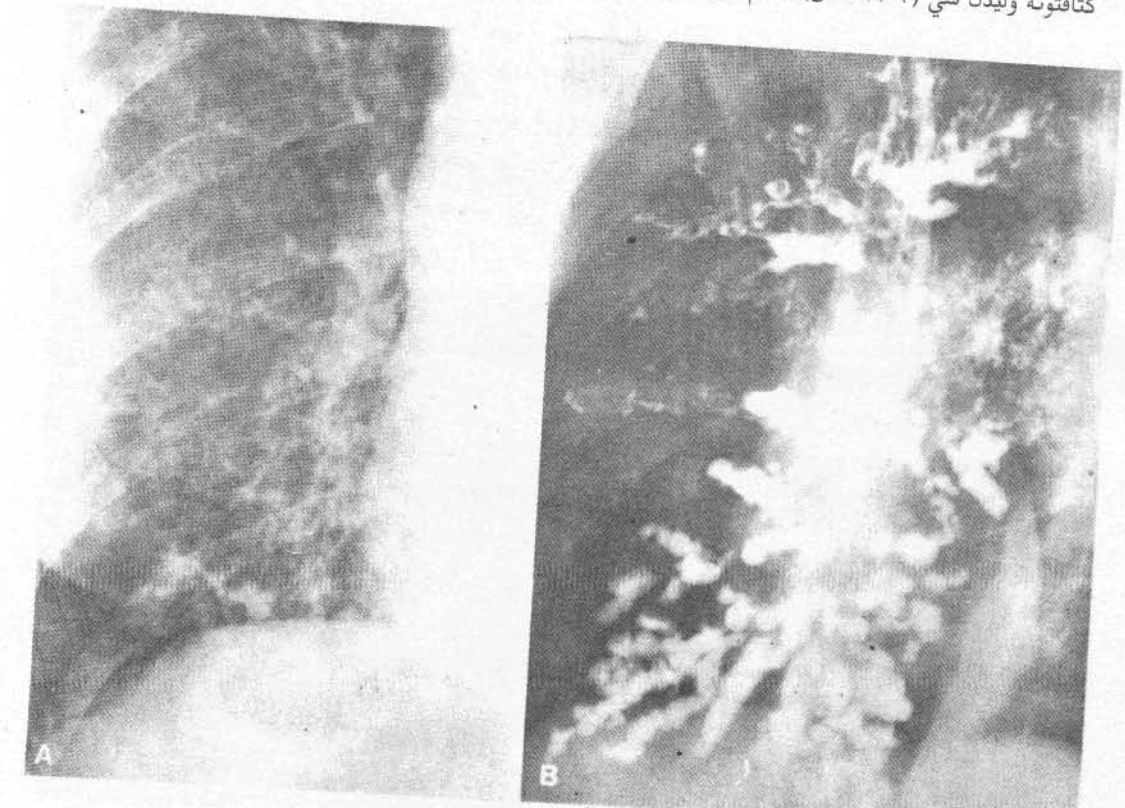

۴-۲۴ شکل: په ښي سږي کې پرمختللی برانکیکتازس موجود دی. A- کلیشه کې په ګرد او بیضوي شکل کوچني او تور خیالونه موجود دي، چې د ناروغۍ په پرمختللي حالت دلالت کوي. B- برانکوګرام په دې ناروغ کې د پرمختللي برانککتازس حالت څرګندوي.

پراختیاو کې ووینو. په داسې پېښو کې د فص یا سګمنټ په حجم کې کوچنیوالی پیدا کیږي، نو دا له دې کبله صورت مومي چې څنډني التهابي وتیرې فبروزس او اتلکتازس پیدا کوي.

په حقیقت سره د برانکیکتازس شتوالی د ساده رادیوګرافي د پاڼې د مطالعې له مخې پېژندلی شو او ګمان پرې کوو، نو د دې مانا دا نه ده چې برانکوګرافي په دې ناروغانو کې ضروري نه ده. څه وخت چې جراحي مداخلې ته اړتیا وي نو د

قصبي تنې بشپړې برانکوګرافی ته ضرورت دی، چې د دې له مخې د جراحي مداخله په غوره توګه سر ته رسیدلی شي. په زیاتره پیښو کې پراختیا یوازې په Saccular، Varicose او یا دواړه یو ځای وي (۵-۲۴شکل) دا مشکله نه ده چې کیسوي ډول برانکیکتازس وپیژنو، په دې شرط چې د قصبي دننه برخه په ښه توګه ډکه شي. د استوانه يي برانکیکتازس شتوالی او نشتوالی کله کله په مشکله توګه تشخیص کېږي او په دې هکله مختلفې عقیدې موجودې دي. چې آیا پراختیا موجوده ده او که نه د دې امکان همیشه شته چې دا پراختیا په لږه اندازه ځرګنده کړو.

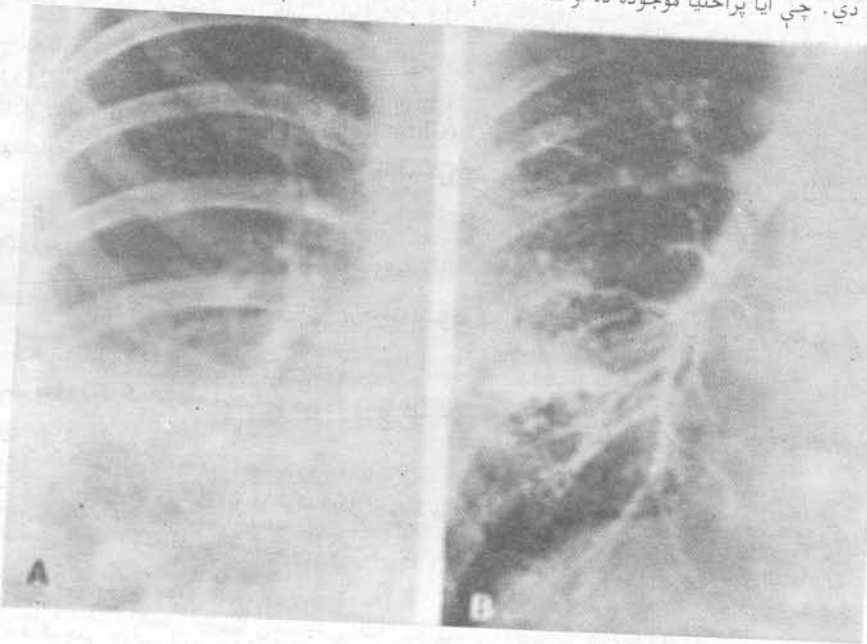

۵-۲۴ شکل: موضعي برانککتازس.

خو د توپیر په هکله یې سوال پیدا کیږي تر څو د مجاورو کوچنی قصبې سره یو شانته وي، وپیژندل شي. د برانکیکتازس بیا پیدا کیدل په ماشومانو او ځوانو کاهلانو کې صورت مومي او معمولا د حادې نومونیا یا اتلکتازس په تعقیب مینځ ته راځي. له نمونیا څخه وروسته کروپ کې پراختیا وروسته د سږو د ناروغتیاو له بشپړ روغیدو څخه کتل کیږي. که چیرې د قصبې مخاط او د قصبې جدار عضلي الاستیکي مواد اخته شوي وي، د استوانه یي ډول برانکیکتازس بیا پیدا کیدل عمومیت لري. بنایي په لومړنی برخه کې په کمه اندازه نری والی د پراخې شوې برخې سره موجود وي، چې دا سپزم او التهابي ناروغیو له سببه پیدا کیږي. د بیا پیدا کیدو امکانیت، د جراحي تداوی په نظر کې نیولو سره کتل کیدای شي. تکراري برانکوګرام یوازیني مهمه لاره ده، چې مثبت تشخیص ټاکي او نورمال حالت ته راګرځیدل ځرګندوي. CT غوره میتود دی، چې د دې په واسطه د سیستیک ډول برانکیکتازس تشخیص ټاکل کیږي. خو په Varicose او استوانه یي ډول ناروغیو کې په کمه اندازه مرسته کوي. انتخابي برانکوګرافی Fibrotic Bronchography سره یو ځای د فص وروسته د تضیق څخه د برانکیکتازس په تشخیص کې په زړه پورې مرسته کوي. کولای شو، چې کتیتر د تنګې شوې برخې څخه تیر کړو، افرازات راوباسو او کثیفه مواد زرق کړو. په قصباتو کې په ډیره اندازه پراختیا په غیر وصفي برانکیکتازس کې مینځ ته راځي او معمولاً مُحیطي موقعیت غوره کوي. په هغه صورت کې چې برانکیکتازس د سږو له نري رنځ سره یو ځای وي خیني وخت یو څه توپیر موجود وي. د قصبي محیطي برخه چې اخته شوې وي انسدادي حالت غوره کوي او پراختیا مرکزي برخه نیولې وي. دا همیشه په ثابت ډول نه وي څکه چې په یو شمیر ناروغانو کې د سږو نری رنځ پورتنی فص اخته کړي او یا برانکیکتازس محیطي برخو ته غځیدلی وي. په هغه صورت کې چې برانکیکتازس له یو شمیر نورو پیښو سره پیدا شوی وي، یو اندازه بدلونونه موجود وي، لکه د Kartgenr سندروم چې مخکې یې یادونه شوې ده.

Pulmonary Cysts: د سږو کیستونه او سیستیک ناروغی د سږو د کیستونو ویشنه او د هغې د منشا په هکله په خپرونو کې یو مهم حالت موجود دی اوس ځرګنده شوې ده چې یو شمیر آفات ولادي کیستونه او حقیقي کسبي آفات ځرګندوي، چې د التهابي ناروغیو په جمله کې مینځ ته راځي، انذار یې په مختلفو ډولو او بنایي دا کسبي کیستونه په ځانګړې ډول او یا زیات شمیر وي.

د سږو ځنډنی انسدادي ناروغی

Chronic Obstractive Pulmonary Disease (COPD)

هغه عمومي غیر نورمال حالت دی؛ چې په ټولو انسدادي ریوي ناروغیو کې پیدا کیږي. د ذفیر په حالت کې د هوا له بندښت څخه عبارت دی. C.O. P.D څکه مطالعه کیږي چې. د هغو غیر نورمالو حالاتو تر منځ توپیر مشکل دي چې د ځنډني برانکایتس له کبله د امفزیما له کبله او یا یو ځاي د دې دواړو څخه مینځ ته راځي .دا ناروغتیاوي په لاندې نومونو هم یادیږي :

Chronic Obstructive Lung disease (C.O.L.D)

(Chronic Obstructive airway disease)COAD

دا ناروغتیاوي د کلینیک او پتالوژي له نظره په پینځو ګروپونو ویشل شویدي چې په لاندې ډول ترې یادونه کیږي :

a ګروپ : پدې ډله کې امفزیما په برجسته ډول وي .

b ګروپ : پدې ډله کې ځنډنی برانشیت په برجسته توګه وي (بنايي برانشکتازس ورسره موجود او یا نه وي.)

c ګروپ : پدې ډول کې مزمنه استما موجوده وي او کله چې د قصباتو توسع کونکي استعمال شي بیرته لمرنۍ حالت ته راګرځي .

d ګروپ :د پورتنیو دري واړه ګروپو مشترک شکل چې د یوي وصفي منظره هم پکې موجوده نه وي کیدایشي چې یو د دوي څخه بیرته لمرني حالت ته راوګرځي او یا غیر قابل رجعي وي د هوایي طرقو انسداد په زیات شمیر ناروغانو کې صورت مومي .

e ګروپ : د کوچني هوایي لارو ناروغتیاوي چې بنایي په ناروغانو کې امراض موجود وي یا نه وي د سږو د ځنډنیو ناروغتیاوو راپور د امریکا په نارینه وو کې د٠ %20-%50 ورکړل شویدي . د دي ناروغیو رادیولوژیک بدلونونه په متعدد – متغیر او اکثرا په غیر وصفي توګه وي زیات پرسوب بي اولني منظره ده . په پر مختللي C.O.P.D حالت کې رادیولوژیک بدلونونه تشخیص تاکلي شي مګر په لمرني مرحلو کي کم یا ضعیفه ارتباطه په ریوي وظیفوي مطالعه او رادیوګرافیک نښو کې موجود وي .

Emphysema :

دا اصطلاح په یو شمیر زیاتو حالاتو دلالت کوي چې زیات پرسوب پکې منځ ته راځی کیدای شي چې سږي او یا نور انساج اخته کړي ریوی امفزیما په یوه وظیفوی بدلون باندي دلالت کوي کیدای شي چې په معاوضوي توګه وي او د سږي یوه برخه اخته شوېوي او پاتې سږي خپله دنده سرته رسوي او یا بنايي په کمه اندازه اناتومیک بدلونونه پیدا شي د سږو ځنډني امفزیما اناتومیک بدلونونه مینځ ته راوړي نو بنه او غوره به دا وي چې مورفولوژیک اصطلاحات ورته استعمال شي غیر ریوی امفیزیما د عضویت په هره برخه کې پیدا کیدای شي معمولاً د همهغې برخې د اناتومیک موقعیت پورې اړه لري پدې بحث کې له سږو څخه بهر ایمفزیما نه یوازې د سینې څخه چې دا په منصف او د سینې په جدار دلالت کوي بحث شویدی.

د سږو ځنډنی امفزیما یا Chronic pulmonory Emphysema

د سږو مزمنه امفزیما د امریکا د صدري انجمن لخوا پدي ډول تعریف شویده :

امفزیما د سږي اناتومیک بدلون دي چې په وصفي توګه هوایي برخو او غیر تنفسي اخري قصباتو کې پراختیا منځته راغلي وي او د دي سره یو ځاي په جدارونو کي تخریبي بدلونونه منځ ته راغلي وي او

په ځرګند ډول فبروزس موجود نه وي تخريبات چي د امفزيما له کبله پيدا شوي وي پـه غـير متنـاظر ډول منظره ښکاره کوي . او تنفسي هوايي برخوکي پراختيا موجوده وي او حبيبوي يا دانه يـي برخـې يې خرابه له خوا به يا له مينځه تللي وي . دا اصطلاحات چي اساسي حقيقي يا جسمي ، سنخي ، (Vesicular)غير قابل رجعي او انسدادي وتيرې مينځ ته راوړي په همدي ناروغي کي پيـدا کيـږي . د دي ناروغي د پتوجنيز س په هکله مباحثه او ځيړنه روانـه ده دا ناروغتيـاوي دوه بنسټيز يـا اساسي ميخانيکتونـه لـري چـي عبـارت لـه هوايـي لارو لـه انسـداد او د الاستيکي حـالت لـه خرابـوالي يـا Elastolysis څخه دی ، چې په پاي کې د اسناخو د جدار د تخريب سـبب ګرځي پـدې ناروغـانو کې زيات انسداد د قصباتو مزمني انتاني پيښي پيدا کوي او انتان ښايي د امفزيما مساعد کوونکـي وي خو سبب يي ګڼل کيداي نشي د Alpha antitripsin کموالي د امفزيما د پيښو د زياتوالي سـبب ګرځـي . اکثرا دا حالت د څو کورنيو په مشرانو کي ځرګند شوي . د دي ناروغی پيښې په ښځو کي د نارينه و په نسبت زياتي وي او د ژوندانه په (۳۰-۴۰) کلنی کې يې پېښې ډيرې وي دا ناروغي په غـبرګونو کې په هغه صورت کې پيدا کيږي چي کوم يو يې دخانيات استعمال کړي.

د Homzygous حالت په هغه خلکو کي په زياته اندازه ليدل شوي چـي دخانيـات استعمالوي او پـه هغه خلکو کې چې دخانيات نه استعمالوي لږ وي د راديوګرافی د کليشې په مخ په قاعدوي برخو کې برجسته والی موجود وي چې اکثرا د پوکانۍ په څير يا Bullae په شکل ليدل کيږي دا حالت زيـات عموميت نه لري او د C.O.P.D په زياتره ناروغانو کې فکتور نه ګڼل کيږي . همدارنګه امفزيما په هغـه ناروغـانوکي هم پيـدا کيـږي چـې پـه برانشيکتازس، د سږو پـه پـر مختللـي انتـاني سـيليکوزس او نوموکونيوزس اخته وي.کولاي شو چې امفزيما په انتخابي او غير انتخابي ډولو وويشو چې بنسټ يـې مورفولوژي تشکيل کړي ډير مهم انتخابي ډول يې عبارت د داخل الفصي يا Centriacinar څخه دی چې پدې کې د پرانشيم تخريب په ځرګند ډول د دويمو فصونو په مرکزي برخو کي مينـځ تـه راځي . دا ډول په زياته اندازه په هغه خلکو کي پيدا کيـږي چـي سګرټ استعمالوي او معمـولا" د سږي پـه پورتني برخه کي پيل کوي او دښکتنيو فصونو پورتني سګمنټونه اخته کوي لاکن کيداي شي چـي پـه عمومـي تـوګه او پرمختللـي ډول وي (panacinar) Panlabular هغـه اصطـلاح ده چـې د نـاروغي غيرانتخابي ډول په حبيبوي توګه او په تالي ډول فصي يا عمومي شکل بي لدې چې د تنفـس قصبـاتو سره خاص ارتباط ولري مرضي حالت پيدا کړي دا د Cenriacinar ډول پـه نسبت پـه زياتـه انـدازه منتشر يا خپاره ډول وي د داخل الفصي ډول سره په هغه خلکو کي پيدا کيږي چي سګرټ استعمالوي . کله چي هر يو ډول يـې زيـات او پرمختـګ وکـړي د دي دواړو تـر منـځ تـوپير کيـداي نشـي ځنـي پتالوجستان پدي عقيده دي چي د بين الفصي ډول امفزيما د تولو فصونو د امفزيما په نسبت پـه زياتـه اندازه پر مختګ کوي Panacinar ډول امفزيما په هغه خلکو کې پيدا کيږي چې د Alpha antitripsin کموالي ولري.

د فصي يا حبيبوي حالت اخري برخې (Para septal) امفزيما معمولاً د اسناخو قناتونه يا کيسـې اختـه کوي او په تالي ډول په بين الفصي پرده کې مرضي حالت مينځ ته راوړي. دا پيښه عموماً پـه محيطي برخو کې وي او اعراض نه ځرګندوي.

Para cicatrical (ندبي) امفزيما زياتره وخت په موضعي توکه او غـير منظم ډول وي او د پرانشيم پـه برخه کې ندبي نسج پيدا کوي.

په عمومي ډول په دې موافقه شوې ده، چې په لومړيو وختونو کې متوسط اندازه امفزيما په زياتو پيښو کې راديولوژيک بدلونونه ښکاره کوي او راديولوژيک نښې د زيات پړسوب، د اوعيو د بدلونونـو او غـير منظم ډول اخته کيدل يا Bullae سره ارتباط لري، او په لاندې ډول دي:

A . د سينې په جدارونو او حجاب حاجز کې بدلونونه:

حجاب حاجز ښکته او اوار او حجاب حاجزي زاويې پخې شوی وي او په ژور شهيق کـې د حجـاب حاجز موقعيت په مخني (قدامـي) ډول لـه اوومـې پوښتـې څخـه ښکتـه وي. Reichetal د ښی خـوا د نيمايي حجاب حاجز قوس لوړوالی (عمودي ليکې په واسطه مخ مخ ښکته پلو د قدامي او خلفي حجاب حاجزې زاويو تر مينځ په جنبي منظره کې اندازه کړ) 2.6cm يا له دې څخه په ٦٧,٧% ناروغانو کې چې د سږو غير نورمال وظيفوي حالت په کې وو د ايمفزيما له سببه پيدا شوی وو. همدا رنګه د دوی د ښي سږي لوړوالی د 29.9cm په حدودو کې (چې اندازه يې د لومـړی پوښتـی لـه بـارزې څخـه د ښي نيمايي حجاب حاجز قبې پورې تاکلې وه) پيدا کړه په خلفي قدامي راديوګرافي کې چې په ژور شهيق کې اجرا شويوه ٦٩,٨% تول ناروغان چې د سږو غير نورمالې وظيفوي ټستونه يې درلودل وټاکل شو او ٧٩,٧% د دوی په متوسطه يا زياته يې په وظيفوي ازموينو کې غير نورمال حالت درلود تعين کړل شو.

د حجاب حاجز د حرکاتو کموالی چې د 2-3cm يا زيات ددې څخه نوسان کوي او په نورمال حالت د 3-5cm پورې دي.

د قص د خلفي برخې غير نورماله پراختيا چې دا د خلفي منصف او د ساعده ابهر د قدامي جدار تر منځ ټاکل کيږي.(د 3.5cm څخه زياته فاصله د قـص او ابـهر تـر مينـځ ده) د ابـهر جلاوالی د قـص د هډوکو څخه نورمالی اندازې په نسبت ښکته وي.

obtuse يا واز سږې قصي حجاب حاجزې زاويی (د ٩٠ درجو څخه زياته)

د قص د هډوکې د خلفي برخې د طول زياتوالی.

د قص د هډوکی قدام ته Bowing يا خم کيدل.

د حجاب حاجز د قوس Scalloped يا دوه برخی کيدل.

B د سږي د پرانشيم بدلونونه:

په سږو کې د غير منظم توروالی زياتيدل – دا حالت زياتره وخت د C.T اوتو موګرام په واسطه څرګنديدلای شي. ښايي په څرګند ډول Bullae وکتل شي(١١-٢۴ شکل).

Pink pullers دا حالت هم په هغه ناورغانو کې صورت مومي چې په امفزيما اخته وي. مزمن توخی نه لري او په واضح ډول برانشيت موجود نـه وي. CT غـوره ازموينـه ده چـې د سـږو د ايمفزيمـا ډولونـه څرګند کړي همدارنګه د نـاروغی ويـش او شدت يې د مربوطـه ريـوي وظيفـوي مطالعـاتو پـه واسطه پيژندلای شو. په اوسنې وختو کې د برانکوګرافي څخه په مزمنو انتاناتو او امفزيما کې په ډير نادر ډول کار اخستل کيږي. ښايي د مزمن برانشيت نښی موجود وي. هغه برانکوګرافيک نښی چې د امفزيما سره ارتباط لري په لاندې ډول دي:

زيات پړسوب چې په نتيجه کې يې قصيبات پوښ کړيوي او ښايي په غير منظم او غيرمتناظر ډول وي.

د کوچنيو ګردو محيطي ساختمانونو ډکيدل چې دا د فصونو مرکزي برخو په امفزيماتوز قسمونو دلالت کوي.

د مچيو ځالي په څېر بدلون د قصيصاتو په نهاياتو کې ليدل کيږي چې څو ځانګی د يوی واحدې نقطی څخه منشا اخلي.

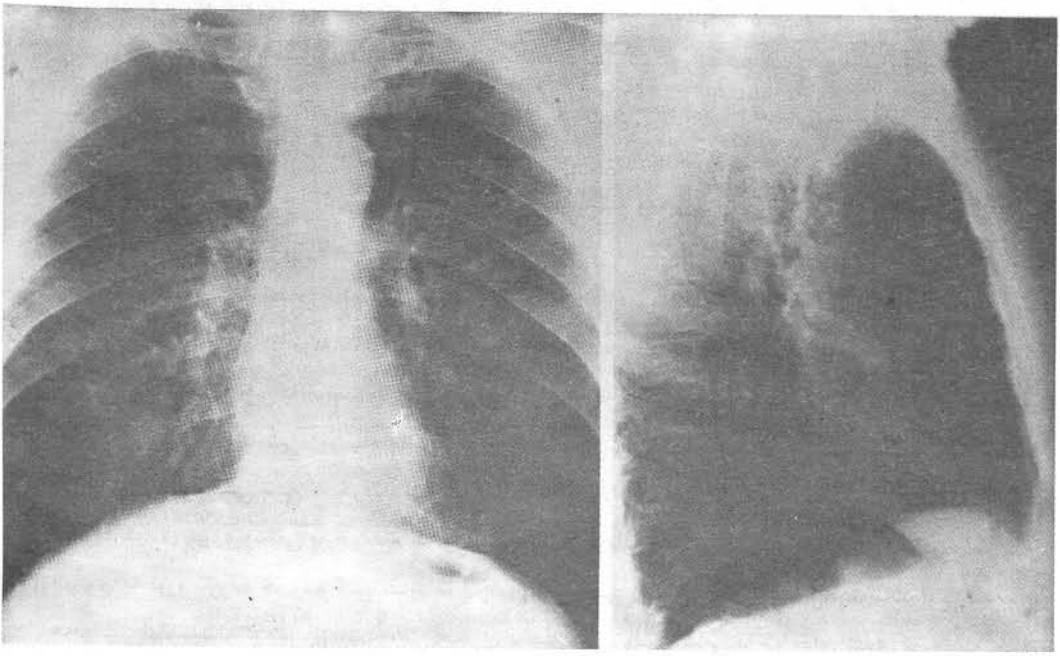

۱۱-۲۴ شکل: د سږو ځنډنی امفزيما (COPD).

د قصيصاتو وروستنی برخه په ډيره لړه د اسناخو سره د کثيفه موادو په واسطه ښکاره کيږي.د کوچنيو هوايي لارو ناروغيو کې د اسناخو تخريب نه وي نو په همدې اساس – د انسدادي وتيرې دي چې امفزيما مينځ ته نه راوړي تر څو د اناتومخي له نظره څرګند شي. په نادر ډول انسدادي حالت د انتان په واسطه منځ ته راځي او د سږو په هوايي طرقو کې نريوالی – او فبروتيک بدلونونه پيدا کوي او ددې سره يوځای د قصيصاتو په برخه کې د محاطي پلک له کبله انسدادي وتيره منځ ته راځي. د راديوګرافي د کليشي پر مخ په پراخه اندازه شبکوي کثافتونه چې په مختلفو ډول د منځنی اندازې څخه څير يا خشن حالت پورې ښکاره کيږي چې په هغه ناروغيو دلالت کوي چې محدود شوې حالت پيدا کوي لکه سارکوئيدوز چې په نادر ډول انسدادي وتيره منځ ته راوړي د ريوي لوړ فشار پيښی ښايي وليدل شي.

د سږو نری رنځ

PULMONARY TUBERCULOSIS

د سږو د نري رنځ پيښې په امريکا کې د ۳۵ پيښو څخه په ۱۰۰۰۰۰ د ۱۹۵۳ څخه ۱۱،۴ پيښو ته په ۱۰۰۰۰۰ تر ۱۹۸۱ پورې راکمې شوي دي غير له لدې څخه زياتره خلک د سږو د نري رنځ له کبله مړه کيدل او دا اندازه يې لو تولو انتاني پيښو څخه راپور ورکړل شوي وو. په دې برخه کې تولنيز او شخصي حالتونه زيات ارزښت لري خو احتمالاً د منتن کيدو اندازه په حيرونونکي توکه راښکته شوي او درمل په غوره توکه اغيزمن شوي. د همدې اهميت له کبله اغلباً په دې ناروغي کې کمښت پيدا شوي.

د نري رنځ زياتره باسيلونه د انشاق په وسيله د هوايي لارې صورت مومي او معمولاً د ځانګکي په توکه د هغه ناروغانو له خوا خپريږي چې د سږو په فعال نري رنځ اخته وي د نري رنځ باسيل Mycobacterium tuberculosis نسجونو کې زخمونه پيدا کوي او په نتيجه کې د اسناخو د اکسودات مينځ ته راوړي چې د نري رنځ د نومونيا په نامه يې يادوي. دا ناروغي په زياته اندازه پرمختګ کوي او په کمه اندازه په متغير ډول راديولوژيک بدلونونه او کثافتونه ښکاره کوي او که چيرې افتونه په کوچني اندازه وي نو معمولاً په متجانس ډول وي هغه وخت چې دا مرضي وتيره د مکروبو ضد درملو په وسيله مخکې له دې چې تجبني او نکروزي حالتونه پيدا کړي روغه شي، نو ساحه بيخي پاکيږي. د سينې راديوګرافي د نري رنځ په اکسوداتيف مرحله کې مثبتې راديولوژيکي نښې نه څرګندوي لاکن د افت د اکسوداتيف ډول له مخې د تشخيص په هکله پوره قضاوت کولای شو. وروستنې پوره روغتيا د نري رنځ د ضد درملو په واسطه پيدا کيږي چې تشخيص هم اثباتوي په نورو ناروغه ځايونو کې شايد دا مرض په تقيحي ډول او د tubercles محتويات اپي تليوئيد حجرات، لمفوسيتونه او Langhans غتې حجرې د ځان سره ولري بنايي دا يو ځای شوي نوډولونه چې بيضوي يا ګرد ساختمان لري د راديوګرافی د پاڼې پر مخ څرګند شي. دا د اکسوداتيف ډول افت په نسبت په ښه توګه ښکاره کيږي بنايي نکروتيک يا Coseation necrotic حالت په دې برخو کې پيدا شي او يا په تدريجاً فبروزي نسج پيدا او پرته له نکروز څخه روغتيا منځ ته راشي. هغه وخت چې اوبلن يا Liquefaction حالت په تنخري برخه کې منځ ته راشي نو مواد قصبې ته داخليږي او د نري رنځ کهف جوړوي. دا کهفونه بنايي په مختلفو اندازو څرګند شي.

د نري رنځ باسيل له درې لارو خپريدای شي: قصبې، ويني او لمفاتيک. د قصبي لارې يې خپريدل په دې ډول دي کله چې اکسوداتيف ډول کهف يا کوچنی حالت قصبې ته لاره وکړي. هغه برخه چې مخکې په انتان نه ده اخته شوې په همدې خوا يا مقابل طرف کې اخته کړي منځ ته راځي دا ډول خپريدل وروسته د نزف او هغه کهف څخه چې په همدې خوا يا مقابل طرف يې اخته کړي – منځ ته راځي دا ډول خپريدل وروسته د نزف او هغه کهف څخه چې په قصبه کې تشيږي پيدا کيدای شي. د وينې له لارې خپريدل جاورسي نري رنځ او د سږو څخه بهر افتونه چې په عضويت کې موجود وي احتوا کوي په حاد کتلوي ډول د وينې د لارې د جاورسي نري رنځ سبب ګرځي او په مزمن شکل انتشار په کمه اندازه او معمولاً د سږي څخه بهر محراق لومړنی Lamphangiti ډول خپريدل په لومړني انتان کې عموميت لري چې په دې پيښه کې په ثروي او منصفی برخو کې لمفاوي عقدې غټيږي او په ماشومانو او ځوانانو توربوستکو کاهلانو کې ليدل کيږي.

د M.tuberculosis په مقابل کې عکس العمل د توبرکلوپرتئين د معافيت په شتوالي او نشتوالي پورې اړه لري. په ځانګړي ډول په انساجو کې فرط حساسيت يا معافيت موجود نه وي چې په نتيجه کې د لومړني نري رنځ

سبب شي. په دوي کې معافيت د پخواني انتان يا B.C.G واکسين په واسطه پيـدا کيـږي دوبـاره فعال کيـدل Reinfection په دې ناروغی کې بنايی مينځ ته راشي.

د سږو لومړنی نری رنځ یا PRIMARY PULMONARY TUBERCULOSIS :

ابتدايي يا لومړنی توبرکلوزيک انتان هغه حالت ته وايی چې د نري رنځ باسيل په موضعي توکه التـهابي وتـيره د هغه ناروغ په سږي کې پيدا کړي چې مخکې په دې ناروغی نه وي اخته شوي او د توبرکلوپروتين په مقـابل کې نه وي حساس شوی. دا ناروغي په څرکند ډول نه وي ځکه چې کلينيکي ښبی يی کمې وي که چـيرې پـه لومړنيو وختو کې راديوکرافي اجرا شي نو دا ناروغي د نوروفصي نمونياو په څير وي او په ښه توکه د کتنـی وړ نه وي او خفيف کثافت منځ ته راوړي. معمولاً په محدود ډول نسـبتاً کـوچنـی تحـت الفصي برخـه کـې ځای نيسي. په يو شمير ناروغانو کې اخته شوي برخه په زياته اندازه وي او يـا څو سـکمنتونه او يـا يـو فـص اختـه کوي. په مستعدو يا مناسبو خلکو کې لکه تور پوستکي او په سوی تغذي اخته ماشومانو کې ښايی دا ناروغي پـه زياته اندازه وي او کيدای شي چې کله کله کهف هم جوړ کړي. د لمفاتيک لارې دا نار وغـي ثـروي برخـو او د وچې غاړې شاوخوا لمفاوي عقداتو ته خپريږي چې په نتيجه کې دا برخې غټيـږي او د راديوکرافـي د کليشـی پر مخ خيال څرکندوي. هغه بدلونونه چې په لمفاتيک برخه کې پيدا کوي شايد د ليکو په څير کثافتونه منځ ته راوړي چې د لومړي نومونيک ناروغی او ثري تر مينځ موقعيت ولري. که چيرې په پر له پسی توکه راديوکرافـي اجرا کړو نو په څندني ډول ناروغتيا له منځه تلل ښايی د شپږو مياشتو او يـا يـو کـال پـه مـوده کـې مينـځ تـه راشي.

په دې موده کې ابتدايي يا اساسي افت هم په پوره توکه له منځه ځي او د اخري راديوکرافيو پر مخ يی کتـلای نه شو لاکن کيدای شي چې اکـثره وخـت کـوچنـی نـو ډول چـې وروسـته کلسفايد کيـږي ووينـو پـه ثـروي او پرانشيمي لمفاوي برخو کې د کلسفيکيشن شته والـې د لومړنـی نـري رنـځ پـه بقايـاوو دلالـت کـوي. د لومړنـی پرانشيمائی کثافت شته والي يو ځای د لمفاوي برخې د کلسفيکشن سره د Primary Complex او Primary Rank او د پرانشيم عقدی ته يی Ghons tubercle وايي. تشخيص په څانـګري ډول د راديوکرافـي د کليشـی له مخی نشو تاکلی لاکن په زياتو ناروغانو کې يی تظاهرات په وصفي توکه وي او کولای شو چې تشـخيص تـه په نسبي توکه ورسيږو د راديوکرافي د پاني پـر مـخ د نـاروغی پـر مختـګ ثـابت کونکـي حـالت دي. او هـم د پوستکي توبرکولين ازموينه اجرا کړو(۱-۲۵شکل) دا د يوه قانون په توکه قبوله شوې ده چـې هغـه کلسيفيکشـن چې په تالی توکه د هستو پلازموزس له کبله پيدا شوې وي د نرې رنځ په نسـبت پـه غـټه انـدازه وي. لومړنـی ريوي پرانشيمائی محراق معمولاً په څانګري ډول وي لاکن کيدای شي چې په متعدده توکه وکتل شي.

د وصفي نبنو تر منځ چې ورڅخه يادونه شويده يوه اندازه توپير موجود دې. په يو شـمير ناروغـانو کـې لومړنـی پرانشيمايی افت په ډيره کوچنی اندازه وي چې د راديوکرافي د پاڼی پر مخ د کتنی وړ نه وي. لاکن پـه همـدې ناروغ کې د ثروي لمفاوي برخې عقـدات ښايی غـټ شـوي وي او کيـدای شـي چـې وليـدل شـي ددې نـاروغی تقسيمات په سږو کې په اتفاقي توکه په ښکتنی فص کې په کمه اندازه او زياتی پيښی يي په پورتني فـص کـې صورت مومي. په کوچنيانو کې د ښکتنی فص افتونه معمولاً د اتلکتازس سبب نه کيږي او همدارنـګه پـه فـراري يا کذري توکه کتل کيږي په ځينو پيښو کې د ثروي برخې لمفاوي عقدات نه ليدل کيـږي بلکـه ثـروي قسمت په پراخه شوي توکه خيال څرکندوي. کله کله لومړنی برخه د پلـورا د انصبـاب او پلورايی نـاروغی څخـه وي

چې شاید پرانشیمایی ناروغتیاوې یې پټې کړیوي – د لومړنیو ناروغیو په یوه برخه کې د پلورا انصباب په زیاته اندازه په غټانو کې د کوچنیانو په نسبت وي اشکال یې په مختلفو ډولو دي.لاکن تقریبا ماشومان او

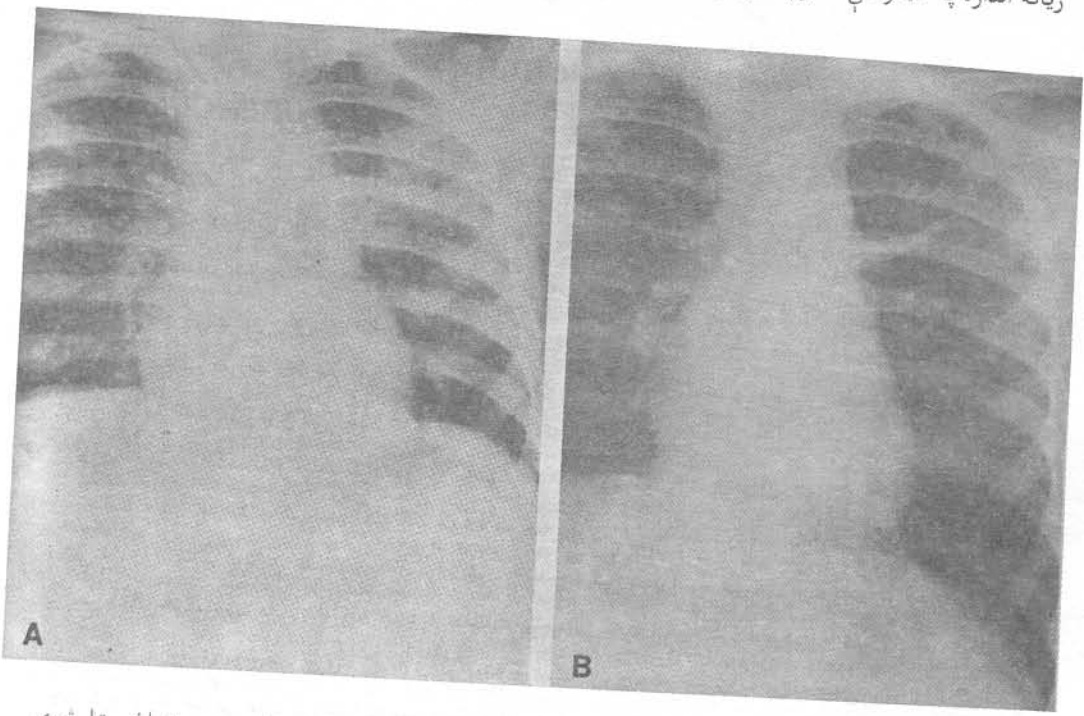

۱-۲۵ شکل: A- لومړنی نري رنځ په کیڼ علوي سږي کې، B- دا رادیوګي دولس میاشتې وروسته اخیستل شوی

۳۰% غټان د لومړنی نري رنځ سره د پلورا انصباب لرونکي وي. او معمولا په یوه خوا کې وي. څنی راپوروب د انصباب اندازه زیاته ښکاره کوي. په ډیرو ناروغانو کې لومړنی نرې رنځ بی له کومو اختلاطاتو څخه تیریږي چې شمیر یې په هغه خلکو کې نسبتا لوړ وي چې د توبرکولین سره یې حساسیت موجود وي.زیاتره ددوی بیا په ناروغي نه اخته کیږي خاصتا هغه خلکو چې مخکې یې د نري رنځ تاریخچه درلوده. هغه وخت چې فعال لومړنی ریوي ناروغي د لمفاوي عقداتو د غټوالي سره موجوده وي د بکتریاو ضد درمل استطباب لري.

د لومړني نري رنځ اختلاطات یا Complications of Primary Tuberculosis :

Atelectasis: ډیر وختونه د کثافت د پیدا کیدو سبب د لومړني نري رنځ سره په کوچنیانو کې د اتلکتازس څخه عبارت دې چې معمولا د پورتني فص د قصبی د فشاره له کبله منځ ته راځي چې دا حالت د غټې ثروي لمفاوي عقدې څخه پیدا کیږي. په پوره توګه انسداد هغه وخت منځ ته راځي چې ددې فکتور سره قصبي التهاب او یا ازیما یوځای شي اتلکتازس بنایي وخت په وخت پیدا او یا موجود نه وي او یو کثافت پیدا کوي چې د دې تر څنګ د اخته شوي فص یا سګمنټ حجم کوچنی شوې وي. که چیرې اتلکتازس د نري رنځ د ضد درملو په مقابل کې په ثابت ډول پاتې شي نو دا څرګند وي چې قصبي انسداد موجود دې نو په دې صورت کې ضروري ده چې د جراحي عملیې په واسطه اخته شوي فص وویستل شي نور هغه حالتونه چې اتلکتازس ښکاره کوي عبارت د انتاني وتیرې له منځه تلل دي چې ددې په وسیله عقدات او قصبي جدار پټ شوې وي په دې ناروغانو کې رادیولوژیک نښې د یوه وخت څخه بل وخت ته توپیر لري. په دې کې

ثروي لمفاوي عقدات غټ شوي او ورسره يو ځای په اخته شوي فص کې کثافت زياتيږي چې دا د اتلکتازس د اندازې پورې اړه لري او د حقيقي نري رنځ سره يوځای شوي وي. د پرانشيم کثافت تر هغه وخته پورې

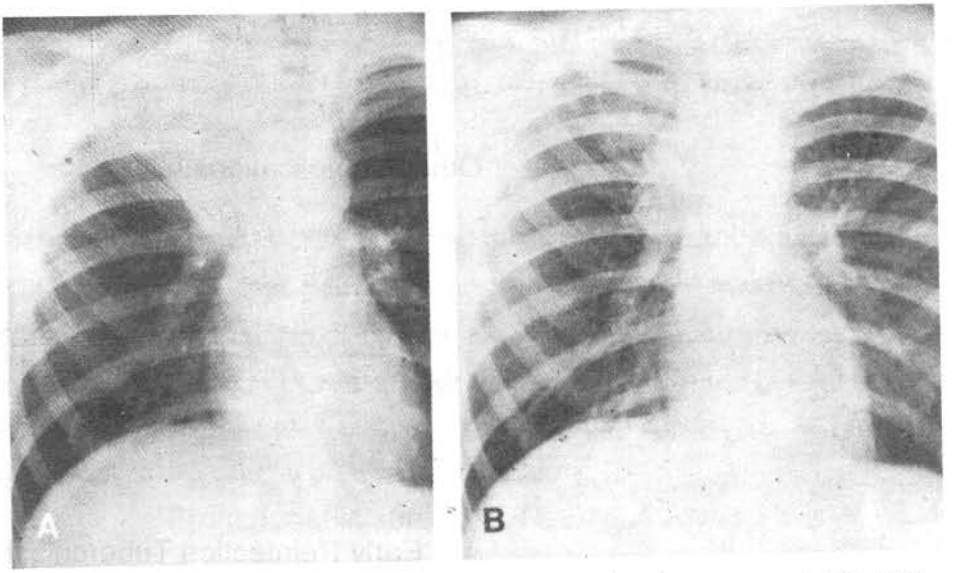

۲-۲۵ شکل: لومړنی نری رنځ له اتلکتازس سره. A- په ښي پاسني فص کې متجانس کثافت موجود دی، کوچني فيسور په ډير لوړ موقعيت غوره کړی دی، B- دا راديوګرافي پنځه مياشتې وروسته اخيستل شوې ده، علوي فص پراخه شوی دی. له ترقوې لاندې ريوي ناروغي موجود ده. په ښي علوي ثروي برخه کې خفيف نوډول ليدل کيږي.

باقي پاتې کيږي تر څو چې اتلکتازس له منځه ولاړ شي(۲-۲۵شکل). برانشکتازس هم ښايي د دې ناروغی په نتيجه کې پيدا شي.

Progression يا پرمختګ:-

معمولاً د لومړني نري رنځ له منځه تلل په ځنډني ډول وي چي شايد د (۳) څخه تر (۹) مياشتو پـه موده کي صورت ومومي پر مختللي لمرني نري رنځ ښايي په ډيرو حالاتو کي منځته راشـي چي زياتره پيښي پـه هغه ماشومانو کي ليدل شوي چي عمر يي د يو کال څخـه کم وي او هم پـه هغه ناروغانو کـي پيدا کيږي چي کورتيکوستروئيد استعمالوي او نور مساعد ناروغان هغه دي چي په مزمنوناروغتياواخته وي . ريوي اخته کيـدل يي په زياته اندازه او اکثره وخت کهف پيدا کوي . وروستني خپريدل يي قصباتوته او هم د پلورا اخته کيـدل د انصاب او يا Empyemaسره يو ځاي وي .کله کله قصبي پلورايي فستول هم جوړوي .

: *Tuberculous Pericarditis*

دا اختلاط معمولاً" د منصف د تجني لمفاوي عقدي د څيري کيدو څخه د پريکارجوف تـه صورت مومي ښايي دا وتيره د حاد Tomponad سبب شي. بايد په عاجله توګه د پريکارد پاراسنتيز څخه کار واخلي تر څو ناروغ وژغورل شي په نورو پيښو کي په تدريجي توګه د پريکـارد پـه کـځوړه کـې مـايع توليږي او د نري رنځ په ناروغی کې دا پيښه مينځ ته راځي. د زړه اندازه غټيږي او د مايع شته والی عموما د Ultrasonography په واسطه څرګنديږي.

Hematogenous Dissemenation یا د وینی د لارې خپریدل:-

د وینی د لارې د نري رنځ خپریدل د لومړنی انتان سبب ګرځي. دا دومره عمومیت نه لري لاکن یو خطرناک اختلاط دې ځکه چې بنایي جاورسي نری رنځ پیدا او د سږو څخه بهر ته ساختمانونه اخته کړي لکه سحایا، دا وتیره معمولاً په هغه کوچنیانو کې پیدا کیږي چې عمر یی د (۲) کالو څخه کم وي او په زړو کوچنیانو کې یی پیښې دیرې کمی دي. د دې ډول اختلاطونو له ریوي تظاهراتو څخه په دې ځای کې یادونه کیږي.

نور اختلاطات یا Other Complications :

د ثروي او وچې غارې د شاوخوا لمفاوي عقدات بنایي په زیاته اندازه غټ شي او نژدي پرانشیسي برخې ته وغځیږي چې شاید جراحي عملیی ته ارتیا پیدا کړي. د قصبی مرئ فستول څخه هم یادونه شویده او دا پیښه هغه وخت کتل کیږي کله چې تجبني نوډولي ناروغی مری ته لاره پیدا کړي. د پلورا انصباب په لومړني نري رنځ کې معمولاً د یوې یا دوو میاشتو په موده کې پرته له درملنې یا تداوي له منځه ځي. د پلورا انصباب کله کله پاتی کیږي او د مایع کیسه پیدا کوي چې زیاتره په پیره شوې پلورا کې ننوتي وي. خینې برخې د دې پلورا په احتمالي توګه په مُحیطي او یا مرکزي برخو کې کلسیفاید کیږي.

Early Reinfection Tuberculosis :

په چټکی سره په نري رنځ باندې بیا اخته کیدل په زیاته اندازه په پورتنیو فصونو کې مینځ ته راځي او پرانکیمیایي نسج یې اکثره وخت په ذروه او د علوي فص په شاتني سکمنتونو کې لیدل کیږي. بنی خوا له کین خوا په نسبت په زیاته اندازه اخته کیږي. دا هم غیر معمول نه ده، چې دا وتیره د ښکتني فص په علوي سکمنتونو کې په دوارو خواو کې کثافتونه پیدا کیږي.

د ښکتني فص په قاعدوي سکمنتونو کې د سږو د نري رنځ بیا پیدا کیدل په لومړني شکل نه لیدل کیږي. په لومړنیو مرحلو کې دا ناروغتیاوې اعراض نه ځرګندوي او د سینې رادیوګرافي داسې نښې ځرګندوي، چې د آفت له پیل څخه مخکې مینځ ته راغلی وي، او په همدې شان د فزیکي نښو څخه لومړني بدلونونه ښکاره

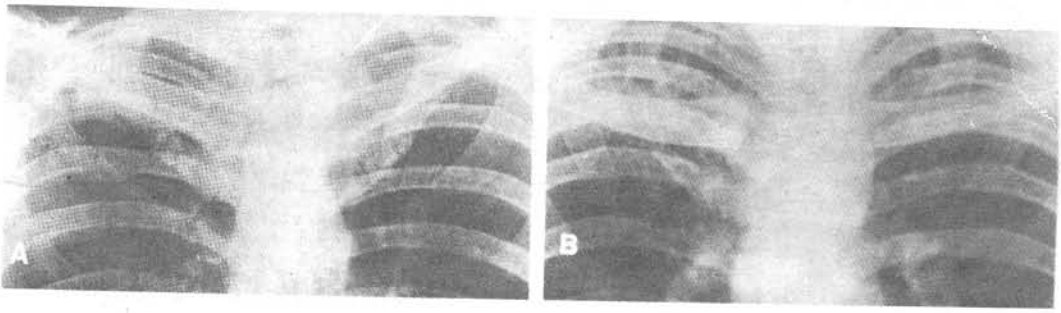

۳-۲۵ شکل A- په ښي علوي فص کې د نري رنځ تغیرات په کمه اندازه ښکاري، B- په دې کلیشه کې ناروغی ډیر پرمختګ کړی دی.

کوي. رادیوګرافیک تغیرات په لومړیو وختونو کې په وصفي ډول نه وي. پرته له دې چې په علوي فص کې ځای نیسي، چې معمولاً محیطي موقعیت لري او له ترې سره یې اړیکي موجود وي. په وصفي توګه د داغونو په څیر کثافتونه په یوه برخه کې ښکاره کوي، چې په مختلفو اندازو وي او حدود یې په ښه توګه نه شو تاکلای. مغشوش وصف چې په ځرګند ډول نه لیدل کیږي او د نومونیک آفتونو او تقیحي وتیرو په څیر یو له

بل څخه توپیر کیږي. د تارونو په څیر خیال هم ښکاره کوي، چې د ځنډنیو فبروتیکو ناروغیو پـه تـوکه وي. د دې ناروغیو لپاره دا غیر معمول نه ده، چې په زیاته یا کمه اندازه د ترقـوې یـا نـورو پوښتیـو پـه واسـطه پټې شي، نو دا ضروري ده چې رادیولوژیک ازموینو کې ډیره پاملرنه وشي. (۲-۲۵، ۳-۲۵ او شکلونه)

په یو شمیر ناروغانو کې دا مرضي وتیره تر هغه وخته نه شو کتلای تر څو چې یې په زیاته اندازه پرمختګ نـه وي کړی. دا هم غیر معمول نه ده چـې د دې ناروغـي پرمختللـی ډول کـهف او د قصبـي لارې د مقـابل طـرف سږي او یا د همدې سږي ښکتني فص ته انتشار پیدا کړي. پـه یـو شـمیر نـورو ناروغـانو کـې د سینې اساسـي رادیوګرافي په فصیصي یا فصي ډول کانسولیډیشن څرګندوي، چې د نري رنځ په نومونیا دلالت کـوي. څرنګـه چې په مساعدو خلکو کې د میکروبونو ویرولانس او د پتالوژیک بدلونونو د شمیر پـه هکلـه پـوره تـوپیر موجـود دی، نو رادیوګرافیک مطالعات د نري رنځ په برخه کې زیات تغیرات ښکاره کوي، په زیاترو ناروغـانو کـې د نري رنځ د ښنستیز محراق موقعیت ټاکل کیږي او په وصفي توکه وي چې رادیولوجیست کولای شي، تشـخیص ته ورسیږي، خو دا باید د خراشکو یا بلغمو د باکتریولوژیک ازموینو سره او یا د برانکوسکوپیکو څیړنو سـره یـو ځای کړو.

د قصبي لارې د نري رنځ خپریدل Bronchogenic spread of TB :

کله چې د نري رنځ د باسیل په وسیله ډیر نکروزس پیدا شي، نو Cavity یا کهف جـوړوي، چـې نکروتیـک مواد قصبې ته لاره پیدا کړي. نو په دې وخت کې د رادیوګرافي د کلیشې پر مخ پـه ګـرد یـا بیضـوي ډول تـور خیال څرګندوي، چې معمولاً د نسبتاً پیړ جدار په وسیله احاطه شوی وي. او همدارنګه پـه همـدې ځـای کـې د کتنې وړ مرضي حالت موجود وي. له دې کهف څخه اکسودات خارجیږي او ښایي قصبې ته ننوځي، چې پـه نتیجه کې د میکروب خپریدل په همدې سږي او یا د مقـابل لـوري سږي تـه صـورت مومي، او د انتـان نـوی محراق جوړوي، چې ښایي په Cavity بدل شي. د نري رنځ د نومونیـا کـوچنـی محـراق د قصبـې د داخلیـدو څخه پیل کیږي. ټول یا یو شمیر له دې آفتونو ښایي روغ شي او نور ښایي په تجبني، نکروتیـک حـالت بدلـون ومومي او یو شمیر نور ښایي تقیحي آفتونه پیدا کړي، چې په نتیجه کې ګرانولیشن نسج او یا په احتمـالي ډول فبروزس مینځ ته راوړي، دا فبروزس ښایي ډیر وي او د سږي په حجم کې د کتنې وړ کموالی پیـدا کـړي او پـه شزنې قصبي برخه کې بدلون څرګندوي.

کهف یا Cavitation :

د کهف شته والی په هغه ناروغانو کې چې د سږو په نري رنـځ اختـه وي، پـه زیاتـه انـدازه لیـدل کیـږي او د رادیوګرافي د کلیشې پر مخ خیال څرګندوي، دا څکه چې کـهف غټیـږي او د ګرد یـا بیضـوي شـکل لرونکـی وي. چې تور خیال او پیړ جدار ښکاره کوي. دا ضروري خبره ده چې د څو رادیوګرافیک میتودونـو څخـه کـار واخستل شي، چې د کهفونو شمیر او د هغوی موقعیت وټاکل شـي. Stereoscopic وضعیتونـه همیشـه مرسـته کوي او هم د ارخیز او مایل ډول فلمونو په واسطه یو شمیر هغه کهفونه کتلی شو، چې د قدامي رادیوګرافي پـه واسطه نه کتل کیږي. د یو شمیر آفتونو په ښکاره کولو کې لکه د سل ناروغي له توموګرافي څخه کار اخلـو. د توموګرافي په وسیله کهف ښکاره کیدای شي، چې د نورو رادیوګرافیو په وسیله ښکاره کیدای نه شي.

د Computeds توموګرافي په واسطه هم کهفي ناروغي په ډیره ښه توکه پیژندلی شو او د توموګرافي په نسـبت ښه نتیجه ورکوي. د نري رنځ د کهف په اړوند زیـات تـوپیرونـه موجـود دي، لکـه چـې د نـاروغیو پـه هکلـه